

АЛГОРИТМЫ МРТ ГОЛОВНОГО МОЗГА У ПАЦИЕНТОВ С ЛОКАЛИЗАЦИОННО-ОБУСЛОВЛЕННОЙ ЭПИЛЕПСИЕЙ

Ан. А. Тотолян, Т. Н. Трофимова

Институт мозга человека им. Н. П. Бехтерева Российской академии наук, Санкт-Петербург, Россия
Российско-финская клиника «Скандинавия», Санкт-Петербург, Россия

BRAIN MRI ALGORITHMS IN PATIENTS WITH LOCALIZATION-RELATED EPILEPSY

Anna A. Totolyan, T. N. Trofimova

N. P. Bechtereva Institute of the Human Brain of the Russian Academy of Sciences, St.-Petersburg, Russia
Russian-Finnish clinic «Scandinavia», St. Petersburg, Russia

© Ан. А. Тотолян, Т. Н. Трофимова, 2014 г.

Целью работы явилась разработка алгоритмов диагностики локализационно-обусловленной эпилепсии (ЛОЭ) на основе комплексного МРТ-исследования. Работа основана на результатах МРТ головного мозга 236 пациентов с диагнозом ЛОЭ с применением специализированных последовательностей высокого разрешения с целью выявления микроструктурных изменений вещества головного мозга, одновоксельной протонной МР-спектроскопии гиппокампов, МР-трактографии с анализом фракционной анизотропии и волюметрии гиппокампов и ассоциированных с гиппокампальной формацией структурами. Разработан алгоритм МРТ-исследования головного мозга у пациентов с ЛОЭ в зависимости от клинико-электрофизиологических данных.

Ключевые слова: локализационно-обусловленная эпилепсия, магнитно-резонансная томография, МР-спектроскопия, МР-трактография, фракционная анизотропия, волюметрия, гиппокамп.

The aim of the work was to develop diagnostic algorithms of the magnetic resonance imaging (MRI) in the diagnosis of localization-related epilepsies (LREs) by using of complex MRI protocols. MRI in 236 patients with the clinically defined diagnosis of LRE was performed. Investigation was based on routine MRI protocols supplemented by specialized high resolution sequences to visualize microstructural changes in the brain, single-voxel proton MR-spectroscopy of the hippocampi, MR-tractography with the analysis of the fractional anisotropy and volumetry in the hippocampal formation and associated structures. MRI investigation algorithms for the patients with LRE according clinical and electrophysiological data are proposed.

Key words: localization-related epilepsy, magnetic resonance imaging, MR-spectroscopy, MR-tractography, fractional anisotropy, volumetry, hippocampus.

Введение. В настоящее время не существует единых стандартов комплексного МРТ-исследования головного мозга при эпилепсии. Изучение структурных и микроструктурных изменений головного мозга, лежащих в основе формирования симптоматической эпилепсии, находится на этапе поиска оптимального комплекса диагностических методов. Магнитно-резонансная томография (МРТ) по информативности превосходит ультразвуковую и рентгеновскую компьютерную томографию в большинстве случаев локализационно-обусловленных эпилепсий (ЛОЭ) [1, 2]. МРТ позволяет выявить минимальные структурные изменения в веществе головного мозга [3], являющиеся причиной развития заболевания, а в определенных случаях — уточнить границы предполагаемой зоны оперативного вмешательства. Возможности метода МРТ в диагностике этиологии эпилепсии изучены недостаточно, методики обследования пациентов находятся в стадии совершенствования.

Согласно предложенной Международной противоэпилептической Лигой (ILAE) к пересмотру классификации [4], эпилепсии классифицированы в соответствии с этиологией: генетические, структурно-метаболические и с неизвестной причиной. К структурно-метаболическим причинам относят пороки кортикального развития, нейро-кожные синдромы, опухоль, инфекцию, травму, сосудистую мальформацию, перинатальные повреждения, инсульт и др. [4]. Стандарты ведения больных эпилепсией, принятые в России, предусматривают использование Международной классификации эпилепсий и эпилептических синдромов 1989 г., в которой новому термину «структурно-метаболической эпилепсии» соответствует определение «симптоматическая эпилепсия» [5].

В соответствии с рекомендациями ILAE 1997 г. каждому пациенту с эпилепсией следует проводить высококачественное МРТ-исследование. В России общепринятые рекомендации проведения МРТ при

эпилепсии отсутствуют, исследование проводится не во всех случаях, протокол исследования ограничен набором стандартных импульсных последовательностей, что сопровождается низкой диагностической информативностью.

Материалы и результаты исследования. В результате проведенного нами [6, 7] комплексного клинико-инструментального обследования 236 па-

циентов с ЛОЭ в возрасте от 1 месяца до 30 лет с проведением МРТ на томографах GE «Signa Echospeed» 1.5 Т и Philips «Achieva» 3.0 Т разработан алгоритм МРТ-диагностики головного мозга у пациентов с ЛОЭ в зависимости от клинико-электрофизиологических данных (рис. 1).

Как видно из представленного алгоритма, протокол МРТ-исследования при всех вариантах ЛОЭ

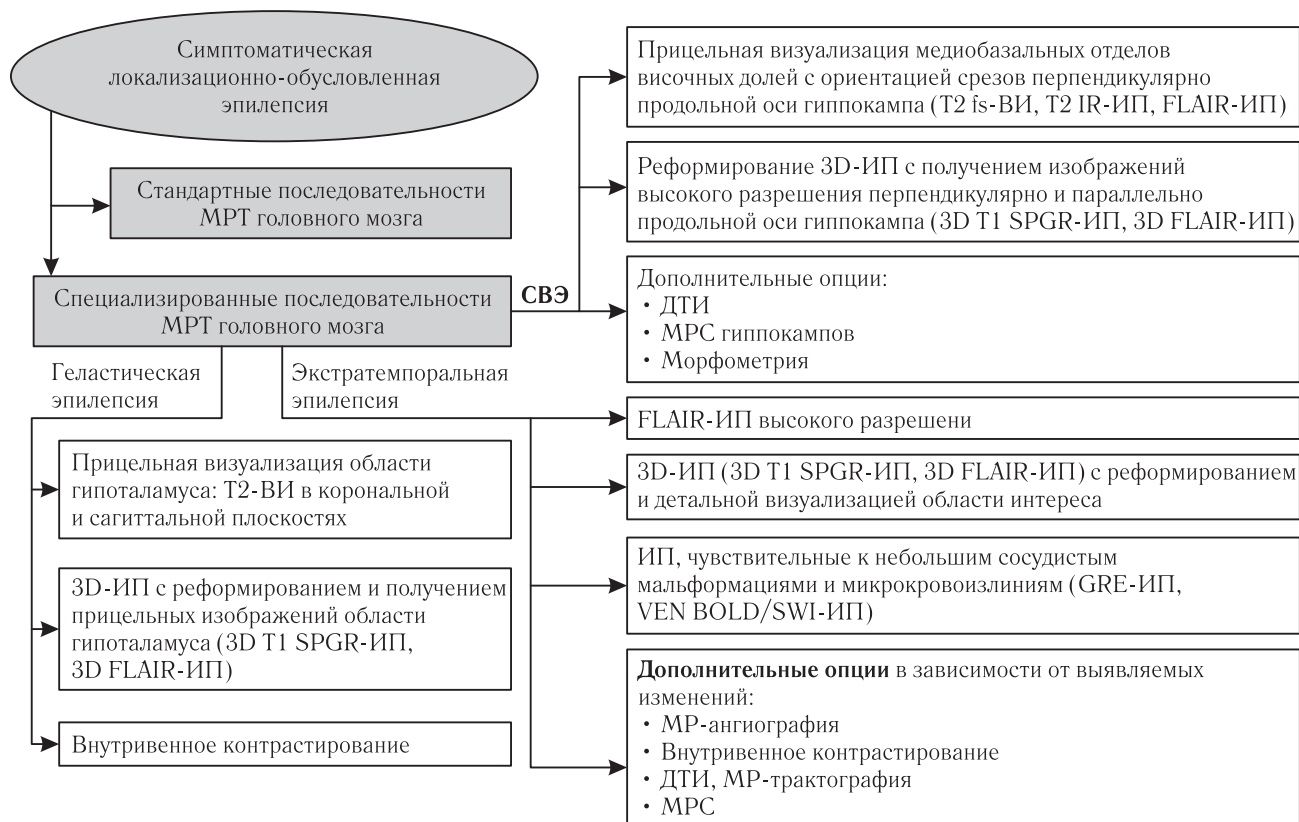

Рис. 1. Алгоритм МРТ-исследования головного мозга у пациентов с ЛОЭ в зависимости от клинико-электрофизиологических данных.

Таблица 1

Набор стандартных последовательностей МРТ-исследования головного мозга для томографов GE «Signa Echospeed» 1.5 Т и Philips «Achieva» 3.0 Т

Плоскость	ИП	Тип изображения	TR, мс	TE, мс	FOV, мм	NEX/NSA	Толщина/интервал, мм	Матрица
GE «Signa Echospeed» 1.5 Т								
localize	—	T1	—	—	240	1	5,0/5,0	256×128
Ax	SE	T1	575	Min	240	1	5,0/2,0	256×256
	FSE	T2	3350	102	240	1	5,0/2,0	256×224
Ax	FLAIR	T2	9000	120	240	1	5,0/2,0	224×224
Sag	SE	T1	575	Min	240	1	5,0/1,5	256×256
Cor	FLAIR	T1	2000	Min Full	240	2	5,0/1,5	256×256
Ax	SE	DWI 1000 b	8000	Min	300	1	5,0/2,0	128×128
Philips «Achieva» 3.0 Т								
Smart Brain	TFE	T1	3,1	1,4	250	1	2,2/0,0	88×256
Ax	TSE	T2	3000	80	230	1	4,0/0,8	320×512
Sag	TSE	T2	3000	80	230	1	4,0/—0,1	264×432
Ax	FLAIR	T2	11 000	125	230	1	4,0/1,0	264×512
Cor	TFE	T1	7,7	3,8	240	1	2,0/0,0	240×256
Ax	SE	DWI	2628	69	230	2	4,0/1,0	115×192

в первую очередь включает стандартные последовательности МРТ-визуализации головного мозга (табл. 1). Применение этих последовательностей главным образом обусловлено необходимостью получения общей картины состояния интракраниальных структур и направлено на выявление макроизменений, таких как опухоль, крупные пороки и мальформации кортикального развития, сосудистые мальформации, гипоксически-ишемическое поражение, многоочаговое поражение и др., которые в ряде случаев требуют уточнения путем допол-

нений гиппокампов была основана на МРТ головного мозга 293 пациентов, из них 115 с диагнозом симптоматической височной эпилепсии.

Для лучшей визуализации гиппокампов при исследовании на МР-томографе GE «Signa Echospeed» 1.5 T применялись прицельные T2 FSE fs-ВИ в косой корональной плоскости тонкими срезами и 3D T1 SPGR-ИП. Прицельные T2 FSE fs-ВИ тонкими срезами закладывали блоком срезов толщиной 3 мм перпендикулярно продольной оси гиппокампа по полученным T1-ВИ в сагиттальной плоскости (рис. 2).

Таблица 2

Специализированные импульсные последовательности МРТ-исследования головного мозга на томографах GE «Signa Echospeed» 1.5 T и Philips «Achieva» 3.0 T

Тип изображения	ИП	Индукция МП	Плоскость	TR, мс	TE, мс	FOV, мм	NEX	Толщина/интервал, мм	Матрица
T1	SPGR	1.5 T	Cor	—	In Phase	240	1	1,6/0,0	256×192
	TFE	3.0 T	Sag	5,8	2,7	230	1	1,0/0,0	256×400
	TIR	3.0 T	Cor	5373	15	230	1	3,0/1,0	269×512
T1 (VEN BOLD)	FFE	3.0 T	Ax	17	24	230	1	2,0/-1,0	201×512
T2	FSE Fat Sat	1.5 T	Cor	4050	85	200	3	3,0/0,0	256×192
OT2	Gradient Echo	1.5 T	Ax	500	15	240	1	5,0/1,5	256×192
FLAIR	TIR	3.0 T	Sag	8000	342	250	1	1,2/-0,6	177×576

нения исследования специализированными последовательностями и прицельной визуализацией измененного участка вещества головного мозга.

Из представленной выше таблицы видно, что используемые импульсные последовательности на аппарате с индукцией магнитного поля 3.0 Тл обладают преимуществом за счет большей матрицы и меньших толщины срезов и интервала между срезами.

Выбор набора специализированных последовательностей варьирует в зависимости от клинико-электрофизиологических данных, в частности от локализации эпилептического фокуса при электроэнцефалографии (ЭЭГ), от характера припадков. Физико-технические параметры используемых в нашем исследовании специализированных импульсных последовательностей представлены в табл. 2.

Важным требованием к большинству применяемых импульсных последовательностей является высокое разрешение изображений, которое достигается благодаря использованию большой матрицы, небольшой толщины срезов и минимального интервала между срезами.

У пациентов с эпилепсией наиболее частой локализацией очага эпилептической активности при ЭЭГ является височная область. Подобная локализация требует прицельной визуализации височных долей, в частности их медиобазальных отделов (гиппокампов). Стандартные последовательности не обеспечивают детальную визуализацию гиппокампов вследствие их косо-направленной ориентации и небольших размеров. В нашем исследовании разработана оптимальная методика получения изобра-

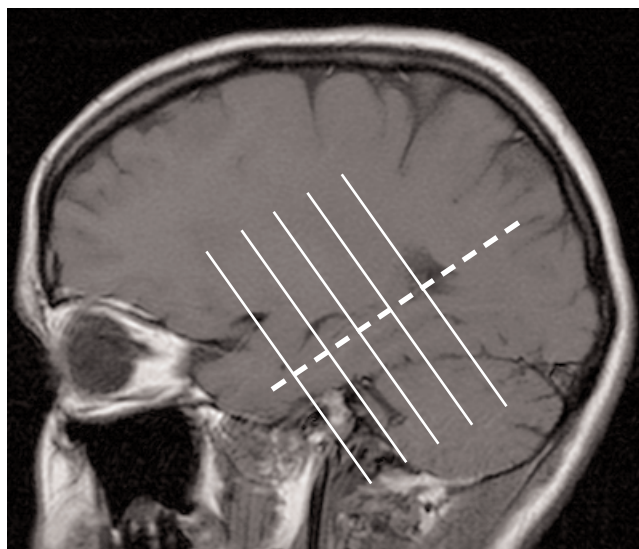


Рис. 2. T1-ВИ в сагиттальной плоскости. Ориентация срезов в косой корональной проекции.

Для соответствующей ориентации изображений выбирали парасагиттальный срез через тело бокового желудочка, находили парагиппокампульную извилину и устанавливали блок срезов от переднего края головки до дистальных отделов хвоста гиппокампа строго перпендикулярно его продольной оси.

В результате получены изображения медиобазальных отделов височных долей в косой корональной плоскости, на которых оптимально визуализированы отделы гиппокампа в поперечном разрезе на уровне головки, тела и хвоста; миндалина, парагиппокампульная извилина и височный рог бокового желудочка с гиперинтенсивным сигналом от ликвора (рис. 3).

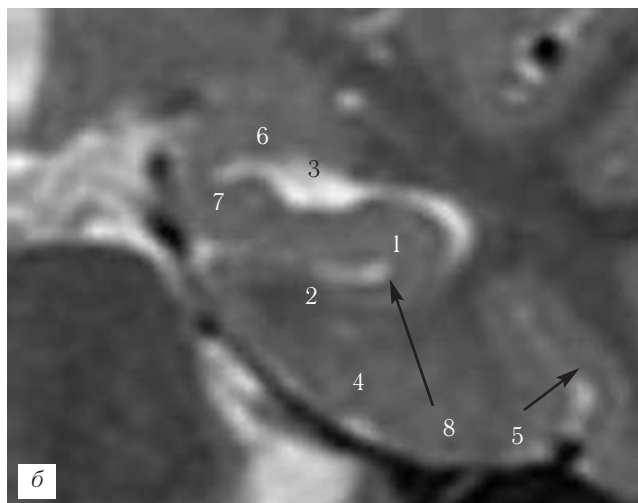
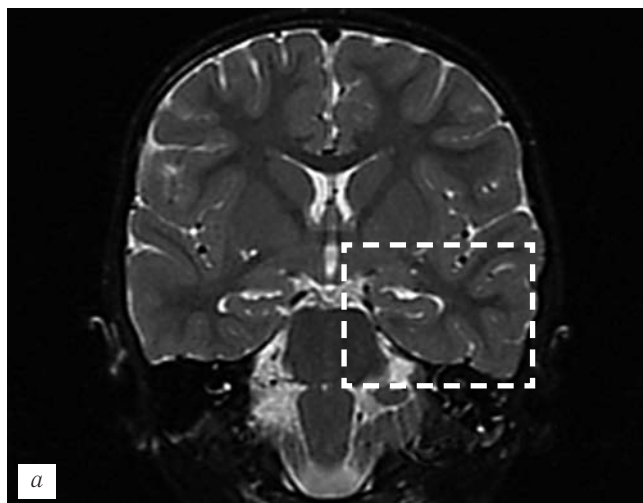


Рис. 3. МРТ (T2 FSE fs-ВИ): *а* — изображение медиобазальных отделов ВД в косой коронарной плоскости; *б* — прицельное изображение левого гиппокампа на уровне головки. 1 — аммонов рог; 2 — *subiculum*; 3 — височный рог бокового желудочка; 4 — парагиппокамповая извилина; 5 — коллатеральная борозда; 6 — миндалина; 7 — крючок (*uncus*); 8 — борозда крючка (*uncal sulcus*).

Для визуализации медиобазальных отделов височных долей в различных плоскостях, а также детальной оценки микроархитектуры гиппокампа были получены 3D T1 SPGR-ИП (GE «Signa Echospeed» 1.5 T), 3D T1 SENSE и FLAIR VISTA 3D-ИП (Philips «Achieva» 3.0 T) с последующим реформированием изображений.

При исследовании на томографе GE «Signa Echospeed» 1.5 T для одномоментного получения изображений всех отделов головного мозга блок срезов 3D T1 SPGR-ИП устанавливался на весь объем мозга по полученным изображениям в сагиттальной плоскости, с ориентированием на локализацию гиппокампа, перпендикулярно его продольной оси (рис. 4).

При подобной ориентации срезов автоматически получались изображения в косой коронарной плос-

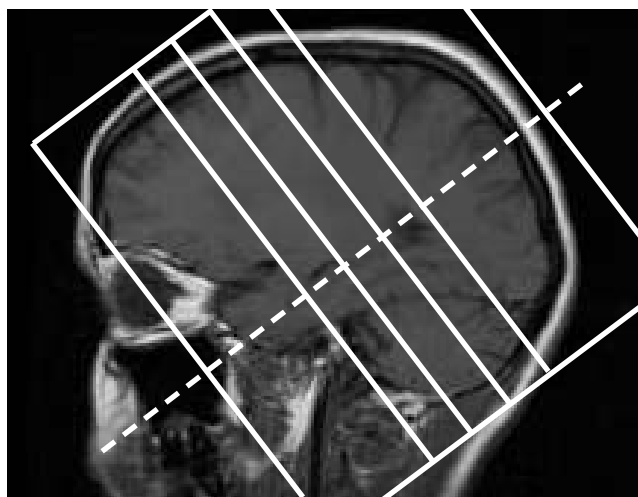


Рис. 4. Ориентация срезов 3D T1 SPGR-ИП (GE «Signa Echospeed» 1.5 T).

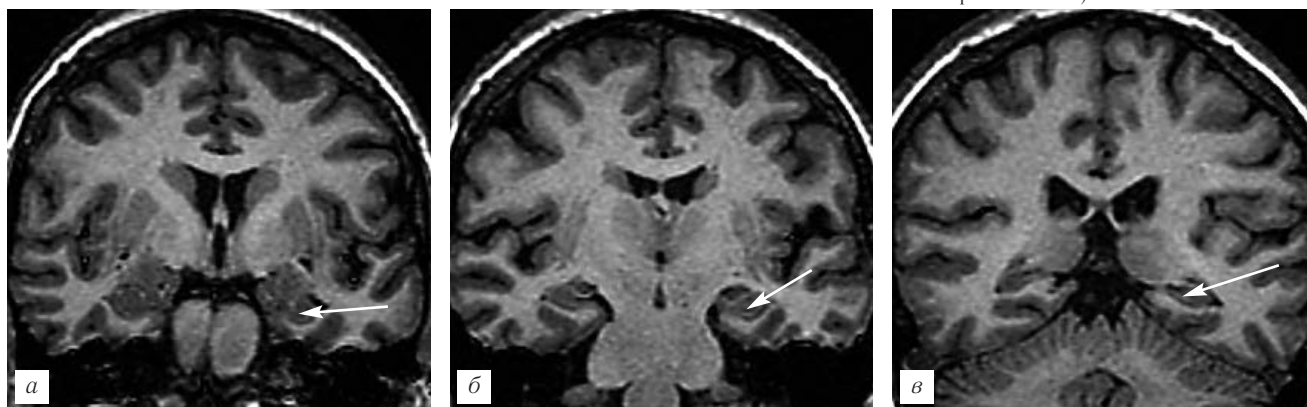


Рис. 5. 3D T1 SPGR-ИП (GE «Signa Echospeed» 1.5 T) в косой коронарной плоскости перпендикулярно продольной оси гиппокампа: *а* — уровень головки; *б* — уровень тела; *в* — уровень хвоста гиппокампа.

кости (рис. 5), что позволило визуализировать область гиппокампов без реформирования изображений.

Построение реконструкций осуществляли в косой аксиальной и при необходимости в сагиттальной плоскостях (рис. 6 и 7). Изображения в косой аксиальной плоскости (см. рис. 6) были получены таким образом, чтобы можно было одновременно визуализировать все отделы гиппокампа: головку, тело и хвост.

При построении изображений в сагиттальной плоскости ориентиром служила продольная ось через головку, тело и хвост гиппокампа. На изображениях, полученных в сагиттальной плоскости (рис. 7), визуализировались аммонов рог, зубчатая извилина

При построении изображений в сагиттальной плоскости ориентиром служила продольная ось через головку, тело и хвост гиппокампа. На изображениях, полученных в сагиттальной плоскости (рис. 7), визуализировались аммонов рог, зубчатая извилина

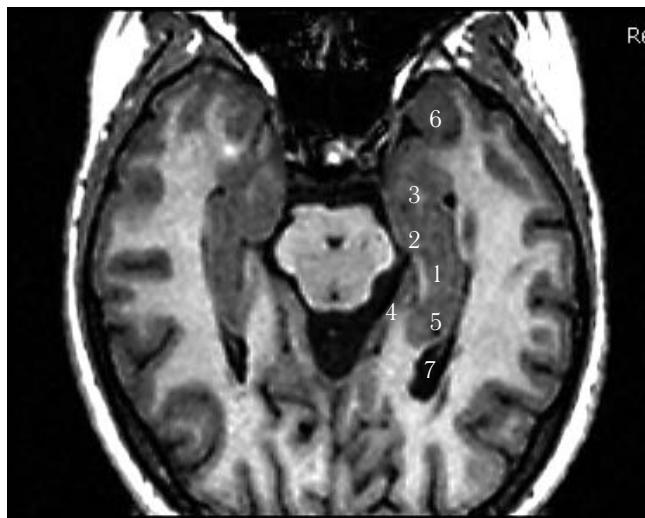


Рис. 6. 3D T1 SPGR-ИП (GE «Signa Echospeed» 1.5 T). Реконструкция в аксиальной плоскости: 1 — тело гиппокампа, аммонов рог; 2 — тело гиппокампа, зубчатая извилина; 3 — головка гиппокампа; 4 — *subiculum*; 5 — хвост гиппокампа; 6 — миндалина; 7 — височный рог бокового желудочка.

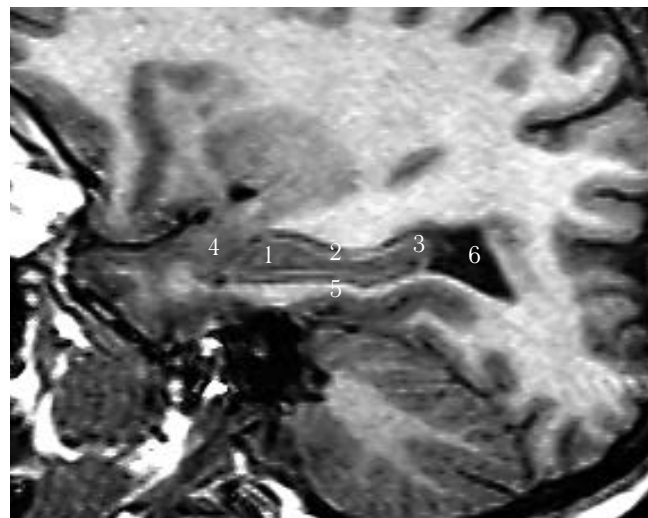


Рис. 7. 3D T1 SPGR-ИП (GE «Signa Echospeed» 1.5 T). Реконструкция в сагиттальной плоскости: 1 — головка гиппокампа, аммонов рог; 2 — головка гиппокампа, зубчатая извилина; 3 — хвост гиппокампа; 4 — миндалина; 5 — парагиппокамповая извилина; 6 — височный рог бокового желудочка.

на, парагиппокамповая извилина, височный рог бокового желудочка.

Трехмерные последовательности в режимах T1 SENSE и FLAIR VISTA на томографе Philips «Achieva» 3T закладывали в сагиттальной плоскости. Таким образом, для прицельной визуализации гиппокампов проводили объемную реконструкцию 3D-изображений с получением срезов параллельно продольной оси гиппокампа в аксиальной и сагиттальной

базальных отделов височных долей, с соответствующей ориентацией срезов и построением реконструкций в различных плоскостях, возможна высокоточная детальная визуализация области гиппокампов и парагиппокамповых структур.

Магнитно-резонансная спектроскопия гиппокампов. Наше исследование показало высокую информативность одновоксельной протонной МР-спектроскопии гиппокампов, которая проводилась

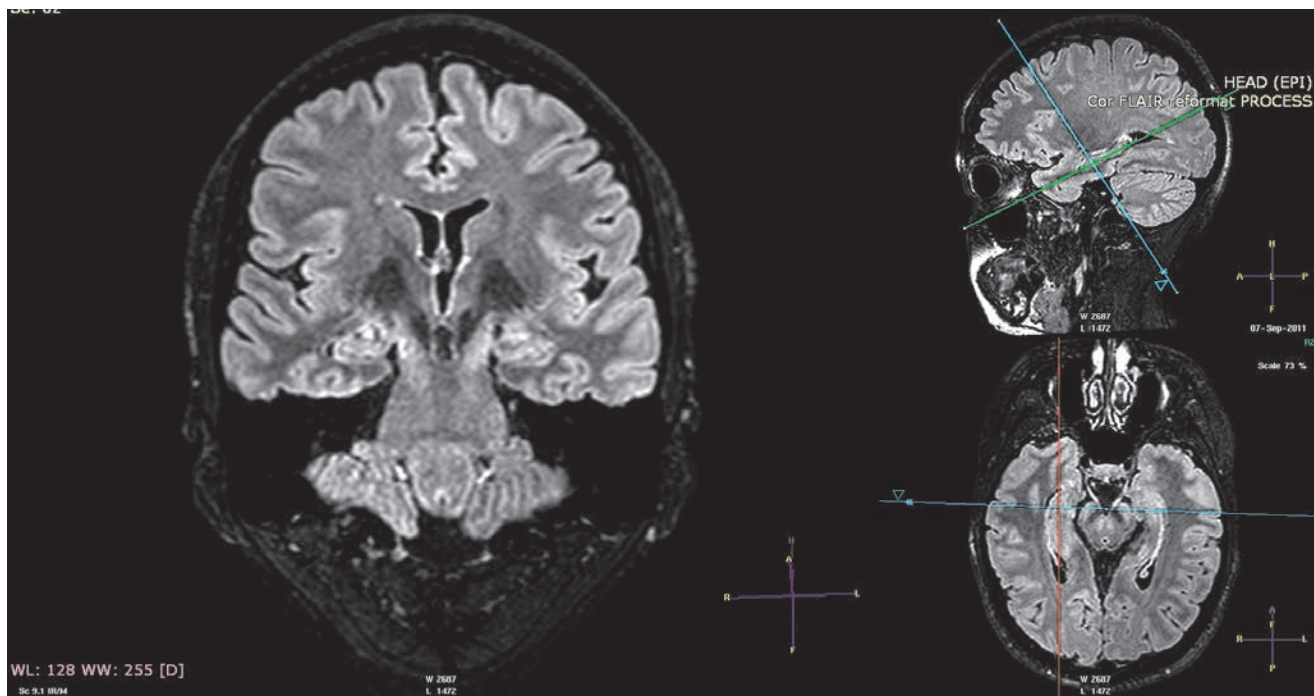


Рис. 8. Реформирование изображений 3D FLAIR VISTA в косо корональной плоскости, перпендикулярно продольной оси гиппокампа (Philips «Achieva» 3.0 T).

плоскостях и перпендикулярно продольной оси гиппокампа в косо корональной плоскости (рис. 8–11).

Таким образом, при соблюдении представленной выше методики прицельного исследования медио-

пациентам с симптоматической височной эпилепсией, обследованным на МР-томографе Philips «Achieva» 3.0 T. У 37 пациентов получены одновоксельные спектрограммы обоих гиппокампов

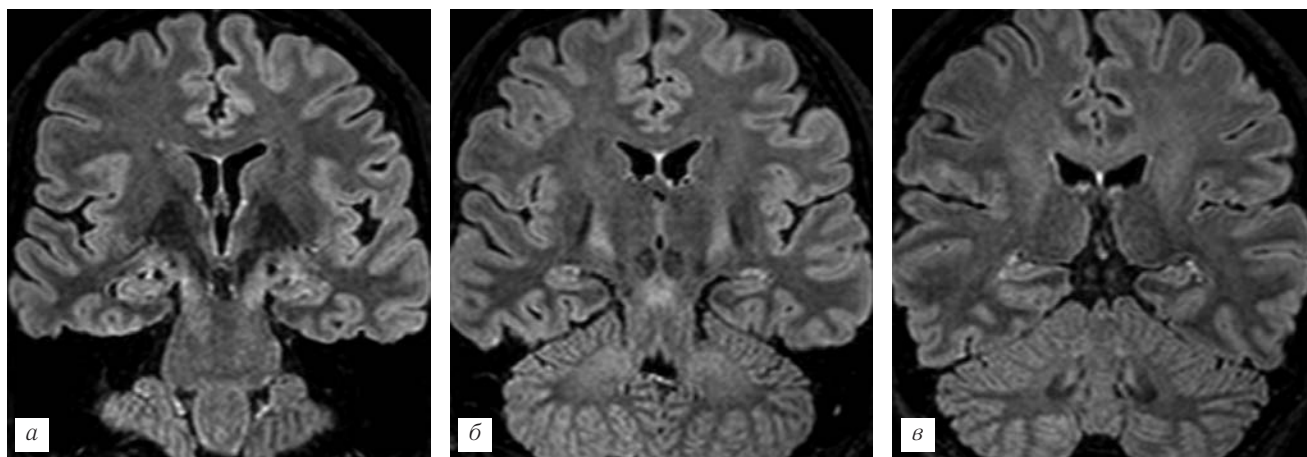


Рис. 9. 3D FLAIR VISTA (Philips «Achieva» 3.0 T). Изображения в косой корональной плоскости перпендикулярно продольной оси гиппокампа: а — уровень головки; б — уровень тела; в — уровень хвоста гиппокампа.

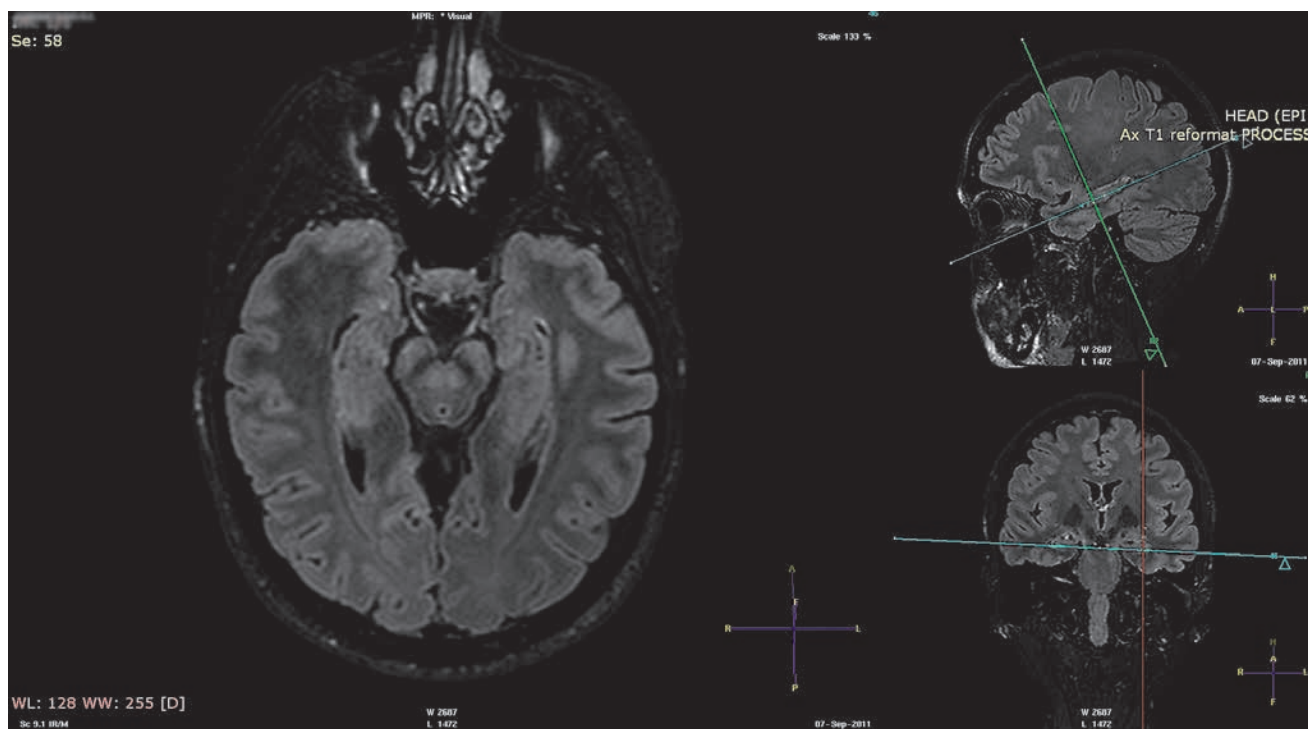


Рис. 10. Реформирование изображений 3D FLAIR VISTA в косой аксиальной плоскости параллельно продольной оси гиппокампа (Philips «Achieva» 3.0 T).

(H1-MPC) в режиме SV PRESS 35, характеристики последовательности представлены в табл. 3.

Воксел в форме параллелепипеда закладывали на область гиппокампа в трех взаимно перпендикулярных плоскостях (по реформированным изображениям 3D T1 SENSE), с максимально возможным покрытием всего объема гиппокампа и минимизацией попадания в область интереса прилежащих ликворных пространств (рис. 12).

При анализе спектрограмм оценивалось распределение пиков метаболитов по шкале химического сдвига (ppm), с определением относительных показателей: NAA/Cr, NAA/Cho, Cho/Cr (рис. 13).

Диффузионно-тензорные изображения. У 47 пациентов с симптоматической височной эпилепсией получены диффузионно-тензорные изображения (ДТИ) посредством использования последователь-

ности DTI medium iso SENSE, характеристики которой представлены в табл. 4.

Дальнейшая обработка ДТИ включала измерение количественных значений фракционной анизотропии (ФА) в гиппокампе (головка, тело, хвост) и структурах, ассоциированных с гиппокампальной формой: миндалина, таламус, проводники (*uncinate fasciculus, fornix, cingulum*). При этом для обеспечения детальной визуализации анатомических структур и более точной локализации области интереса производили сопоставление нативных ДТИ и изображений в режиме 3D T1 SENSE (рис. 14).

Методика постпроцессинговой обработки с использованием программного пакета FreeSurfer. Постпроцессинговая обработка 3D T1 SPGR-ИП выполнялась при помощи программного пакета FreeSurfer, который находится в свобод-

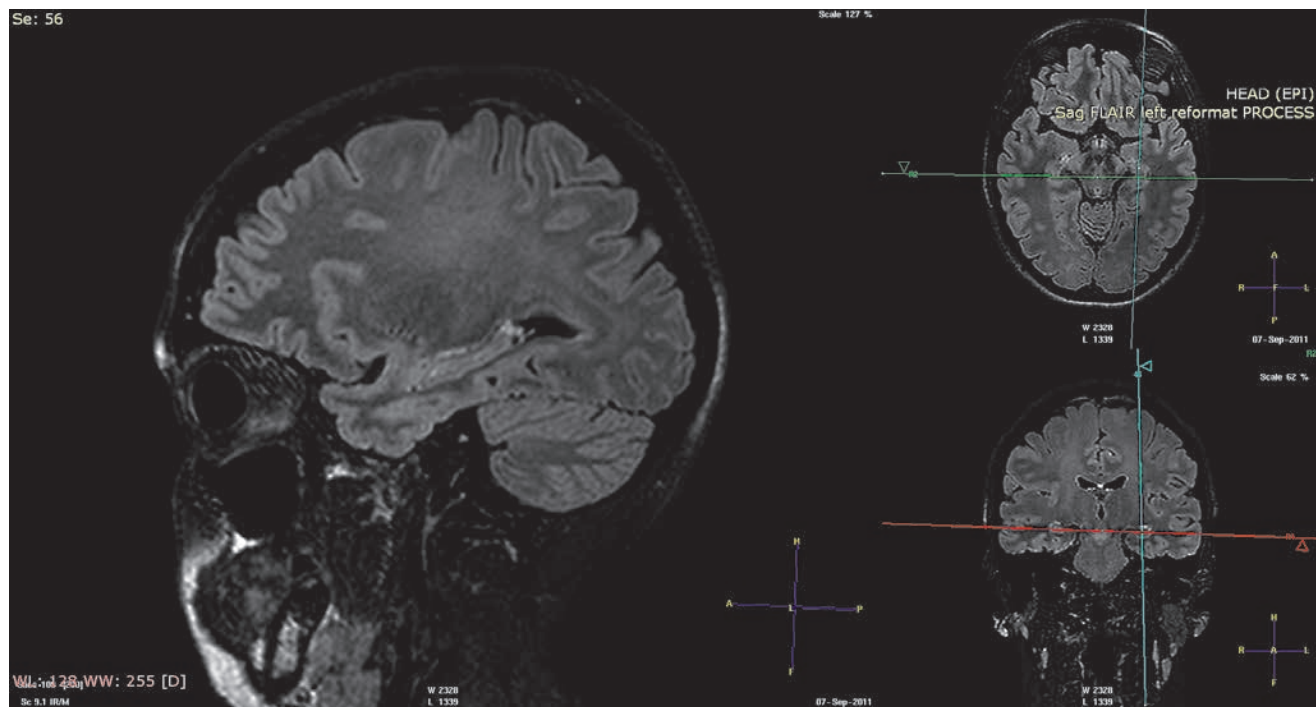


Рис. 11. Реформирование изображений 3D FLAIR VISTA в сагиттальной плоскости параллельно продольной оси гиппокампа (Philips «Achieva» 3.0 T).

Таблица 3

Характеристики SV PRESS 35 (Philips «Achieva» 3.0 T)

Параметр	Характеристики		
Coil selection	SENSE-HEAD-8		
TE, мс	shortest (39)		
TR, мс	2000		
NSA	192		
VOI orientation	Transverse		
VOI size, мм	AP		30–38
	RL		10–14
	FH		7–8,5
Samples	1024/1024		
Spectral BW, Гц	2000		
REST slabs	0		

Таблица 4

Характеристики DTI medium iso SENSE (Philips «Achieva» 3.0 T)

Параметр	Характеристики
Катушка	SENSE-HEAD-8
Плоскость	Ax
FOV	224
Slices	81
TR, мс	9044
TEd, мс	0,0 (60)
Толщина/интервал, мм	2,0/0,0
Turbo factor	59
Epi factor	59
Saturation	SPIR
NSA	2
HS RFOV	100%
Матрица	112/128

ном доступе (<http://surfer.nmr.mgh.harvard.edu>) и имеет полноценную документацию. Проводилась автоматическая сегментация кортикальных и субкортикальных структур с определением их абсолютных объемов. Затем определялась степени асимметрии структур, симметрично расположенных в правом и левом полушариях головного мозга: полюса височной доли, парагиппокампальной области, гиппокампа, миндалина, таламуса. Учитывая различия размеров черепа и, соответственно, объемов головного мозга у разных людей, в том числе в группах, сравнимых по полу, возрасту и другим критериям, нельзя использовать абсолютные величины объемов исследуемых структур. Нами использована относительная величина — индекс асимметрии (ИА), который рассчитывали по формуле: $ИА = |П - Л| / 0,5(П + Л)$, где: П — структура правой гемисферы, Л — структура левой гемисферы головного мозга [8].

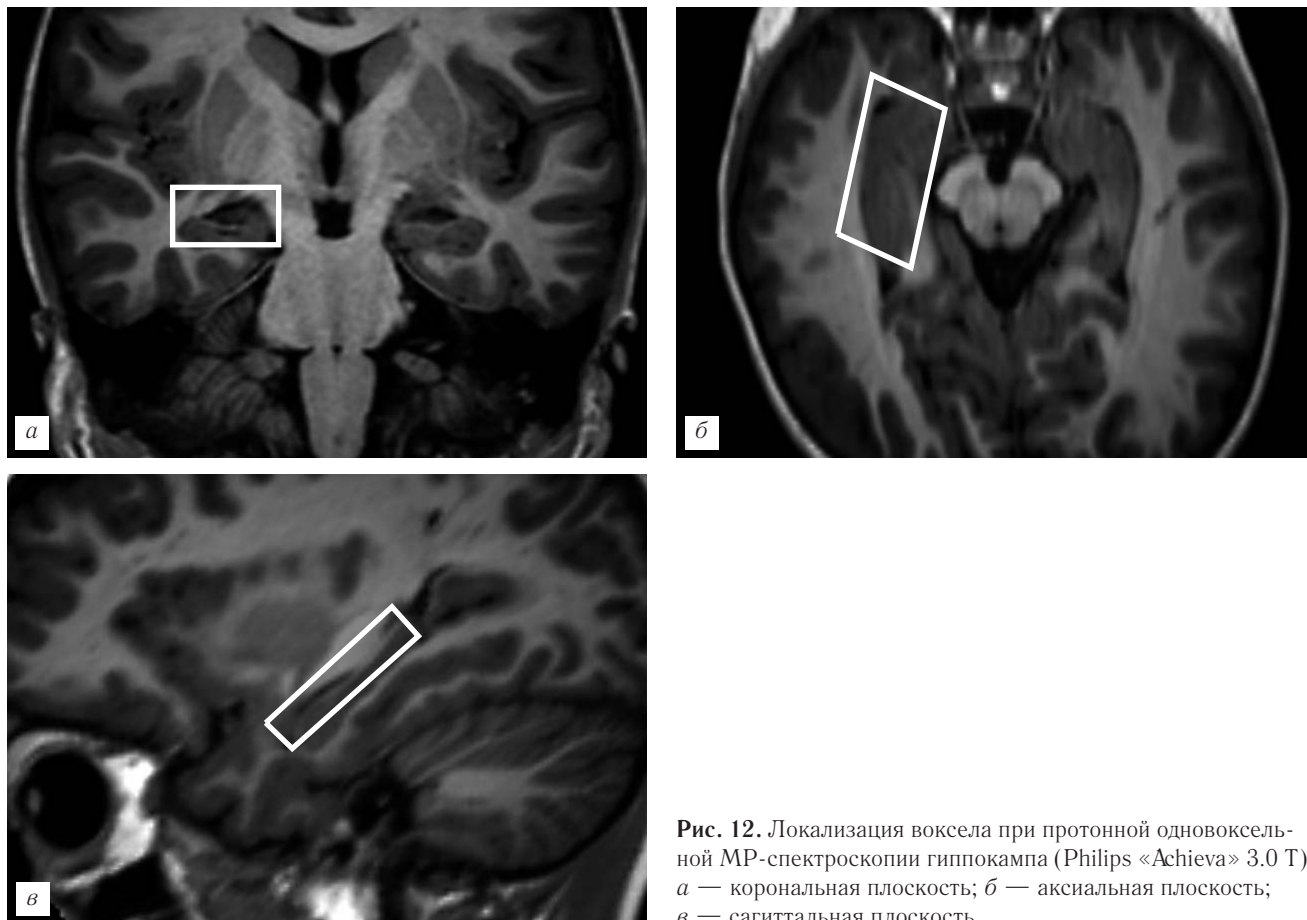


Рис. 12. Локализация вокселя при протонной одновоксельной МР-спектроскопии гиппокампа (Philips «Achieva» 3.0 T):
a — корональная плоскость; *б* — аксиальная плоскость; *в* — сагиттальная плоскость.

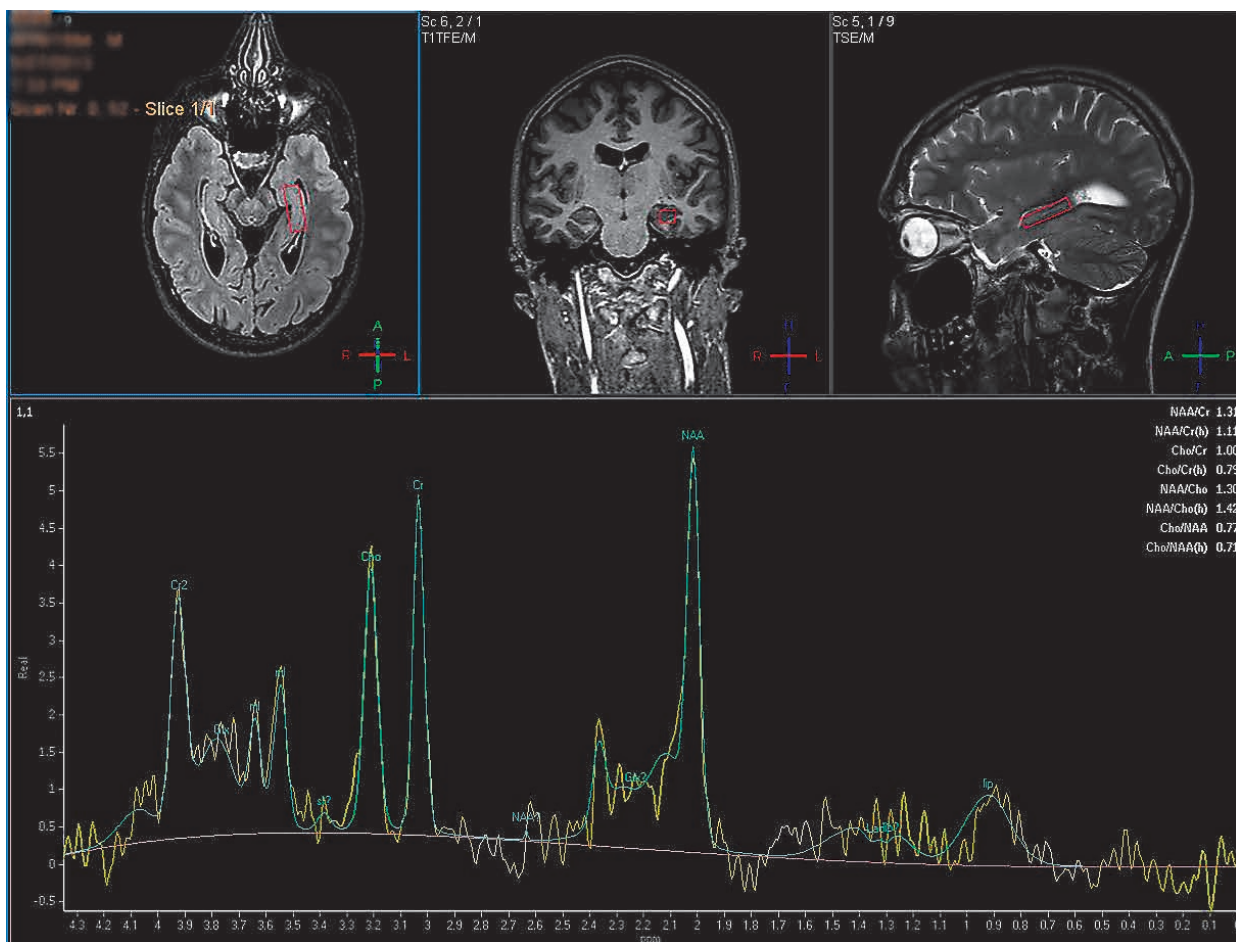


Рис. 13. Сниженные соотношения NAA/Cr и NAA/Cho в правом гиппокампе.

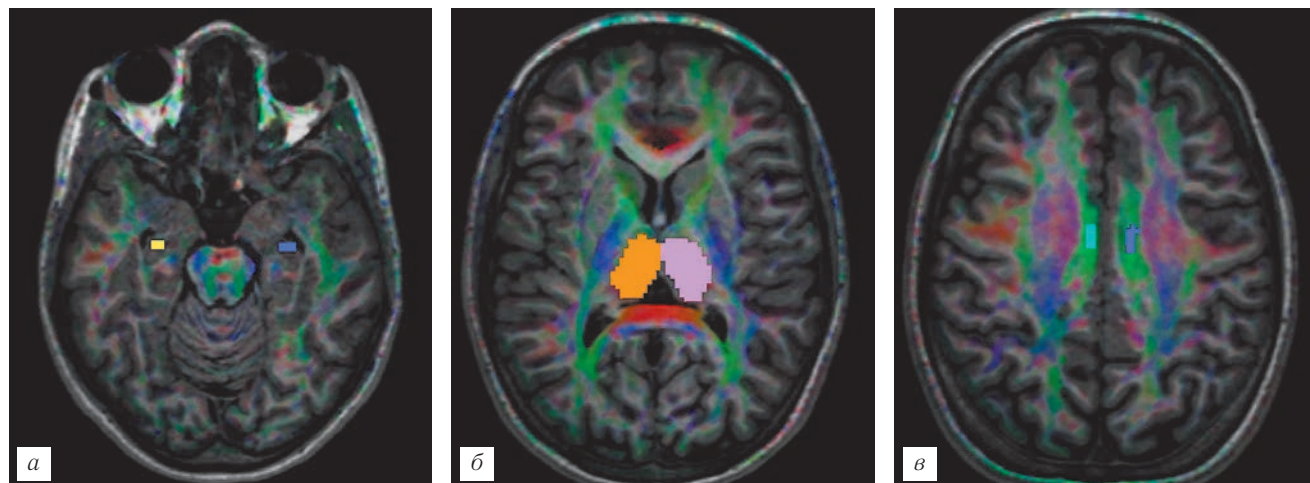


Рис. 14. Локализация области интереса при измерении ФА (Philips «Achieva» 3.0 Т): а — проекция головки гиппокампа; б — проекция таламуса; в — проекция поясной извилины.

ИА отражает степень различия объемов симметричных структур двух гемисфер головного мозга.

При экстратемпоральной эпилепсии в первую очередь необходимо получение FLAIR-ИП высокого разрешения, а также реформирование объемных импульсных последовательностей с детальной визуализацией области интереса. Необходимо получение последовательностей, особо чувствительных к небольшим сосудистым мальформациям и микрокровоизлияниям. Применение дополнительных опций (МР-ангиография, внутривенное контрастирование, ДТИ, МР-трактография, МР-спектроскопия) варьирует в зависимости от выявляемых изменений.

Особый вид ЛОЭ — геластическая эпилепсия, для которой характерны приступы неспровоциро-

ванного смеха или плача, как правило, вызываемая гамартомой гипоталамуса, требует прицельной визуализации этой области. Необходимо реформирование объемных последовательностей высокого разрешения и проведение исследования с внутривенным контрастированием для исключения объемного процесса.

Выводы. Таким образом, соблюдение определенного алгоритма и комплексный подход в МРТ-диагностике структурных изменений головного мозга при ЛОЭ, с применением оптимального набора программ и опций, позволяет существенно повысить эффективность исследования и тем самым способствует более точному выбору тактики лечения.

ЛИТЕРАТУРА

1. Заболотных В. А. Основы классической электроэнцефалографии / В. А. Заболотных, В. Н. Команцев, А. Г. Поворинский. — СПб., 2004. — 79 с.
2. Мухин К. Ю. Височная эпилепсия / К. Ю. Мухин // Журнал неврологии и психиатрии им. С. С. Корсакова. — 2000. — Т. 100, № 9. — С. 48–57.
3. Трофимова Т. Н. Лучевая диагностика и терапия заболеваний головы и шеи. Национальные руководства по лучевой диагностике и терапии / Т. Н. Трофимова. — М.: ГЭОТАР-Медиа, 2013. — 888 с.
4. Зенков Л. Р. Клиническая эпилептология (с элементами нейрофизиологии) / Под ред. Л. Р. Зенкова. — М.: ООО «Медицинское информационное агентство», 2002. — 416 с.
5. Базилевич, С. Н. Результаты структурной и функциональной нейровизуализации у пациентов с эпилептическими приступами при цереброваскулярных заболеваниях / С. Н. Базилевич, М. М. Одинак и др. // Журнал неврологии и психиатрии им. С. С. Корсакова. — Эпилепсия, приложение к журналу. — 2008. — № 2. — С. 33–39.
6. Тотолян Ан. А. МРТ диагностика изменений головного мозга при симптоматической эпилепсии с дебютом в детском возрасте: автореф. дис. ... канд. мед. наук. — СПб, 2013. — 28 с.
7. Тотолян Ан. А. Магнитно-резонансная томография в оценке структурных изменений головного мозга у пациентов с локализационно-обусловленной эпилепсией, комплексный подход / Ан. А. Тотолян // Лучевая диагностика и терапия. — 2013. — № 4 (4). — С. 42–50.
8. Mayumi Matsufuji, Hidetsuna Utsunomiya et al. Magnetic resonance imaging volumetry and clinical analysis of epilepsy patients with unilateral hippocampal abnormality // Pediatrics International. — 2012. — Vol. 54. — P. 19–26.

Поступила в редакцию: 20.03.2014 г.

Контакт: Тотолян Анна А. a.totolyan@mail.ru