

УДК 616.345/351-006.6-06:616.36-006.6

МЕТАСТАЗЫ КОЛОРЕКТАЛЬНОГО РАКА В ПЕЧЕНЬ ПОСЛЕ ХИМИОЭМБОЛИЗАЦИИ МИКРОСФЕРАМИ: ПРОГНОСТИЧЕСКОЕ ЗНАЧЕНИЕ ЛУЧЕВЫХ ПРИЗНАКОВ ОЧАГОВ И ВЫБОР КРИТЕРИЕВ ОЦЕНКИ ОБЪЕКТИВНОГО ОТВЕТА

¹А. А. Попов, ²А. А. Невольских, ³Н. Ф. Поляруш, ⁴Г. С. Козупица

¹ГБУЗ Самарский областной клинический онкологический диспансер, г. Самара, Россия

²Медицинский радиологический научный центр им. А. Ф. Цыба, г. Обнинск, Россия

³ЧУ ООВО «Медицинский университет „Реавиз”», г. Самара, Россия

⁴ООО «Центр медицины и валеологии „Литтл”», г. Самара, Россия

© Коллектив авторов, 2018 г.

Цель работы: изучение возможностей критериев Choi в оценке объективного ответа метастатического колоректального рака на лечение методом химиоэмболизации печеночной артерии (ХЭПА), а также изучение влияния размеров и плотности метастатических очагов на прогноз заболевания после лечения. Проведен анализ данных КТ-изображений 78 больных с метастазами колоректального рака в печень, подвергшихся лечению методом ХЭПА с лекарственно-насыщенными микросферами. Статистически проанализировано изменение размеров и рентгеновской плотности очагов в результате лечения. Проведена оценка объективного ответа на лечение согласно критериям Choi, при этом основным параметром, влиявшим на категорию ответа, было изменение плотности очагов после лечения. Также проведена оценка объективного ответа согласно критериям RECIST. Проведено сравнение эффективности указанных критериев путем анализа выживаемости без прогрессирования (ВБП) методом Каплана–Мейера. Проведен анализ влияния размеров и плотности очагов до лечения на сроки до прогрессирования после лечения. Не выявлено значимого снижения размеров очагов в печени после проведения ХЭПА, но уменьшилась рентгеновская плотность очагов. По критериям RECIST у большинства пациентов (73,1%) установлена стабилизация заболевания. По критериям Choi у большинства пациентов (65,4%) установлен частичный ответ. Категория ответа совпала в 37,1% наблюдений. Значимых различий ВБП между пациентами с различными категориями ответа по критериям RECIST не выявлено ($p=0,052$), ВБП у пациентов с различными категориями ответа по критериям Choi была различной ($p=0,000$). Не выявлено значимых различий ВБП между пациентами с различными размерами очагов до лечения ($p=0,833$). Более высокая плотность очагов до лечения обеспечивает более высокие значения ВБП ($p=0,001$). Таким образом, после ХЭПА размеры очагов остаются стабильными, но снижается их рентгеновская плотность. Критерии Choi более эффективны в оценке результатов лечения метастазов колоректального рака в печень методом ХЭПА, чем критерии RECIST. Размеры очагов до лечения не являются прогностически значимым фактором. Более высокая изначальная рентгеновская плотность очагов ассоциируется с лучшим прогнозом лечения.

Ключевые слова: химиоэмболизация печеночной артерии, колоректальный рак, метастазы в печень, компьютерная томография, RECIST.

COLORECTAL LIVER METASTASES AFTER CHEMOEMBOLIZATION WITH MICROSPHERES: PROGNOSTIC VALUE OF LESION FEATURES AND CHOICE OF THE OBJECTIVE RESPONSE CRITERIA

¹A. A. Popov, ²A. A. Nevolskikh, ³N. F. Polyarush, ⁴G. S. Kozupitsa

¹Samara Regional Clinical Oncology Centre, Samara, Russia

²Medical Radiology Science Centre, Obninsk, Russia

³Medical University «Reaviz», Samara, Russia

⁴Medicine and Valeology Centre «Little», Russia

Objective: to study the possibilities of Choi criteria in evaluating the objective response of metastatic colorectal cancer to transarterial chemoembolization (TACE), as well as to study the influence of the size and density of metastatic lesions on the posttreatment prognosis of the disease. Material and methods. CT data of 78 patients with colorectal

cancer metastatic liver lesions before and after TACE with drug-eluted microspheres was analyzed. The posttreatment changes in the size and density of lesions were statistically analyzed. Evaluation of the treatment results was made according to Choi criteria and according to RECIST criteria. The effectiveness of both criteria was compared by analyzing progression-free survival (PFS) using the Kaplan-Meier method. The analysis of the influence of pretreatment size and density of lesions on the time to progression was done. Results. There was no significant reduction in the size of the liver lesions after TACE, but the density of the lesions decreased. According to the RECIST criteria, the stable disease was established in the majority of patients (73,1%). According to the Choi criteria, the majority of patients (65,4%) had a partial response. Response category coincided in 37,1% of observations. There were no significant differences in PFS between patients with different response categories according to RECIST criteria ($p=0,052$). PFS in patients with different response categories according to Choi criteria was different ($p=0,000$). There were no significant differences in PFS between patients with different sizes of foci before treatment ($p=0,833$). A higher density of foci before treatment provides higher PFS values ($p=0,001$). The sizes of lesions remain stable after TACE, but their density decreases. The Choi criteria are more effective in evaluating the TACE results of colorectal liver metastases than the RECIST criteria. The pretreatment lesions size is not a prognostic factor. Higher initial lesions density is associated with better treatment prognosis.

Key words: transarterial chemoembolization, colorectal cancer, hepatic metastases, computed tomography, RECIST.

DOI: <http://dx.doi.org/10.22328/2079-5343-2018-9-3-75-84>

Введение. Лечение больных с метастазами злокачественных опухолей в печень является актуальнейшей проблемой современной онкологии. Самым распространенным вторичным опухолевым поражением печени являются метастазы колоректального рака, имеющиеся у 20–50% пациентов на момент установления первичного диагноза [1]. Хирургическое лечение указанной категории больных применимо лишь в 15–20% случаев [2].

Химиоэмболизация печеночной артерии (ХЭПА) является современным эффективным паллиативным методом лечения больных с метастазами колоректального рака в печень. Современная модификация данного метода предполагает введение в просвет сосуда лекарственно-насыщенных микросфер. Микросферы обеспечивают эмболизацию и доставку химиопрепарата в ткань опухоли, а также продолжительное контролируемое его высвобождение. В комплексе это обуславливает деваскуляризацию и некроз опухолевой ткани, а также цитотоксический эффект [3]. Исследователи указывают на большую долю положительного ответа на лечение — до 80% [4], высокие показатели безрецидивной и общей выживаемости — соответственно до 11 и 19 месяцев [5], хорошую переносимость лечебной процедуры [6].

Самым распространенным методом лучевой диагностики в оценке результатов лечения метастазов в печень является рентгеновская компьютерная томография (КТ) [7, 8]. В настоящее время рутинной методикой оценки объективного ответа метастазов на лечение методом ХЭПА остаются критерии RECIST, основанные на оценке изменения размеров и числа опухолевых очагов [9, 10]. Данные критерии имеют существенные недостатки, главными из которых являются отсутствие прямого соответствия измеряемого размера опухолевого образования его истинному объему [11, 12] и отсутствие учета нежизнеспособной некротической ткани в опухолевом очаге [13]. Критерии mRECIST [14] и критерии EASL [15] пред-

полагают возможность четкого разграничения некротической и жизнеспособной опухолевой ткани в очаге, и поэтому их применение ограничено. Критерии Choi [16], основанные на измерении степени снижения рентгеновской плотности очагов на постконтрастных КТ-изображениях, широко используются для оценки опухолевого ответа метастатических гастроинтестинальных стромальных опухолей, однако для оценки эффекта от лечения метастазов колоректального рака методом ХЭПА данные критерии до сих пор не применялись.

Вопросы, касающиеся реакции метастатических очагов на ХЭПА и закономерностей изменения лучевой картины поражения, подлежат дальнейшему исследованию. Необходимо подробное изучение изменения размеров и плотности очагов после лечения и влияния названных параметров на объективный ответ. Также до сих пор остаются нерешенными вопросы, касающиеся прогностического значения рентгеновской плотности и размеров печеночных очагов.

Цель работы: изучение возможностей критериев Choi в оценке объективного ответа метастатического колоректального рака на лечение методом ХЭПА, сравнительно с критериями RECIST, а также влияния размеров и плотности метастатических очагов на прогноз заболевания.

Материалы и методы. *Характеристика пациентов.* Работа основана на анализе клинических наблюдений 78 больных колоректальным раком с метастазами в печень, которым в период с 2008 по 2015 г. была выполнена химиоэмболизация печеночной артерии. Среди больных было 38 мужчин и 40 женщин, в возрасте от 35 до 76 лет (в среднем $62,8 \pm 8,5$ года). Все пациенты имели в анамнезе хирургическое лечение рака толстой кишки. В 46 из 78 наблюдениях (58,9%) метастатическое поражение печени было выявлено к моменту постановки первичного диагноза (стадия M1). У 32 из 78 больных

(41,1%) метастазы в печень были выявлены на различных сроках после проведения хирургического лечения. До начала ХЭПА у большинства больных (n=54, 69,2%) в анамнезе имело место лечение метастатического процесса в печени другими методами: системная химиотерапия (n=38), радиочастотная абляция (РЧА) (n=11), резекция печени (n=2), РЧА в комбинации с резекцией (n=2), лазерная абляция (n=1). Во всех наблюдениях метастатический процесс в печени был верифицирован морфологически. На момент начала лечения методом ХЭПА большинство пациентов (n=59, 75,6%) имели билобарное поражение печени. В большинстве наблюдений (n=52, 66,7%) очаги были множественными. В большинстве наблюдений (n=55, 70,5%) печень была единственным пораженным метастазами органом-мишенью, в 23 наблюдениях (29,5%) были выявлены также внепеченочные метастазы.

Процедура ХЭПА. Лечение проводили в отделении рентгенохирургических методов лечения Самарского областного онкологического клинического диспансера. Под местной анестезией и внутривенной седацией по стандартной методике Сельдингера выполнялось ангиографическое исследование сосудов печени на установке Innova 4100 (GE, США). Производилась оценка источников кровоснабжения метастатических очагов. Затем выполнялась селективная катетеризация питающих сосудов опухоли и их эмболизация. Использовались микросферы DC Bead (Biocompatibles UK Ltd, Великобритания) или NeraSphere (Biosphere Medical, Франция) диаметром 75–150 мкм, смешанные с водным раствором иринотекана. Доза иринотекана варьировала от 100 до 200 мг в зависимости от объема пораженной паренхимы печени. Всем больным было проведено по два цикла лечения, с перерывом между циклами до 4 недель. Каждый цикл ХЭПА дополнялся проведением системной химиотерапии по схеме FOLFOX (двухдневный цикл, оксалиплатин, лейковорин и 5-фторурацил).

Протокол компьютерной томографии. Перед началом ХЭПА (не ранее чем за 1 месяц) больным выполняли спиральную КТ органов брюшной и грудной полостей на 16-срезовом томографе GE LightSpeed (США). Толщина реконструируемого среза составляла 2,5 мм, с интервалом между срезами 2,5 мм. Применялось болюсное контрастное усиление с введением в периферическую вену до 100 мл неионного контрастного вещества (йогексол либо йопраמיד) со скоростью от 3 до 5 мл/с.

Сканирование проводилось в нативную фазу, в артериальную и венозную фазы контрастирования. Для оценки эффекта от проведенной лечебной процедуры по аналогичной методике выполнялось контрольное исследование органов брюшной полости, не позднее чем на третьем месяце после окончания лечения. Анализ изображений осуществлялся на специализированной рабочей станции GE Advantage Workstation 4.6 (США).

Анализ результатов лечения. На КТ-изображениях выбирали метастатические очаги в печени, достоверно измеряемые в двух взаимно перпендикулярных направлениях в площади наибольшего поперечного сечения, с максимальным размером ≥ 15 мм (соответствующие определению таргетного очага по критериям RECIST). На каждого пациента приходилось от одного до пяти таргетных очагов. Всего для последующего анализа было отобрано 252 очага. Более мелкие очаги, а также «диффузные» и сложно измеряемые очаги измерению не подлежали и классифицировались как нетаргетные очаги. Для анализа использовали изображения в венозную фазу контрастирования, так как именно эта фаза обеспечивает наилучшую визуализацию очагов [17].

Оценка опухолевого ответа проводилась по критериям RECIST и по критериям Choi путем сравнения результатов первичной и контрольной КТ.

Оценка по критериям RECIST предполагала вычисление наибольшего размера каждого таргетного очага в площади его максимального поперечного сечения, как при первичном, так и при контрольном КТ-исследованиях. Объективный ответ устанавливался для каждого пациента, для этого наибольшие размеры его таргетных очагов суммировались. Исчезновение очагов при контрольном исследовании классифицировалось как полный ответ (ПО), уменьшение суммарного размера очагов на $\geq 30\%$ по сравнению с первичным исследованием указывало на частичный ответ (ЧО), увеличение того же размера на $\geq 20\%$ оценивалось как прогрессия заболевания (ПЗ), все другие случаи классифицировались как стабилизация заболевания (СЗ).

Оценка по критериям Choi также предполагала вычисление наибольшего размера в площади максимального поперечного сечения (аналогично критериям RECIST). Далее измерялась рентгеновская плотность каждого таргетного очага (в HU) в венозную фазу контрастирования, при первичном и контрольном КТ-исследованиях. Для этого с помощью инструмента Draw free hand строилась зона интереса, совпадающая с контурами очага в площади его наибольшего поперечного сечения. Среднее значение плотности в выбранной зоне интереса принималось за плотность всего очага. Объективный ответ устанавливался для каждого пациента, для этого показатели плотности его таргетных очагов суммировались. Исчезновение всех очагов при контрольном исследовании классифицировалось как полный ответ (ПО). Частичным ответом (ЧО) считалось уменьшение суммарной плотности очагов на $\geq 15\%$ и/или уменьшение размера очага на $\geq 10\%$. Под прогрессией заболевания (ПЗ) подразумевалось увеличение размеров очагов на $\geq 10\%$, при отсутствии достижения вышеозначенного порога снижения их плотности. Остальные случаи классифицировались как стабилизация заболевания (СЗ).

Методика установления объективного ответа по критериям Choi проиллюстрирована рис. 1.

Помимо четырех вышеуказанных категорий ответа, больные по всем предложенным критериям были разделены также на респондеров (ПО+ЧО) и нереспондеров (СЗ+ПЗ).

ние ВБП между респондерами и нереспондерами в обеих группах. Для оценки прогностического значения изначальных характеристик опухолевых очагов было проведено сравнение ВБП между группами пациентов с различными размерами и плотностью опухолевых очагов.

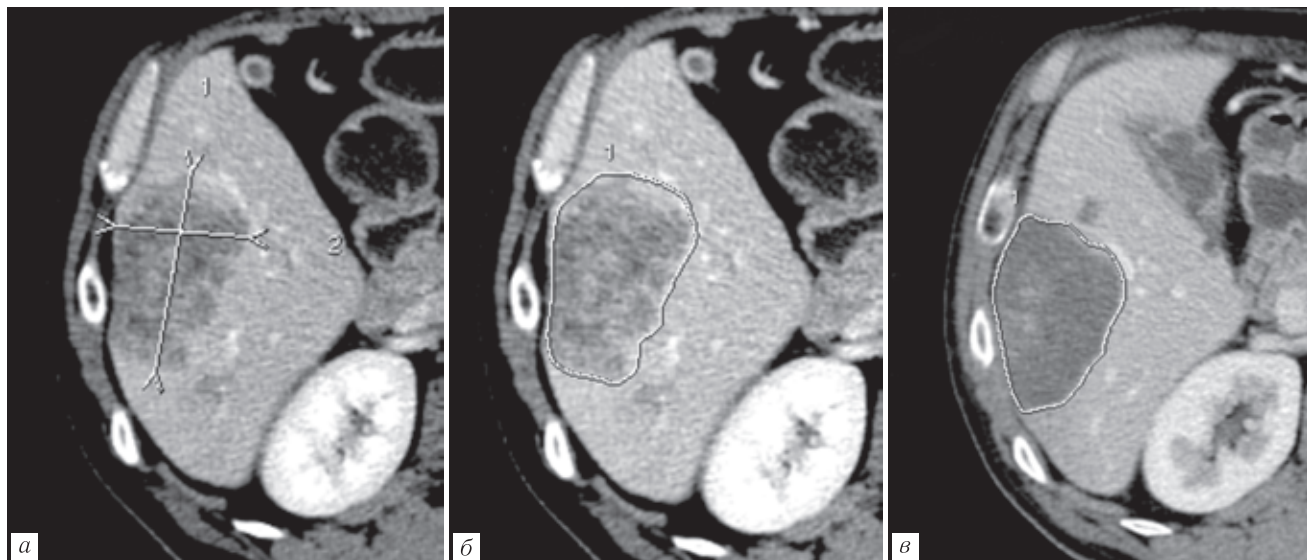


Рис. 1. Определение объективного ответа по критериям mChoi: *а, б* — очаг до лечения, наибольший размер 67 мм, плотность очага 79 HU; *в* — тот же очаг после лечения, размеры его стабильные, но плотность уменьшилась до 49 мм (на 38%), что трактуется как частичный ответ

Принципы установления категории опухолевого ответа по применяемым нами различным критериям (RECIST и Choi) представлены в табл. 1.

Анализ выживаемости. Вычислялось время до прогрессирования в каждом из наблюдений, как период от даты начала лечения методом ХЭПА до даты прогрессирования заболевания. Наблюдения с зафиксированным фактом прогрессирования назы-

Статистическая обработка результатов. Помимо вышеуказанного анализа ВБП, проводился описательный статистический анализ выборки метастатических очагов, а также корреляционный анализ для изучения взаимосвязи между степенью изменения размеров и плотности очагов в результате лечения. В зависимости от вида анализа статистическую значимость различий определяли по критерию

Таблица 1

Сравнение различных критериев оценки опухолевого ответа

Категория ответа	RECIST	Choi
Полный ответ	Исчезновение очагов	Исчезновение очагов
Частичный ответ	Уменьшение суммарного размера очагов на $\geq 30\%$	Уменьшение суммарной плотности очагов на $\geq 15\%$ и/или уменьшение суммарного размера очагов на $\geq 10\%$
Стабилизация заболевания	Ни частичный ответ, ни прогрессия	Ни частичный ответ, ни прогрессия
Прогрессия заболевания	Увеличение суммарного размера очагов на $\geq 20\%$ и/или новые метастатические очаги	Увеличение суммарного размера очагов на $\geq 10\%$ при отсутствии снижения плотности на $\geq 15\%$ и/или новые очаги

вались завершёнными, а наблюдения, в которых к моменту анализа прогрессирование еще не наступило, — цензурированными. На основании времени до прогрессирования для всех пациентов был проведен анализ выживаемости без прогрессирования (ВБП) путем построения кривых по методике Каплана–Мейера. При этом учитывались как завершённые, так и цензурированные наблюдения. Для сравнения эффективности предложенных критериев mChoi и критериев RECIST было проведено сравне-

Стьюдента и логарифмическому ранговому критерию, при уровне значимости $p \leq 0,05$.

Результаты и их обсуждение. Проанализировано 252 метастатических очага в печени у 78 пациентов. Анализируются очаги как до лечения (по данным первичной КТ), так и после проведенной химиоэмболизации (по данным контрольной КТ). Описательная статистика приведена в табл. 2.

Результаты статистического исследования свидетельствуют о том, что размеры печеночных очагов

после лечения принципиально не отличались от таковых до лечения ($p=0,457$). Вместе с тем рентгеновская плотность очагов в венозную фазу контрастирования после лечения статистически значимо уменьшалась на 22,0% по сравнению с той же величиной до лечения ($p=0,000$). Диаграммы, иллюстрирующие

вания, и они были отнесены нами к нереспондерам. Согласно же критериям Choi большая часть пациентов были классифицированы как частичный ответ и, соответственно, являлись респондерами. Различия частот ответов на лечение с применением различных критериев были статистически значимыми.

Таблица 2

Различные характеристики метастатических очагов в печени ($n=252$)

Величина	\bar{X}	M	Min	Max	$\pm SD$
Размер до лечения, мм	47,37	42,0	15,0	156,0	26,34
Размер после лечения, мм	45,64	42,0	8,0	151,0	25,67
Изменение размера, %	98,37	90,97	40,0	273,68	31,76
Плотность до лечения, HU	69,23	70,0	45,0	94,0	10,52
Плотность после лечения, HU	56,74	55,0	28,0	91,0	12,48
Изменение плотности, %	82,84	84,06	34,57	130,77	17,2

Примечание. HU — Hounsfield units, единицы Хаунсфилда; N — число очагов; \bar{X} — среднее арифметическое; M — медиана; Min — минимальное значение; Max — максимальное значение; $\pm SD$ — стандартное отклонение.

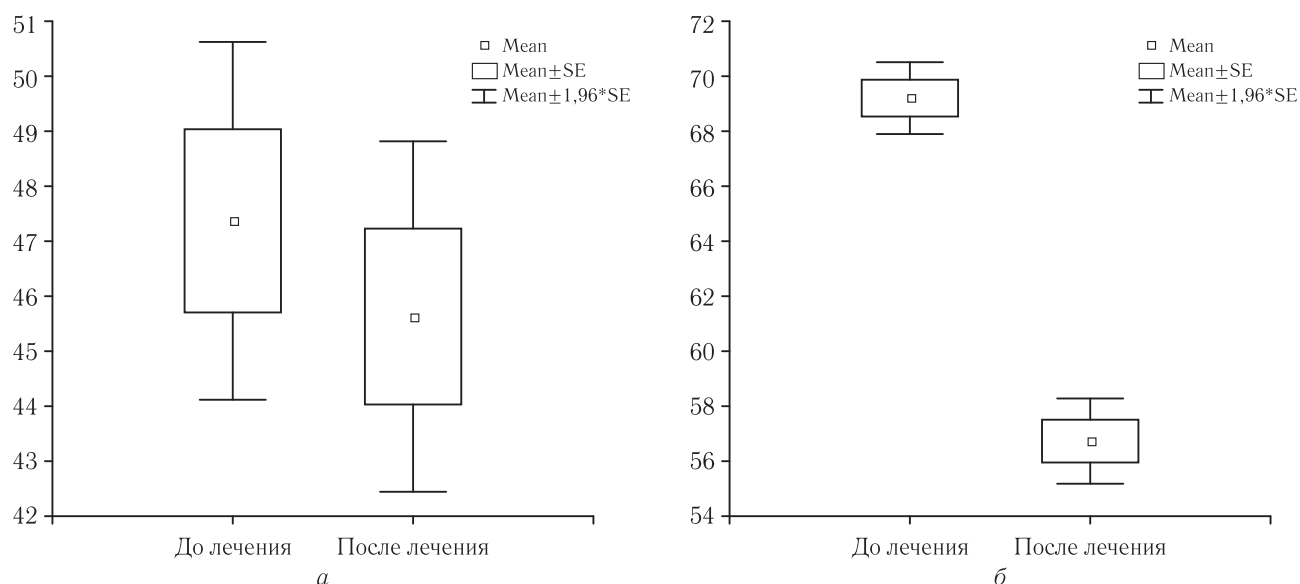


Рис. 2. Диаграмма размаха размеров (а) и плотности (б) очагов до и после лечения

степень изменения размеров и плотности очагов в результате лечения, представлены на рис. 2.

Для оценки взаимосвязей между изменением размеров очагов и изменением их плотности в результате лечения (в процентах от первоначальных значений) был проведен корреляционный анализ. График, иллюстрирующий результат анализа, представлен на рис. 3.

Как видно из графика, корреляционная взаимосвязь между двумя названными величинами была слабopоложительной ($r=0,22$, $p=0,000$).

На основании данных первичной КТ до лечения и контрольной КТ после лечения нами был установлен опухолевый ответ у каждого из 78 пациентов по обоим анализируемым критериям оценки.

Результаты проведенной работы приведены в табл. 3.

Как следует из таблицы, в соответствии с критериями RECIST у большинства пациентов после лечения была зафиксирована стабилизация заболе-

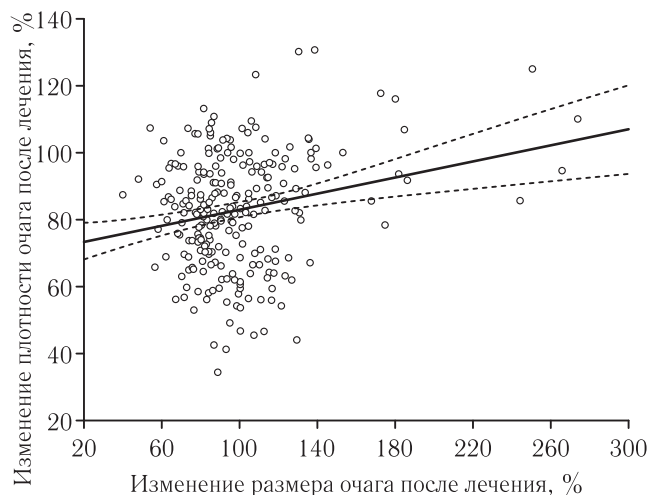
Рис. 3. Диаграмма рассеяния по переменным «изменение плотности очага после лечения» и «изменение размеров очага после лечения». Точки — наблюдения, сплошная линия — линия регрессии, прерывистые линии — $\pm 95\%$ доверительный интервал

Таблица 3

Объективный ответ пациентов на лечение по критериям RECIST и Choi

Показатель	Критерии RECIST		Критерии Choi	
	абс. число	%	абс. число	%
Полный ответ	0	0,0	0	0,0
Частичный ответ	4	5,1	51	65,4
Итого респондеры	4	5,1	51	65,4
Стабилизация	57	73,1	8	10,3
Прогрессия	17	21,8	19	24,4
Итого нереспондеры	74	94,8	27	34,6

$\chi^2=78,0$, $p=0,000$.

В большинстве наблюдений ($n=46$, 58,9%) категория ответа по критериям Choi была более высокой, чем по критериям RECIST (ЧО против СЗ). Тем не менее в двух наблюдениях (2,6%) более высокой была категория ответа по критериям RECIST (СЗ против ПЗ). Полного ответа не было зафиксировано ни в одном случае и ни по одним критериям. Во всех наблюдениях с частичным ответом ($n=4$, 5,1%) и с прогрессией процесса ($n=17$, 21,7%) по критериям RECIST, критериями Choi также были зафиксированы частичный ответ и прогрессия процесса соответственно. В целом, категория ответа совпала лишь в 29 наблюдениях из 78 (37,1%), и в большинстве случаев это касалось прогрессии заболевания.

Далее нами определялось время до прогрессирования. Данная величина колебалась в диапазоне 37 до 538 дней и составляла в среднем $206,1 \pm 22,2$ дня. В трех наблюдениях прогрессирование заболевания на момент анализа результатов исследования еще не наступило, поэтому данные наблюдения были отнесены к цензурированным.

Проведено сравнение выживаемости без прогрессирования (ВБП) среди пациентов следующих категорий:

— респондеров и нереспондеров по критериям RECIST;

— респондеров и нереспондеров по критериям mChoi;

— респондеров по обоим критериям, нереспондеров по обоим критериям и респондеров по mChoi, но нереспондеров по RECIST.

Результаты анализа ВБП представлены на рис. 4.

Как видно из представленных графиков, ВБП у пациентов, являющихся респондерами по критериям RECIST, значимо не отличалась от таковой у нереспондеров ($p=0,052$). Вместе с тем разделение пациентов на респондеров и нереспондеров по критериям Choi определяло статистически значимое различие значений ВБП между ними: у респондеров последняя была заметно выше ($p=0,000$). Кроме того, больные, являющиеся респондерами по Choi, но нереспондерами по RECIST, демонстрировали значимо большую ВБП, чем нереспондеры по обоим критериям ($p=0,000$).

Для изучения прогностического значения изначального размера и плотности метастатических очагов было проведено сравнение ВБП среди пациентов следующих категорий:

— со средним размером маркерного очага до лечения меньше 40 мм, от 40 до 60 мм и больше 60 мм;

— со средней плотностью маркерного очага до лечения меньше 60 HU, от 60 до 70 HU и больше 70 HU.

Результаты проведенной работы представлены на рис. 5.

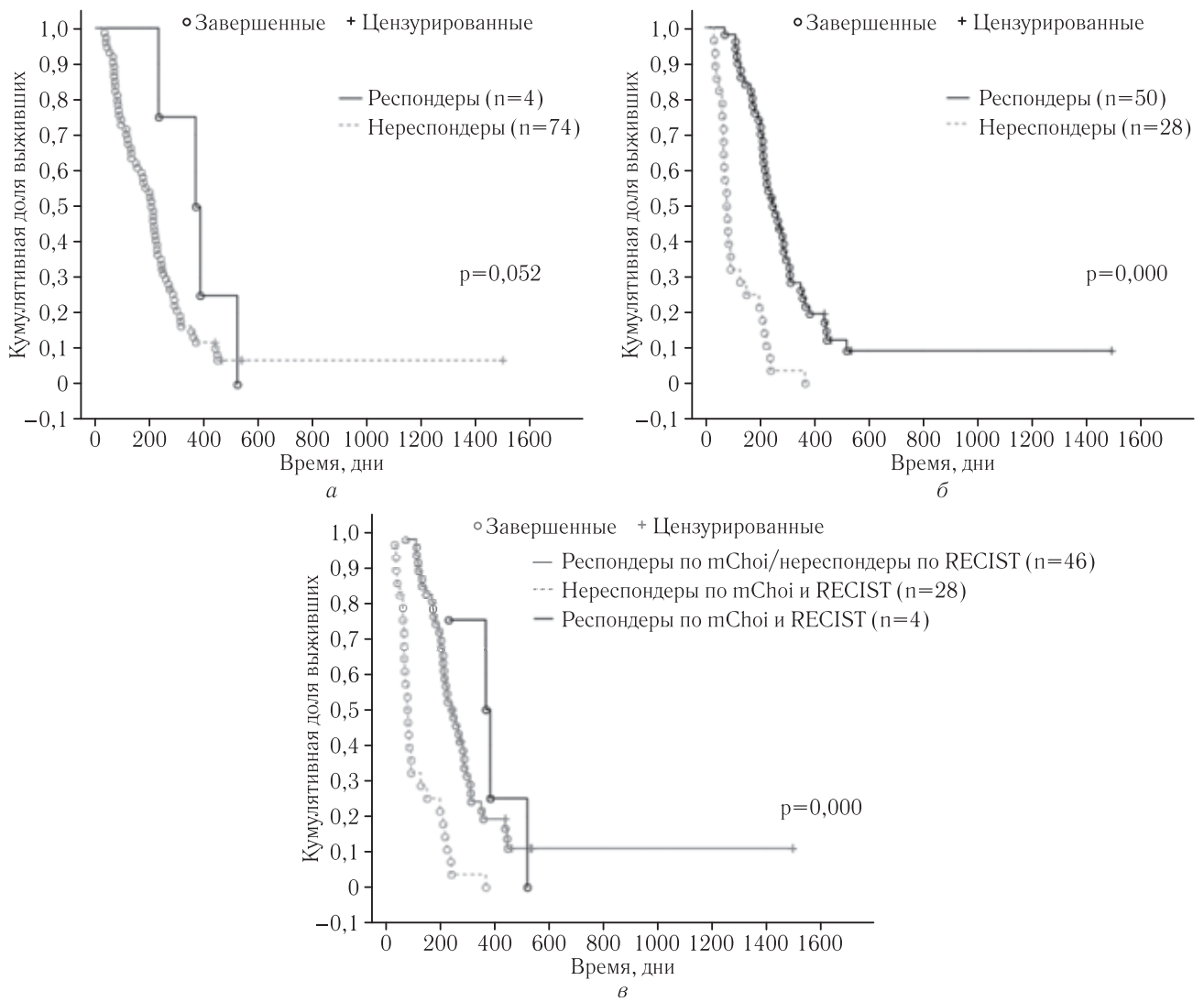
Как видно из представленных графиков, статистически значимой разницы значений ВБП у пациентов с различными размерами очагов до лечения выявлено не было ($p=0,833$). Вместе с тем значение ВБП хорошо соотносилось со средней плотностью очагов до лечения: выживаемость была самой высокой у пациентов с плотностью очагов >70 HU, средней у пациентов с плотностью очагов от 60 до 70 HU и самой низкой у пациентов с плотностью очагов <60 HU ($p=0,001$).

Для лучевого диагноста, анализирующего данные компьютерно-томографического исследования пациента, подвергшегося лечению методом ХЭПА, принципиальным является понимание закономерностей изменения лучевой картины метастатических очагов и их реакции на лечение.

Оценка объективного ответа метастатической опухоли печени на любую локорегионарную терапию имеет ключевое значение для определения эффективности лечебной процедуры и прямым образом влияет на выбор тактики дальнейшего лечения, в том числе с учетом необходимости предотвращения ненужных вмешательств [19].

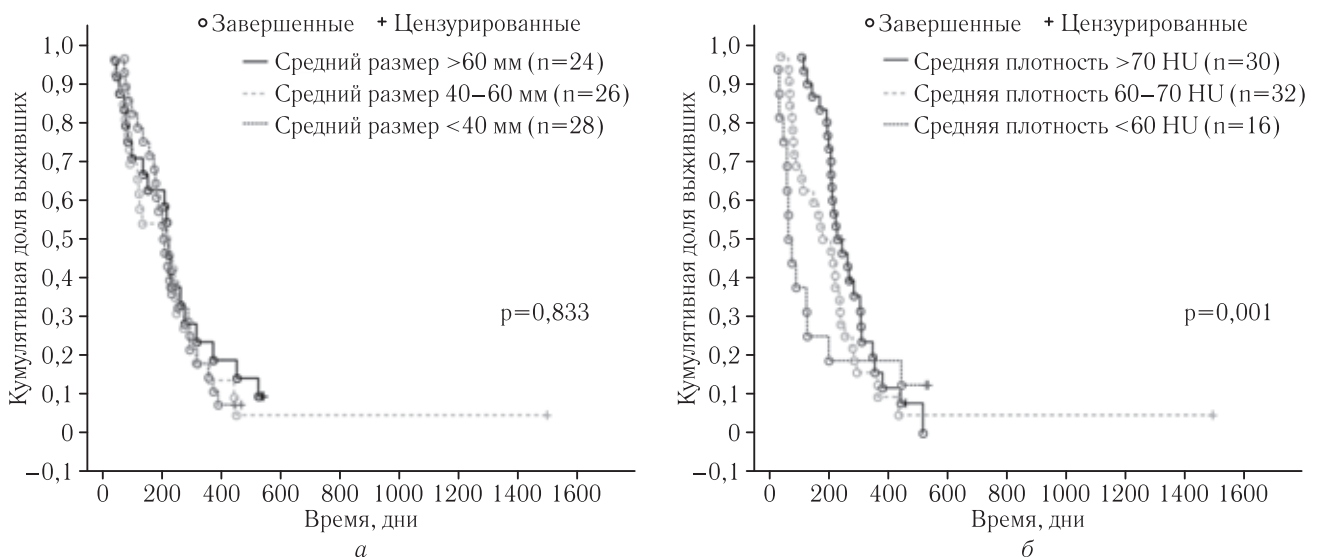
В работах А. Fogge и соавт. (2009) и I. R. Kamel и соавт. (2009) изучается изменение характеристик узлов гепатоцеллюлярного рака, подвергшихся лечению методом ХЭПА [13, 18]. Показано, что размеры опухолевых очагов принципиально после лечения не меняются, однако отмечается изменение структуры опухоли, свидетельствующее о некролизации. Проведенный нами статистический анализ метастазов колоректального рака позволяет сделать вывод, схожий с наблюдениями вышеназванных авторов. Размеры очагов после ХЭПА в целом не меняются, но меняется рентгеновская плотность очагов в сторону уменьшения. Статистически значимая взаимосвязь между изменением размеров и изменением плотности очагов после лечения отсутствует: снижение плотности очага в результате лечения не ведет к обязательному уменьшению его размера. С учетом этого наблюдения оценка эффективности лечения должна по возможности проводиться, базируясь не на изменении размеров очагов, а на изменении их рентгеновской плотности.

Критерии RECIST и RECIST 1.1, рутинно применяющиеся в клинической практике, имеют свои



недостатки и ограничения. Во-первых, они базируются на упрощенном представлении об опухоли как об образовании сферической формы, в котором

размер соответствует объему; между тем показано, что далеко не всегда эти два показателя изменяются в процессе лечения прямо пропорционально друг



другу [11, 12]. Во-вторых, применение интервенционных методик лечения опухолей печени влечет за собой некротизацию опухолевых узлов без заметного уменьшения их размеров; некроз опухоли как таковой, таким образом, критериями не учитывается вовсе, что ведет к недооценке объективного ответа [13]. В-третьих, опухоли нередко изначально имеют в своей структуре кистозный компонент, что ведет к несоответствию фактического размера участка опухолевой ткани в очаге и размера очага, измеряемого при лучевом исследовании [20]. В-четвертых, критерии не стандартизируют фазу контрастного усиления при лучевом исследовании для измерения опухолевых очагов; между тем, богато васкуляризированные образования в печени могут демонстрировать разные размеры в зависимости от времени получения изображения [21]. Наконец, в оценке размеров опухолевых узлов большое значение имеет субъективный фактор. Нередко точное определение размера опухолей с инфильтративным характером роста, неправильной формы и с нечеткими контурами сопряжено с определенными трудностями и влечет за собой большое расхождение в результатах у различных специалистов [22].

Лекарственно-насыщенные микросферы вызывают равномерное снижение плотности в метастатическом очаге колоректального рака; тканевой контраст между некротической и жизнеспособной опухолевой ткани невысок и практически отсутствует. Именно поэтому целесообразность оценки результатов лечения с помощью критериев mRECIST и EASL, предполагающих возможность четкого разграничения зоны накопления эмболизата и опухолевой ткани в очаге, вызывает большие сомнения. Так, в работах R. C. Martin и соавт. (2009) и G. Narayan и соавт. (2013) осуществляются попытки применения к метастатическому колоректальному раку критериев EASL и mRECIST соответственно [23, 24]. Авторы названных статей не дают разъяснений относительно того, как именно они разрешали названный нами спорные моменты. Более того, K. Eichler и соавт. (2012) в своей работе прямо заявляют, что попытка вычислить размеры зоны некроза в метастатических очагах потерпела неудачу [25].

Исходя из сказанного, для оценки результатов лечения метастазов колоректального рака мы выбрали критерии Choi, базирующиеся на анализе изменения плотности метастатических очагов на постконтрастных сканах [16]. Мы не нашли исследований, в которых критерии Choi используются для оценки лечения метастазов колоректального рака методом ХЭПА. В работе S. M. Tochetto и соавт. (2010) изучаются модифицированные критерии Choi применительно к метастазам колоректального рака после радиоэмболизации. Согласно выводам авторов, степень снижения плотности очагов после лечебной процедуры прямым образом коррелирует со снижением индекса накопления препарата (SUV) в очаге

по результатам ПЭТ-КТ, а следовательно, является хорошим суррогатным показателем ответа опухоли на лечение [26]. В статьях Y. S. Chun и соавт. (2009) и W. S. Chung и соавт. (2012) исследуется возможность применения модифицированных критериев Choi к метастазам колоректального рака в печень после системной полихимиотерапии. В обеих работах отмечается статистически значимые различия выживаемости без прогрессирования между респондерами и нереспондерами по критериям Choi, и отсутствие таковых между респондерами и нереспондерами по критериям RECIST 1.1. Авторы делают вывод, что категории объективного ответа, основанные на оценке рентгеновской плотности метастатических очагов, лучше отражают суть морфологических изменений в подвергшейся лечению опухоли и служат хорошим предиктором выживаемости [27, 28].

Результаты нашей работы согласуются с выводами в приведенных источниках. Объективный ответ, зафиксированный по критериям Choi, заметно отличается от такового по критериям RECIST. Категория ответа, установленная по критериям Choi, в большинстве наблюдений была более высокой, чем по критериям RECIST, из чего можно сделать вывод о недооценке последними объективного ответа на лечение (рис. 6). Выживаемость без прогрессирования у респондеров по критериям Choi была заметно выше, чем у нереспондеров, в то время как у респондеров и нереспондеров по критериям RECIST данный показатель статистически значимо не отличался.

Вышесказанное позволяет сделать вывод, что разделение больных на респондеров и нереспондеров по критериям RECIST не имеет прогностической ценности. В противоположность этому, категоризация объективного ответа по критериям Choi лучше соотносится с морфологическими изменениями в опухолевых очагах и с динамикой течения онкологического процесса, и поэтому она прогностически более значима.

Результаты проведенного нами анализа выживаемости свидетельствуют о том, что размер очагов до лечения не является фактором, влияющими на выживаемость больных после процедуры химиоэмболизации. Это совпадает с выводами, сделанными в работе Y. S. Chun и соавт. (2009), согласно которым зависимость выживаемости от исходного размера очагов отсутствует [27].

Вместе с тем, такой признак, как исходная рентгеновская плотность очага, обладает прогностической ценностью: чем она выше, тем лучше результаты лечения. Этот вывод согласуется с данными литературы, согласно которым богато васкуляризированные печеночные образования, имеющие более высокую рентгеновскую плотность на постконтрастных КТ-изображениях, лучше подвержены эндоваскулярному лечению [29, 30].

Выводы.

1. В результате проведения ХЭПА с микросферами размеры метастатических очагов колоректально-

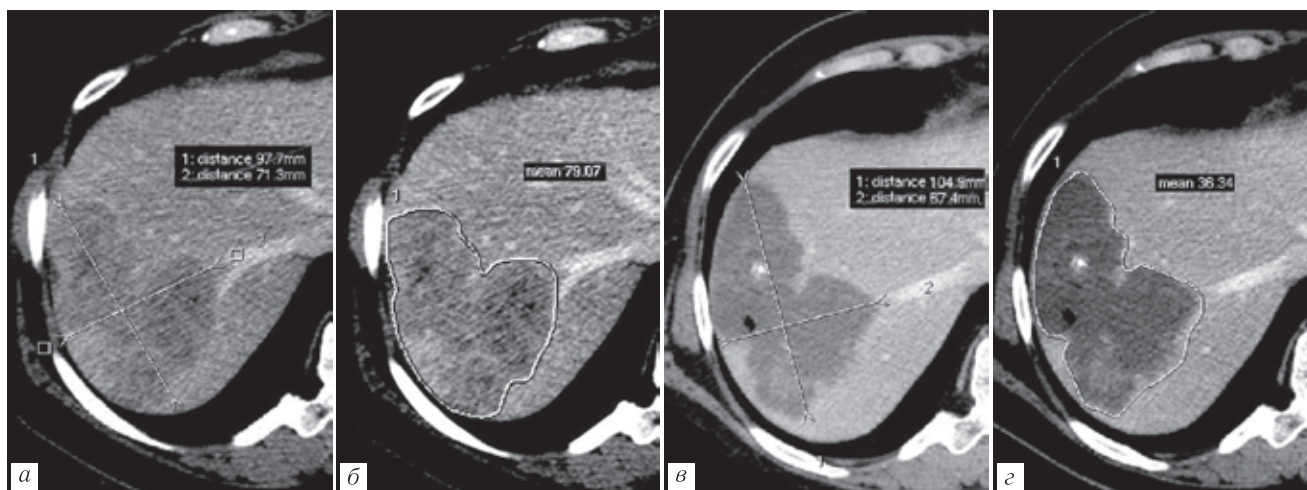


Рис. 6. Реакция метастатического очага в печени на ХЭПА: *а, б* — очаг до лечения. Наибольший размер очага 98 мм, плотность очага 79 HU; *в, з* — очаг после лечения. Наибольший размер умеренно увеличился до 104 мм (на 6%). Плотность очага значительно снизилась до 36 HU (на 54%). Согласно критериям RECIST — стабилизация, согласно критериям mChoi — частичный ответ

го рака остаются стабильными, но снижается рентгеновская плотность очагов.

2. Критерии RECIST неэффективны в оценке результатов лечения метастазов колоректального рака в печень методом химиоэмболизации печеночной артерии. Критерии Choi соответствуют морфологическим изменениям в очаге после лечения

и динамике течения заболевания, и потому их применение представляется предпочтительным.

3. Размеры метастатических очагов до лечения не являются прогностически значимым фактором. Более высокая изначальная рентгеновская плотность очагов обуславливает лучший прогноз лечения.

ЛИТЕРАТУРА/REFERENCES

- Edmunson H., Craig J. *Neoplasms of the liver* // Schiff L. (ed.) Diseases of the liver. 8th ed. Lippincott, Philadelphia, 1987. 1109 p.
- Yan T.D., Padang R., Morris D.L. Long-term results and prognostic indicators after cryotherapy and hepatic arterial chemotherapy with or without resection for colorectal liver metastases in 224 patients: long-term survival can be achieved in patients with multiple bilateral liver metastases // *J. Am. Coll. Surg.* 2006. Vol. 202 (1). P. 100–111.
- Liapi E., Geschwind J.F. Chemoembolization for primary and metastatic liver cancer // *Cancer J.* 2010. Vol. 16 (2). P. 156–162.
- Fiorentini G., Aliberti C., Turrisi G., Del Conte A., Rossi S., Benea G., Giovanis P. Intraarterial hepatic chemoembolization of liver metastases from colorectal cancer adopting irinotecan-eluting beads: results of a phase II clinical study // *In Vivo.* 2007. Vol. 21 (6). P. 1085–1091.
- Martin R.C., Joshi J., Robbins K., Tomalty D., Bosnjakovik P., Derner M., Padr R., Rocek M., Scupchenko A., Tatum C. Hepatic intra-arterial injection of drug-eluting bead, irinotecan (DEBIRI) in unresectable colorectal liver metastases refractory to systemic chemotherapy: results of multi-institutional study // *Ann. Surg. Oncol.* 2011. Vol. 18 (1). P. 192–198.
- Richardson A.J., Laurence J.M., Lam V.W. Transarterial chemoembolization with irinotecan beads in the treatment of colorectal liver metastases: systematic review // *J. Vasc. Interv. Radiol.* 2013. Vol. 24 (8). P. 1209–1217.
- Силантьева Н.К., Агабабян Т.А., Березовская Т.П., Гришина О.Г. КТ-оценка эффектов химио- и лучевой терапии злокачественных опухолей // *Медицинская визуализация.* 2014. № 6. С. 59–74. [Silanteva N.K., Agababian T.A., Berezovskaya T.P. et al. CT Assessment of Tumor Response to Chemo- and Radiotherapy. *Meditsinskaya vizualizatsiya*, 2014, No. 6, pp. 59–74. (In Russ.)].
- Современные стандарты анализа лучевых изображений: руководство для врачей* / Т. Н. Трофимова, А. В. Мищенко, Б. А. Минько и др.; под ред. проф. Т. Н. Трофимовой. СПб., 2017. 300 с.: ил. [Sovremennyye standarty analiza luchevykh izobrazhenij: rukovodstvo dlya vrachej / T. N. Trofimova, A. V. Mishchenko, B. A. Min'ko et al.; pod red. prof. T. N. Trofimovoj. Saint Petersburg, 2017. 300 s.: il. (In Russ.)].
- Therasse P., Arbuck S.G., Eisenhauer E.A., Wanders J., Kaplan R.S., Rubinstein L., Verweij J., Van Glabbeke M., van Oosterom A.T., Christian M.C., Gwyther S.G. New guidelines to evaluate the response to treatment in solid tumors. European Organization for Research and Treatment of Cancer, National Cancer Institute of the United States, National Cancer Institute of Canada // *J. Natl. Cancer Inst.* 2000. Vol. 92 (3). P. 205–216.
- Eisenhauer E.A., Therasse P., Bogaerts J., Schwartz L.H., Sargent D., Ford R., Dancey J., Arbuck S., Gwyther S., Mooney M., Rubinstein L., Shankar L., Dodd L., Kaplan R., Lacombe D., Verweij J. New response evaluation criteria in solid tumours: revised RECIST guideline (version 1.1) // *Eur. J. Cancer.* 2000. Vol. 45 (2). P. 228–247.
- Mantatzis M., Kakolyris S., Amarantidis K., Karayiannakis A., Prassopoulos P. Treatment response classification of liver metastatic disease evaluated on imaging. Are RECIST unidimensional measurements accurate? // *Eur. Radiol.* 2009. Vol. 19 (7). P. 1809–1816.
- Galizia M.S., Töre H.G., Chalian H., Yaghmai V. Evaluation of hepatocellular carcinoma size using two-dimensional and volumet-

- ric analysis: effect on liver transplantation eligibility // *Acad. Radiol.* 2011. Vol. 18 (12). P. 1555–1560.
13. Forner A., Ayuso C., Varela M., Rimola J., Hessheimer A.J., de Lope C.R., Reig M., Bianchi L., Llovet J.M., Bruix J. Evaluation of tumor response after locoregional therapies in hepatocellular carcinoma: are response evaluation criteria in solid tumors reliable? // *Cancer.* 2009. Vol. 115 (3). P. 616–623.
 14. Lencioni R., Llovet J.M. Modified RECIST (mRECIST) assessment for hepatocellular carcinoma // *Semin. Liver. Dis.* 2010. Vol. 30 (1). P. 52–60.
 15. Bruix J., Sherman M., Llovet J.M., Beaugrand M., Lencioni R., Burroughs A.K., Christensen E., Pagliaro L., Colombo M., Rodés J.; EASL Panel of Experts on HCC. Clinical management of hepatocellular carcinoma. Conclusions of the Barcelona-2000 EASL conference. European Association for the Study of the Liver // *J. Hepatol.* 2001. Vol. 35 (3). P. 421–430.
 16. Choi H., Charnsangavej C., Faria S.C., Macapinlac H.A., Burgess M.A., Patel S.R., Chen L.L., Podoloff D.A., Benjamin R.S. Correlation of computed tomography and positron emission tomography in patients with metastatic gastrointestinal stromal tumor treated at a single institution with imatinib mesylate: proposal of new computed tomography response criteria // *J. Clin. Oncol.* 2007. Vol. 25 (13). P. 1753–1759.
 17. Soyer P., Pocard M., Boudiaf M., Abitbol M., Hamzi L., Panis Y., Valleur P., Rymer R. Detection of hypovascular hepatic metastases at triple-phase helical CT: sensitivity of phases and comparison with surgical and histopathologic findings. *Radiology.* 2004. Vol. 231 (2). P. 413–420.
 18. Kamel I.R., Liapi E., Reyes D.K., Zahurak M., Bluemke D.A., Geschwind J.F. Unresectable hepatocellular carcinoma: serial early vascular and cellular changes after transarterial chemoembolization as detected with MR imaging // *Radiology.* 2009. Vol. 250 (2). P. 466–473.
 19. Gonzalez-Guindalini F.D., Botelho M.P., Harmath C.B., Sandrasegaran K., Miller F.H., Salem R., Yaghamai V. Assessment of liver tumor response to therapy: role of quantitative imaging // *Radiographics.* 2013. Vol. 33 (6). P. 1781–1800.
 20. Scarsbrook A.F., Ganeshan A., Statham J., Thakker R.V., Weaver A., Talbot D., Boardman P., Bradley K.M., Gleeson F.V., Phillips R.R. Anatomic and functional imaging of metastatic carcinoma tumors // *Radiographics.* 2007. Vol. 27 (2). P. 455–477.
 21. Chalian H., Töre H.G., Horowitz J.M., Salem R., Miller F.H., Yaghamai V. Radiologic assessment of response to therapy: comparison of RECIST Versions 1.1 and 1.0 // *Radiographics.* 2011. Vol. 31 (7). P. 2093–2105.
 22. Belton A.L., Saini S., Liebermann K., Boland G.W., Halpern E.F. Tumour size measurement in an oncology clinical trial: comparison between off-site and on-site measurements // *Clin. Radiol.* 2003. Vol. 58 (4). P. 311–314.
 23. Martin R.C., Robbins K., Tomalty D., O'Hara R., Bosnjakovic P., Padrao R., Rocek M., Slauf F., Scupchenko A., Tatum C. Transarterial chemoembolization (TACE) using irinotecan-loaded beads for the treatment of unresectable metastases to the liver in patients with colorectal cancer: an interim report // *World J. Surg. Oncol.* 2009. No 7. P. 80.
 24. Narayanan G., Barbery K., Suthar R., Guerrero G., Arora G. Transarterial chemoembolization using DEBIRI for treatment of hepatic metastases from colorectal cancer // *Anticancer Res.* 2013. Vol. 33 (5). P. 2077–2083.
 25. Eichler K., Zangos S., Mack M.G., Hammerstingl R., Gruber-Rouh T., Gallus C., Vogl T.J. First human study in treatment of unresectable liver metastases from colorectal cancer with irinotecan-loaded beads (DEBIRI) // *Int. J. Oncol.* 2012. Vol. 41 (4). P. 1213–1220.
 26. Tochetto S.M., Rezai P., Rezvani M., Nikolaidis P., Berggruen S., Atassi B., Salem R., Yaghamai V. Does multidetector CT attenuation change in colon cancer liver metastases treated with 90Y help predict metabolic activity at FDG PET? // *Radiology.* 2010. Vol. 255 (1). P. 164–172.
 27. Chun Y.S., Vauthey J.N., Boonsirikamchai P., Maru D.M., Kopetz S., Palavecino M., Curley S.A., Abdalla E.K., Kaur H., Charnsangavej C., Loyer E.M. Association of computed tomography morphologic criteria with pathologic response and survival in patients treated with bevacizumab for colorectal liver metastases // *JAMA.* 2009. Vol. 302 (21). P. 2338–2344.
 28. Chung W.S., Park M.S., Shin S.J., Baek S.E., Kim Y.E., Choi J.Y., Kim M.J. Response evaluation in patients with colorectal liver metastases: RECIST version 1.1 versus modified CT criteria // *Am. J. Roentgenol.* 2012. Vol. 199 (4). P. 809–815.
 29. Ebied O.M., Federle M.P., Carr B.I., Pealer K.M., Li W., Amesur N., Zajko A. Evaluation of responses to chemoembolization in patients with unresectable hepatocellular carcinoma // *Cancer.* 2003. Vol. 97 (4). P. 1042–1050.
 30. Kim J.H., Yoon H.K., Ko G.Y., Gwon D.I., Jang C.S., Song H.Y., Shin J.H., Sung K.B. Nonresectable combined hepatocellular carcinoma and cholangiocarcinoma: analysis of the response and prognostic factors after transcatheter arterial chemoembolization // *Radiology.* 2010. Vol. 255 (1). P. 270–277.

Поступила в редакцию: 18.02.18 г.

Контакт: Попов Андрей Александрович, dronetz@yandex.ru

Сведения об авторах:

Попов Андрей Александрович — Самарский областной клинический онкологический диспансер, г. Самара, e-mail: dronetz@yandex.ru

Невольских Алексей Алексеевич — Медицинский радиологический научный центр им. А. Ф. Цыба, г. Обнинск,

e-mail: alexey.nevol@gmail.com

Поляруш Наталья Федоровна — Медицинский университет «Реавиз», г. Самара, e-mail: polyarushnf@mail.ru

Козупица Геннадий Степанович — Центр медицины и валеологии «Литл», г. Самара, e-mail: g-kozupitsa@yandex.ru