

ОРИГИНАЛЬНЫЕ СТАТЬИ

УДК 616-073.756.8-073.8:616.831-006.484.03-08

ВОЗМОЖНОСТИ ПЕРФУЗИОННОЙ КТ В ВЫЯВЛЕНИИ И ОЦЕНКЕ СЛУЧАЕВ ПСЕВДОПРОГРЕССИРОВАНИЯ ПОСЛЕ КОМБИНИРОВАННОГО ЛЕЧЕНИЯ СУПРАТЕНТОРИАЛЬНЫХ ГЛИОМ*¹М. А. Журавлева, ²Т. Н. Трофимова, ¹А. С. Шершевер*¹Свердловский областной онкологический диспансер, Екатеринбург, Россия²Институт мозга человека им. Н. П. Бехтерева РАН, Санкт-Петербург, Россия**CT-PERFUSION POSSIBILITIES IN DETECTION AND EVALUATION CASES OF PSEUDOPROGRESSION AFTER COMBINED TREATMENT OF BRAIN GLIOMAS***¹М. А. Zhuravleva, ²Т. Н. Trofimova, ¹А. С. Shershever*¹Sverdlovsk regional oncology dispensary, Ekaterinburg, Russia²Institute of Human Brain n. a. N. P. Bekhtereva of RAS, St. Petersburg, Russia

© Коллектив авторов, 2015 г.

Отдельной проблемой в диагностике результатов комбинированного лечения глиом головного мозга является оценка возможных лучевых повреждений. Важность правильной диагностики изменений в ткани мозга после комбинированного лечения глиом трудно переоценить, поскольку эта информация влияет на дальнейшую тактику ведения пациентов. Имеющиеся в арсенале врачей современные методы диагностики позволяют достаточно надежно выявлять случаи лучевого повреждения ткани мозга, однако в литературе недостаточно данных о вариантах лучевой картины и ее изменчивости во времени для фокальных лучевых повреждений, отмечены варибельность понятий «псевдопрогрессия и лучевой некроз». Целью данной публикации были уточнение лучевой картины псевдопрогрессии методом перфузионной КТ, выявление ее отличий от лучевого некроза. В статье описаны различные варианты развития и течения псевдопрогрессии, установлено, что локальные лучевые повреждения после комбинированного лечения могут развиваться в зоне периоперационной ишемии.

Ключевые слова: перфузионная КТ, супратенториальные глиомы, псевдопрогрессия, лучевой некроз.

Particular problem in the diagnosis of the results of the combined treatment of brain gliomas is the evaluation of possible radiation lesions. The importance of proper diagnosis of changes in the brain tissue after gliomas combined treatment is difficult to overestimate, because this information affects the further tactics of patients. Available modern methods of diagnostic radiology reliably detect cases of radiation lesion of the brain tissue, but not enough data in the literature about semiotics and its variation over time for focal radiation lesions, various concepts of pseudoprogression and radiation necrosis were found. The aim of this publication was to clarify radiological patterns of pseudoprogression by perfusion CT, revealing its differences from radiation necrosis. This article describes the different variants of pseudoprogression and its flowing, while it is determined that local radiation injuries after combined treatment may develop in the area of perioperative ischemia.

Key words: CT perfusion, supratentorial brain gliomas, pseudoprogression, radiation necrosis.

Введение. Общий принцип лечения пациентов с глиальными опухолями головного мозга — комплексное воздействие, включающее в себя хирургическую резекцию, лучевую терапию, химиотерапию, иммунотерапию. Каждый из этих методов оказывает повреждающее действие на вещество головного мозга, а их комбинация потенцирует не только поло-

жительный, но и отрицательный эффект. Одной из наиболее важных проблем в современной нейроонкологии является развитие лучевых повреждений головного мозга, которые могут возникать в 6–33% случаев [1–4]. Лучевые повреждения имитируют продолженный рост опухоли, а данные КТ и МРТ малоспецифичны в их дифференциальной диагности-

ке, что приводит к значительным ограничениям при использовании критериев оценки эффективности лечения глиом (критерии RANO) [5–9]. КТ/МР-перфузионные исследования [10–15] позволяют охарактеризовать особенности параметров гемодинамики в зоне облучения. И поэтому, с развитием новых методик облучения, актуальным является изучение методов нейровизуализации, позволяющих на этапе мониторинга результатов лечения надежно дифференцировать продолженный рост опухоли и лучевые повреждения ткани мозга. Неверная оценка изменений в ткани мозга после комбинированного лечения у больных с лучевым повреждением может привести, с одной стороны, к отказу от эффективной химиотерапии, а с другой — к неоправданному оперативному вмешательству.

Актуальность изучения феномена псевдопрогрессирования обусловлена тем, что в литературе по сей день не пришли к единой трактовке лучевых повреждений, в частности к использованию терминов «псевдопрогрессия» и «лучевой некроз». Еще в 1991 г. в работе Valk сообщается, что морфология лучевых повреждений не ограничивается только некрозом, а включает широкий спектр изменений [16], однако понятие «лучевой некроз» в ряде случаев используется некорректно — некоторые исследователи обозначают этим термином все фокальные лучевые повреждения [7, 8, 11, 17]. Отмечена вариабельность в описании лучевой картины и сроков развития псевдопрогрессии [14, 18–20]. Не найдено публикаций, детализирующих варианты течения лучевых повреждений во времени.

Широкая распространенность компьютерных томографов, относительная простота и воспроизводимость методики перфузионной КТ определяют необходимость более глубокого изучения ее диагностической эффективности в выявлении и оценке случаев псевдопрогрессии.

Цель исследования: объективизация оценки изменений в тканях мозга в ответ на проводимое лечение и уточнение лучевой семиотики псевдопрогрессии.

Материалы и методы исследования. Для анализа структуры первичных опухолей головного мозга по локализации, морфологии и степени злокачественности, анализа результатов лечения изучали медицинские документы и данные лучевых исследований 113 пациентов с гистологически верифицированным диагнозом супратенториальной глиальной опухоли головного мозга: 57 мужчин и 56 женщин в возрасте от 14 до 80 лет, которые проходили лечение в СООД с 2009 по 2014 гг. Распределение по гистологической структуре опухолей в зависимости от степени злокачественности следующее: А-глиомы I–II степени злокачественности (по ВОЗ) — 28,3% (32 случая), Б — глиомы III–IV степени злокачественности (по ВОЗ) — 71,7% (81 случай), данные по каждой группе Grade I–IV: Grade

I — 6 (5%); Grade II — 26 (23%); Grade III — 34 (30%); Grade IV — 47 (42%). По объему проведенного оперативного вмешательства пациенты разделены на 4 группы (по данным протокола операции): I — тотальное — 18%, II — субтотальное удаление опухоли — 53%, III — частичное — 21%, IV — биопсия опухоли — 8%. Радикальность резекции опухоли верифицировалась по данным МРТ с внутривенным контрастированием в первые 48 часов после операции. Все пациенты прошли курс лучевой терапии (ЛТ) в суммарной очаговой дозе (СОД) 54–60 Гр. Лучевая терапия проводилась в радиологическом отделении СООД на линейных ускорителях. Лекарственное лечение проводилось в химиотерапевтическом отделении СООД пациентам с опухолью головного мозга высокой степени злокачественности (Grade III–IV): темозоломидом — 31% или ломустинном — 32%. При выявленных в процессе наблюдения 26 случаях локальных лучевых повреждений гистологически диагноз верифицирован у 7 больных из этой группы (6,2%), у 4 из них материал взят на открытой операции, у 3 — при патологоанатомическом вскрытии. У 19 больных диагноз лучевого повреждения установлен на основании клинических данных, результатов МРТ и перфузионной КТ при динамическом наблюдении более 6 месяцев.

КТ головного мозга с исследованием перфузии проводилась всем пациентам на этапе предлучевой топометрической подготовки, затем МРТ с контрастированием и перфузионная КТ через 1 месяц после окончания курса лучевой терапии и далее каждые 3 месяца в 1-й год наблюдения. В дальнейшем при отсутствии признаков остаточной опухоли проведение этих же исследований с интервалом в 6 месяцев во 2-й год наблюдения и далее 1 раз в год. При наличии признаков остаточной опухоли проводится КТ- и МРТ-контроль 1 раз в 3 месяца. Внутривенное контрастирование при перфузионной КТ проводилось неионными контрастными препаратами с концентрацией йода 300 мг/мл, объемом 50 мл, болюсно автоматическим шприцом-инжектором в кубитальную вену со скоростью 5–7 мл/с. Построение перфузионных карт по 11 параметрам производили в специализированном приложении Neuro Perfusion CT (Siemens): расширенный набор параметров для оценки опухолей включал проекцию максимальных интенсивностей (MIP), скорость мозгового кровотока (CBF), среднюю перфузию (Pmean average perfusion), объем мозгового кровотока (CBV), время до старта (TTS) и время до пика (TTP), объем кровотока по Patlak (PBV), проницаемость (PS = permeability-surface area product), Patlak RSquare (PRSq), Patlak Residual Perfusion (остаточная перфузия, PatRes). Для количественного анализа были выбраны следующие зоны интереса: солидный компонент остаточной опухоли либо участок патологического накопления контрастного вещества по данным МРТ или КТ, зона послеоперационных изменений, сим-

метричный участок вещества мозга противоположного, непораженного полушария.

Результаты и их обсуждение. В группе наблюдения выявлено 26 (23%) случаев возникновения новых или увеличения размеров ранее обнаруженных контрастируемых очагов, не связанных с продолженным ростом опухоли, а обусловленных лечением. Средний срок их развития составил 18,4 месяца в интервале от 1,5 до 30 месяцев. Во всех этих случаях в проекции новых или в зоне увеличения ранее выявленных очагов контрастирования не было отмечено повышения CBF, CBV, характерного для опухолевого роста, напротив, в части случаев отмечено их снижение, либо они оставались на прежнем уровне. Таким образом, псевдопрогрес-

Среди 15 случаев псевдопрогрессии в группе глиом Grade III–IV в 11 (9,7%) из них комбинированное лечение включало одновременную ЛТ и прием темозоломидом, явления псевдопрогрессии у этой категории больных развивались в более ранние сроки, в интервале с 3 до 6 месяцев после окончания ЛТ. В 4 (3,5%) случаях псевдопрогрессии лучевая терапия проводилась изолированно, с последующим приемом ломустина — у этой категории больных явления псевдопрогрессирования развивались в более поздние сроки — начиная с 7 месяцев. В 10 (8,8%) случаях явления псевдопрогрессии наступили после проведения только ЛТ и были выявлены начиная с 7 месяцев после ее окончания. В одном случае псевдопрогрессирование было выявлено через 1,5 месяца

Таблица 1

Частота псевдопрогрессии в группах Grade (I–IV)

Параметр	Наличие	Grade (I–IV)								Итого	
		1		2		3		4			
		абс	%	абс	%	абс	%	абс	%	абс	%
Признаки псевдопрогрессирования	Нет	1	0,9	20	17,7	31	27,4	35	31,0	87	77,0
	Есть	1	0,9	10	8,8	6	5,3	9	8,0	26	23,0

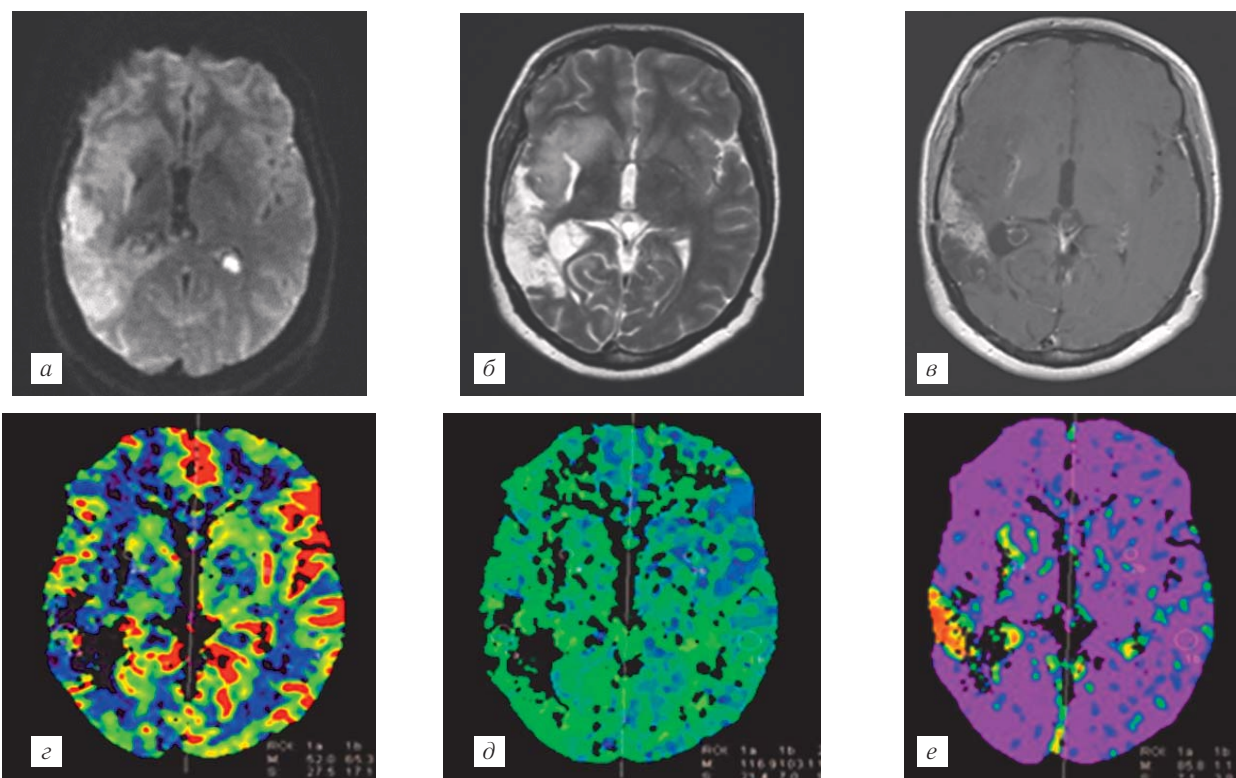


Рис. 1. Пациентка К., 26 лет. Состояние после частичного удаления протоплазматической астроцитомы.

Псевдопрогрессирование через 1,5 месяца после курса ЛТ в зоне периоперационного инфаркта в височной доле и подкорковой области справа: *а* — DWI после операции; *б* — T2W; *в* — T1W с контрастированием; *г* — CBV; *д* — TTP; *е* — PRSq (проницаемость). Изображения *б, в, г, д, е* — через 1,5 месяца после окончания ЛТ и через 4,5 месяца после операции.

сия — это вызванное лучевой терапией повреждение ГЭБ, независимо от сроков развития изменений.

Частота встречаемости постлучевых изменений, не связанных с наличием опухоли, с распределением по группам в зависимости от степени злокачественности опухоли представлена в табл. 1.

после курса лучевой терапии на фоне постишемических изменений вблизи зоны оперативного вмешательства (ишемический инфаркт в бассейне ВСА на стороне опухоли как осложнение в момент операции) (рис. 1). При ретроспективном анализе данных послеоперационной МРТ в группе пациентов с псев-

допрогрессией, различной степени выраженности ишемические изменения в режиме DWI были выявлены у 16 пациентов из 26.

Таким образом, сделан вывод, что развитие ишемического повреждения вещества мозга во время операции или в раннем послеоперационном периоде может увеличивать чувствительность мозговой ткани к повреждающему воздействию лучевой терапии. В связи с этим особую важность в контрольной МРТ после операции имеет изучение изображений в режиме DWI для исключения очагов ишемии в веществе мозга. В случае обнаружения таковых их размер

и локализация важны при последующем планировании лучевой терапии и прогнозировании возможного раннего постлучевого повреждения вещества мозга.

На основе динамического изучения результатов перфузионной КТ у пациентов в группе с псевдопрогрессированием удалось выделить различные варианты лучевой картины и течения этой патологии (рис. 2).

Преходящие изменения были выявлены в 13 случаях, из них 5 (4,4%) МР-негативные, 8 (7,1%) — МР-позитивные изменения. МР-негативные изменения соответствуют легкой степени повреждения ГЭБ и проявляются участками с гиперинтенсивным

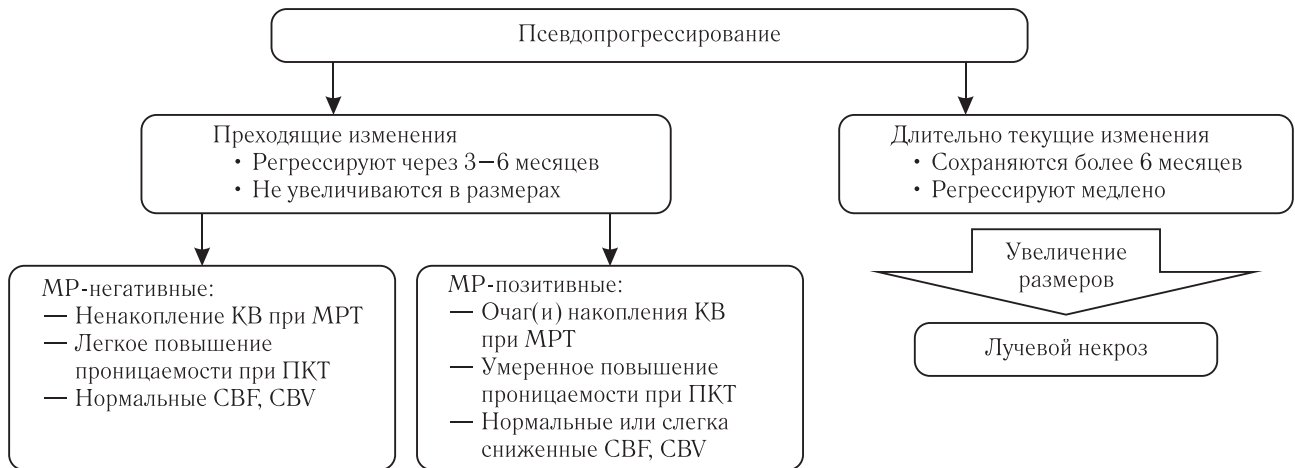


Рис. 2. Варианты лучевой картины при псевдопрогрессировании.

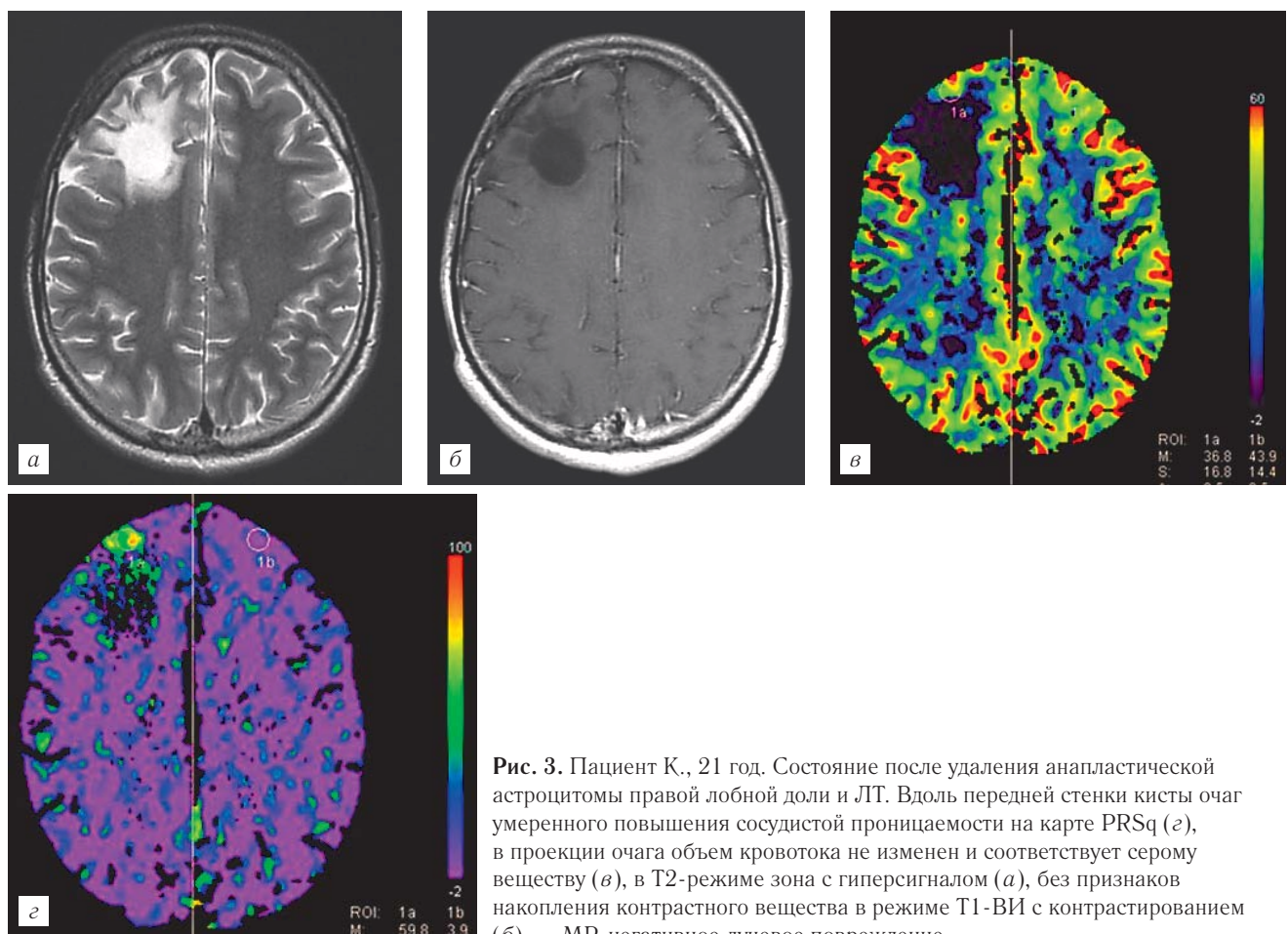


Рис. 3. Пациент К., 21 год. Состояние после удаления анапластической астроцитомы правой лобной доли и ЛТ. Вдоль передней стенки кисты очаг умеренного повышения сосудистой проницаемости на карте PRSq (с), в проекции очага объем кровотока не изменен и соответствует серому веществу (d), в T2-режиме зона с гиперсигналом (a), без признаков накопления контрастного вещества в режиме T1-ВИ с контрастированием (b) — МР-негативное лучевое повреждение.

сигналом в T2-режиме, без накопления контрастного вещества при МРТ, но с небольшим повышением показателей сосудистой проницаемости на перфузионных картах, с нормальными показателями мозгового кровотока в зоне изменений (рис. 3), очаги

ли, с умеренным повышением показателей проницаемости ГЭБ и неизменными или слегка сниженными СВФ, СВV, РВV на перфузионных картах относительно неизменной ткани мозга (рис. 5), регрессируют с разной скоростью — от 3 до 12 месяцев.

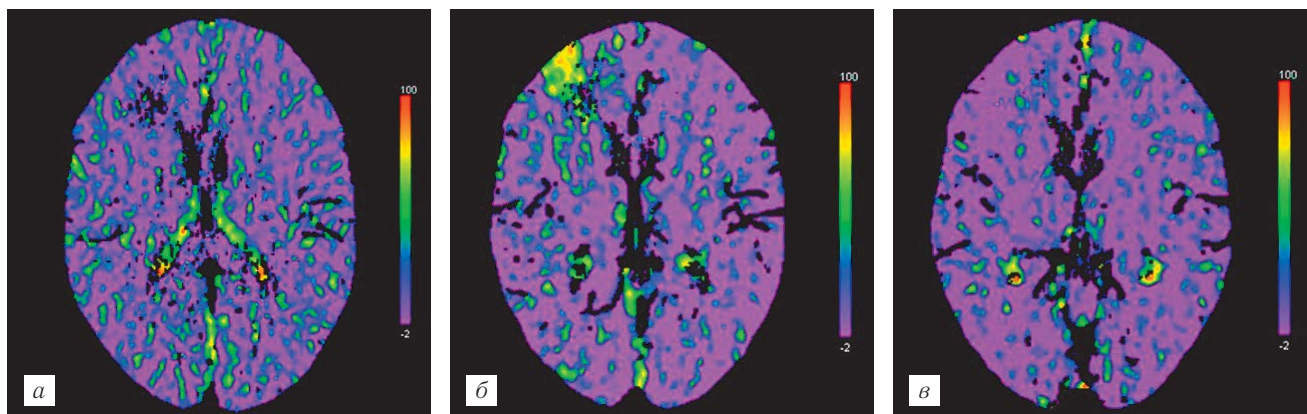


Рис. 4. Пациент К., 21 год. Состояние после удаления анапластической астроцитомы правой лобной доли. Преходящее лучевое повреждение правой лобной доли через 21 месяц после лучевой терапии, проявляется очагом небольшого повышения проницаемости на карте PRSq, полностью регрессирует при контрольном исследовании через 3 месяца:
а — 3 мес после ЛТ; б — 21 мес после ЛТ; в — 24 мес после ЛТ.

повышения проницаемости сосудов регрессировали полностью через 3–6 месяцев (рис. 4).

МР-позитивные изменения соответствуют средней степени повреждения ГЭБ и проявляются небольшими очагами контрастирования при МРТ в перифокальной зоне или на расстоянии от первичной опухоли

Таким образом, перфузионные карты сосудистой проницаемости имеют большую точность в выявлении очагов повреждения ГЭБ, чем МРТ с контрастированием (рис. 3 и 5).

В одном случае наблюдений преходящие лучевые повреждения были зафиксированы трижды в раз-

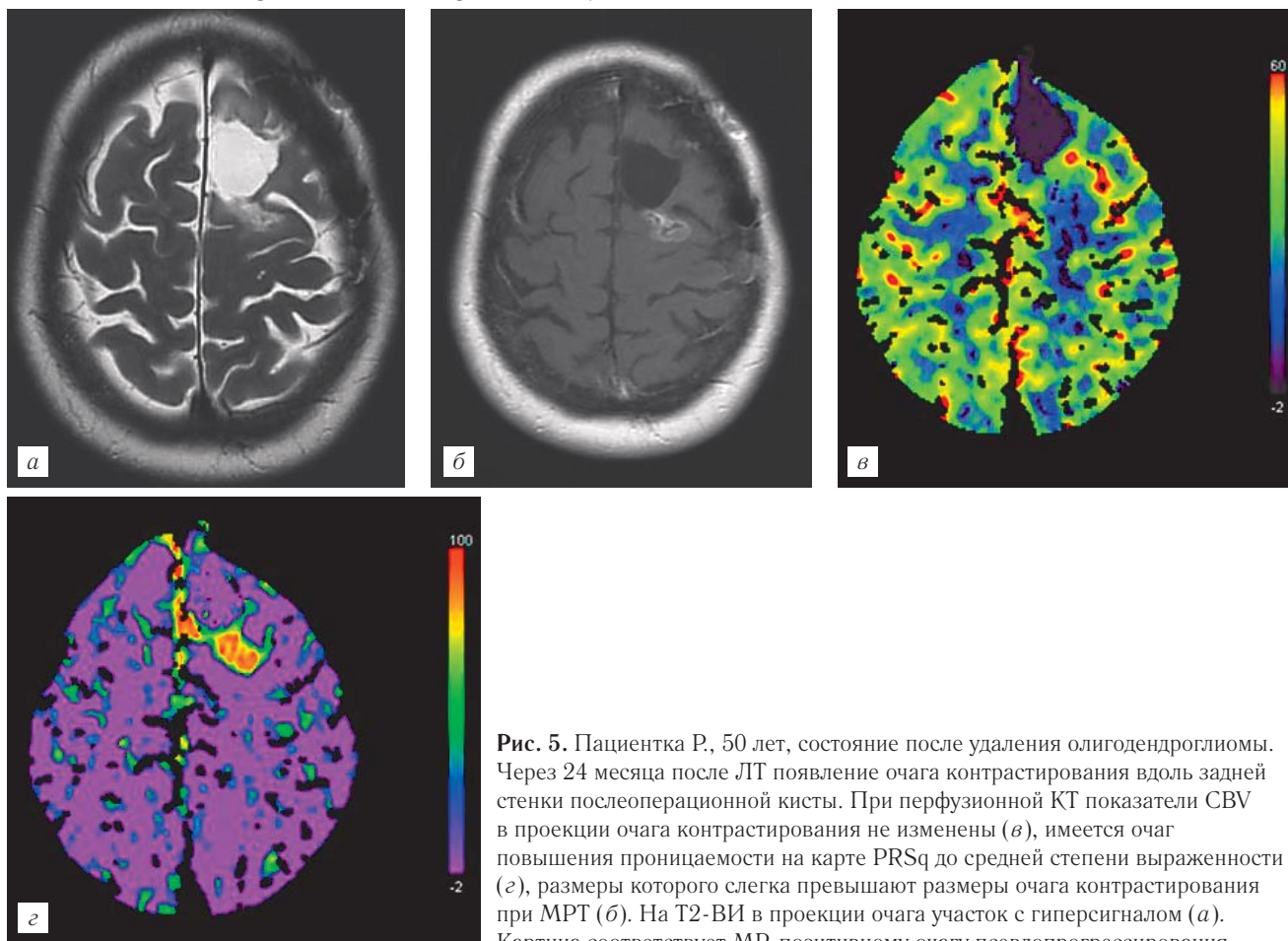


Рис. 5. Пациентка Р., 50 лет, состояние после удаления олигодендроглиомы. Через 24 месяца после ЛТ появление очага контрастирования вдоль задней стенки послеоперационной кисты. При перфузионной КТ показатели СВV в проекции очага контрастирования не изменены (в), имеется очаг повышения проницаемости на карте PRSq до средней степени выраженности (з), размеры которого слегка превышают размеры очага контрастирования при МРТ (б). На T2-ВИ в проекции очага участок с гиперсигналом (а). Картина соответствует МР-позитивному очагу псевдопрогрессирования.

ные сроки с близкой локализацией, полным регрессом через 3–6 месяцев (рис. 6).

Длительно текущие постлучевые изменения выявлены также в 13 случаях, и все они сопровождались МР-позитивными очагами повреждения ГЭБ.

ноз верифицирован на основе клинико-лучевого наблюдения, которое включало МРТ контрастированием и КТ-перфузию на протяжении более 6 месяцев.

В 2 случаях псевдопрогрессия с переходом в лучевой некроз развивалась на фоне облученной остаточ-

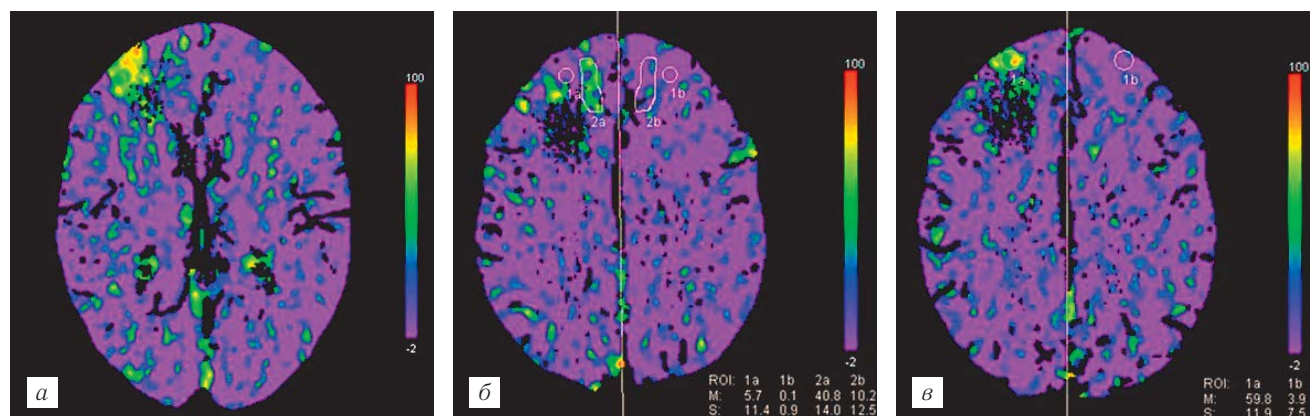


Рис. 6. Пациент К., 21 год. Состояние после удаления анапластической астроцитомы правой лобной доли. Преходящие лучевые повреждения легкой степени выраженности в правой лобной доле кпереди от послеоперационной кисты в различные сроки наблюдения, проявляющиеся только очагами повышения проницаемости от легкой до умеренной степени, полностью регрессирующие через 3–6 месяцев после появления: *а* — 1 год 9 месяцев, *б* — 3 года 8 месяцев и *в* — 4 года 6 месяцев после окончания лучевой терапии.

В динамике в этой группе наблюдали два варианта развития выявленного очага псевдопрогрессирования: в одном он уменьшался и полностью исчезал в различные сроки с формированием в его проекции кистозно-глиозных изменений разной степени выраженности, причем чем медленнее происходил регресс очага повреждения ГЭБ, тем более выраженными были кистозно-глиозные изменения в его проекции. При втором варианте развития очаг псевдопрогрессии постепенно увеличивался в размерах, при неизменной степени повреждения ГЭБ на перфузионных картах проницаемости происходило постепенное снижение CBF, CBV, PBV, свидетельствующее о формировании лучевого некроза.

Таким образом, во всех выявленных нами случаях лучевого некроза его развитию предшествовала картина псевдопрогрессии. При увеличении размеров очагов неспецифического контрастирования в 9 случаях выявлена трансформация длительно текущего варианта псевдопрогрессии в лучевой некроз. Лучевая картина при этом характеризовалась повреждением ГЭБ с очагом накопления контрастного вещества в непосредственной близости от исходного расположения опухоли либо внутри нее при стандартной МРТ и КТ, перифокальным отеком и масс-эффектом от легкой до средней степени выраженности, умеренным повышением проницаемости и гипоперфузией от средней до выраженной степени в очаге контрастирования. У 4 пациентов трансформация псевдопрогрессии в лучевой некроз была подтверждена гистологически при повторной операции, в 3 случаях сочетание лучевого повреждения с продолженным ростом опухоли верифицировано при патологоанатомическом вскрытии. В остальных случаях диаг-

ной опухоли: один из них выявлен при глиоме III степени злокачественности, что проявилось постепенным снижением CBV, CBF в опухолевом очаге с формированием в ее проекции очага гипоперфузии, при сохранении очага повышенной проницаемости. Во втором случае ЛН развился как исход псевдопрогрессирования в остаточной глиоме grade II, которая характеризовалась полным отсутствием накопления контрастного вещества до начала лечения. В данном случае в структуре опухоли через 7 месяцев после окончания ЛТ появились несколько очагов накопления контрастного вещества, которые в динамике через 3 месяца увеличились в размерах и слились в единый крупный очаг, сопровождающийся появлением отека и масс-эффекта — дифференциальная диагностика продолженного роста с увеличением степени анаплазии и лучевого повреждения.

При проведении КТ-перфузии через 7 месяцев после ЛТ показатели CBF и CBV в опухоли не отличались от таковых на предшествующих исследованиях. При увеличении размеров очагов контрастирования и нарушения проницаемости структура остаточной опухоли в режиме T2W становится более неоднородной за счет появления участков с более высоким сигналом, в проекции которых на перфузионных картах CBF, CBV, PBV происходит снижение перфузии (рис. 7). В дальнейшем продолжается увеличение размеров очага повреждения ГЭБ, контрастирование начинает преобладать по периферии по типу ободка, в центральной части значительно снижаются показатели CBV, CBF, PBV вплоть до нулевых значений, с увеличением зоны выраженной гипоперфузии. В умеренной степени нарастает перифокальный отек и масс-эффект (рис. 7, *з*, *д*).

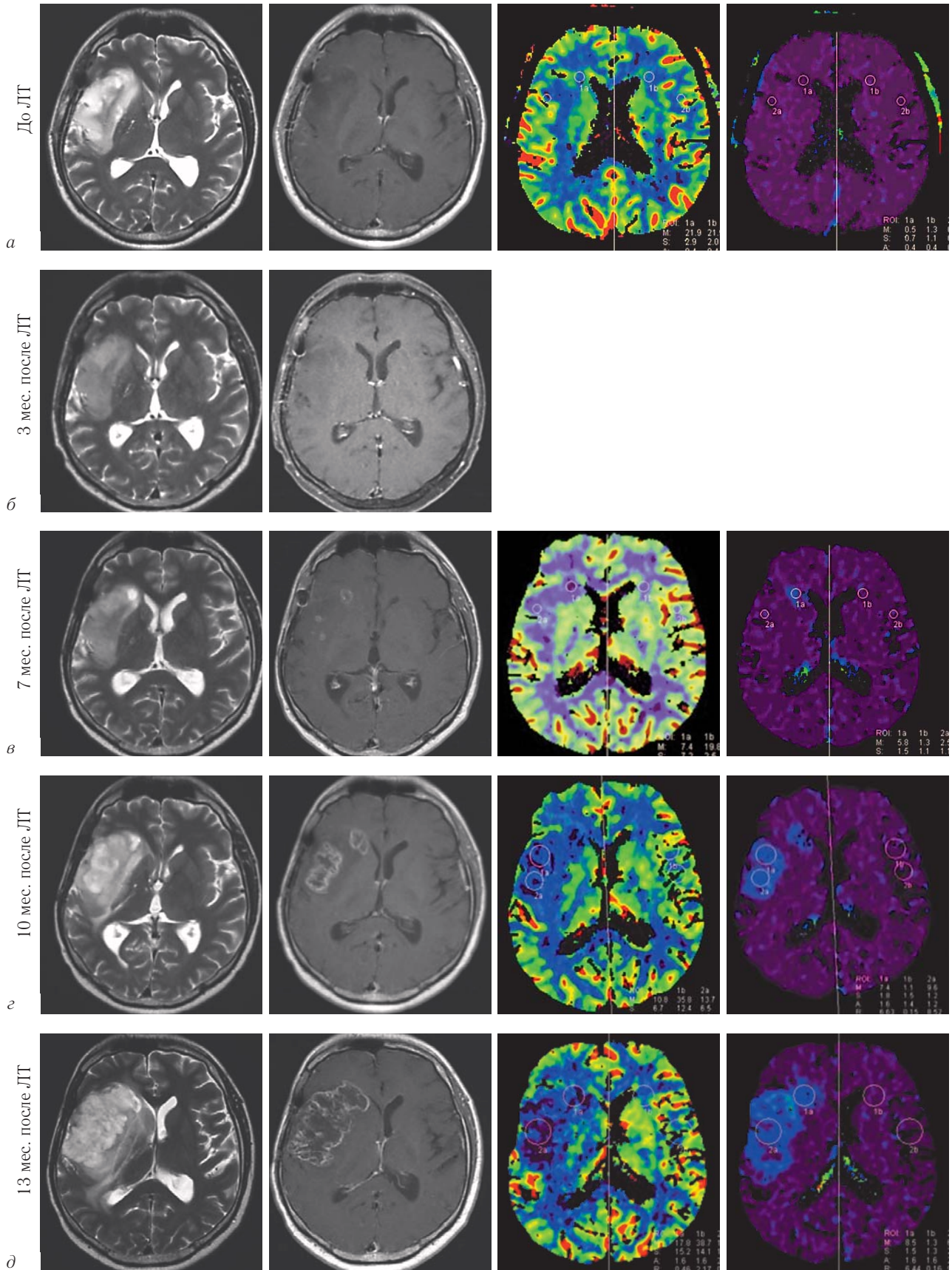


Рис. 7. Пациент Е., 33 года. Состояние после частичного удаления фибриллярной астроцитомы правой височной и лобной долей. При МРТ до ЛТ и через 3 мес после нее очагов контрастирования в опухоли не зафиксировано (а, б). Через 7 мес после ЛТ в опухоли и белом перивентрикулярном веществе перифокально появляются небольшие очаги контрастирования, CBF, CBV в их проекции не изменены, PS повышена в легкой степени (в), через 3 месяца очаги повреждения ГЭБ увеличиваются и сливаются в более крупный фокус со небольшим снижением CBV (г) — псевдопрогрессирование. Через 13 месяцев после ЛТ дальнейшее увеличение зоны повреждения ГЭБ в опухоли и перифокально с появлением выраженного снижения CBV и нарастанием масс-эффекта — трансформация в лучевой некроз (д).

По локализации очаги лучевого повреждения выявлены: в остаточной опухоли — 2 случая, в смежных с ложем опухоли отделах мозга — 21, в отграниченных от зоны резекции, в том числе в контралатеральном полушарии — 3 случая. В 8 случаях отмечено одновременное наличие как опухоли, так и очагов псевдопрогрессии. В 2 случаях продолженный рост диагностирован в отсроченном от псевдопрогрессии периоде.

При оценке количественных значений параметров перфузии в группе пациентов с лучевыми повреждениями при использовании U-критерия Манна–Уитни выявлены достоверные различия

Таблица 2

Средние значения и стандартные отклонения параметров перфузии в группах с лучевым некрозом и псевдопрогрессированием (p<0,05)

Параметр	Ед. измерения	Псевдопрогрессия	Лучевой некроз
CBF	Мл/100 мл/мин	41,8±17,9	13,2±4,3
nCBF		0,7±0,1	0,3±0,1
CBV	Мл/1000 мл	37,4±16,2	12,9±6,8
nCBV		0,8±0,1	0,4±0,2
PBV	Мл/1000 мл	20,1±6,7	10,5±3,3
nPBV		0,8±0,2	0,5±0,2

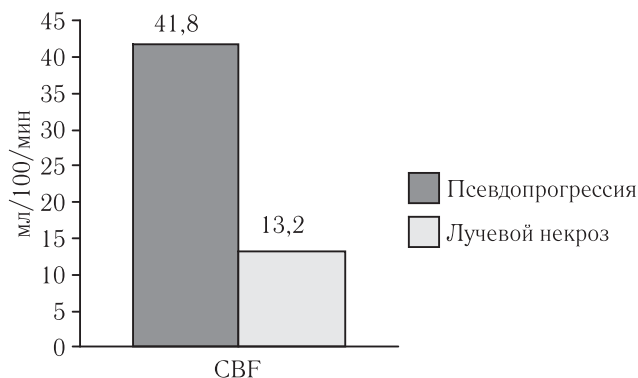


Рис. 8. Средние значения CBF в группах с лучевым некрозом и псевдопрогрессированием (p<0,05).

(p<0,05) между псевдопрогрессией и лучевым некрозом по показателям CBF, nCBF, CBV, nCBV, PBV, nPBV. Различающиеся значения показателей перфузии для групп псевдопрогрессии и лучевого некроза приведены в табл. 2 и на рис. 8, 9.

Таким образом, мы пришли к выводу, что неверно обозначать случаи лучевого повреждения, которые появились позже, чем через 3–6 месяцев после ЛТ термином лучевой некроз, поскольку последний имеет свои отличительные черты лучевой картины, которые обусловлены патоморфологическим и патофизиологическим субстратом крайней степени повреждения ткани мозга. Соответственно некорректно также обозначать термином «псевдопрогрессия» только те лучевые повреждения, которые возникли в первые 3–6 месяцев после ЛТ: во-первых, потому, что они имеют идентичную лучевую семиоти-

ку со всем остальными более поздними изменениями, кроме лучевого некроза; во-вторых, в литературе не существует убедительных объяснений патофизиологических различий появления постлучевых изменений в разные сроки после ЛТ (во всех исследованиях ключевые механизмы постлучевых реакций — это повреждение олигодендроцитов, приводящее к нарушению синтеза миелина и повреждение эндотелия сосудов, которые суммарно приводят к нарушению проницаемости ГЭБ). В литературе имеются исследования, которые также обращают внимание на неоднозначность терминов «псевдопрогрессия», «лучевой некроз» и сроков их развития, указывают, что оба термина по сути перекрывают друг друга, поскольку лучевая картина при обоих состояниях может быть идентична и предлагают заменить их обобщенным термином «лучевое повреждение» [9] либо вовсе не проводят терминологического дифференцирования постлучевых изменений в зависимости от сроков их развития, обозначая все подобные изменения одним термином «псевдопрогрессия» [18, 20]. При этом более раннее развитие лучевого повреждения в группе больных со злокачественными глиомами, которые получали темозоломид, можно объяснить более агрессивным воздействием лечебных факторов на ткань мозга, так как известно, что

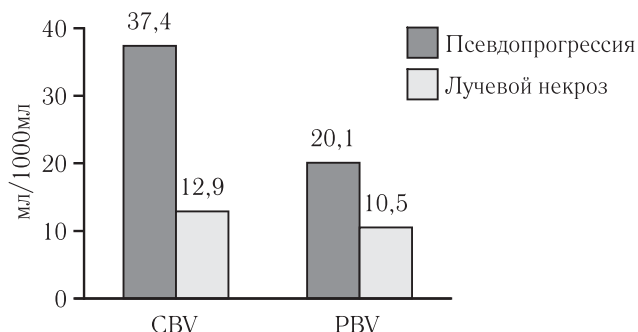


Рис. 9. Средние значения параметров CBV, PBV в группах с лучевым некрозом и псевдопрогрессированием (p<0,05).

риск и сроки развития лучевых повреждений зависят от величины дозы, объема мишени, селективности облучения, методики фракционирования, проводимой химиотерапии, сопутствующих заболеваний и индивидуальной радиочувствительности [4]. Механизм возникновения ранних постлучевых реакций, предложенный А. Chakvarti и соавт. (2006), который основан на том, что темодал усиливает ответ глиобластомы на облучение [21], также не противоречит идее о более агрессивном воздействии на ткань мозга.

Таким образом, термин «псевдопрогрессия» может быть использован в любом сроке наблюдения, так как семантически связан с любыми изменениями, мимикрирующими продолженный рост опухоли, вне зависимости от времени их развития. А уже внутри группы псевдопрогрессирования можно выделить более узкие подгруппы, различные по лучевой семиотике и вариантам течения.

Выводы. На основании полученных результатов можно сделать заключение о том, что перфузионная КТ, являясь относительно простым и доступным методом диагностики, позволяет выявлять различные варианты псевдопрогрессии и прогнозировать их течение. Установлено, что локальные лучевые повреждения

после комбинированного лечения могут развиваться в зоне периперационной ишемии, что подтверждает необходимость выполнения DWI в раннем послеоперационном периоде для своевременного выявления ишемических изменений с целью учета их при планировании ЛТ и оценки риска развития лучевых повреждений.

ЛИТЕРАТУРА

1. Скворцова Т. Ю., Бродская З. Л., Савинцева Ж. И., Гурчин А. Ф. Современные проблемы мониторинга лечения церебральных глиом и возможности повышения точности диагностики при помощи ПЭТ с ^{11}C метионином // Лучевая диагностика и терапия. — 2014. — Т. 5, № 2. — С. 5–16.
2. Chen Y., Trotty A., Coleman C. et al. Adverse event reporting and developments in radiation biology after normal tissue injury: International Atomic Energy Agency consultation // Int. J. Radiat. Oncol. Biol. Phys. — 2006. — Vol. 64, Iss. 5. — P. 1442–1452.
3. Fajardo L.-G., Berthrong M., Anderson R. E. Radiation pathology. — New-York: Oxford University Press, 2001. — 472 p.
4. McDonald D. R., Cascino T. L., Schold S. C. et al. Response criteria for phase II studies of supratentorial malignant glioma // J. Clin. Oncol. — 1990. — Vol. 8, № 7. — P. 1277–1280.
5. Brandes A. A. et al. Disease progression or pseudoprogression after concomitant radiochemotherapy treatment: pitfalls in neurooncology // NeuroOncol. — 2008. — Vol. 10. — P. 361–367.
6. Castel J. C., Caille J. M. Imaging of irradiated brain tumors: value of magnetic resonance imaging // J. Neuradiol. — 1989. — Vol. 16. — P. 81–132.
7. Jain R., Narang J., Sundgren P. M. et al. Treatment induced necrosis versus recurrent/progressing brain tumor: going beyond the boundaries of conventional morphologic imaging // J. Neurooncol. — 2010. — Vol. 100 (1). — P. 17–29.
8. Mullins M. E., Barest G. D., Schaefer P. W. et al. Radiation necrosis versus glioma recurrence: conventional MR imaging clues to diagnosis // Am. J. Neuroradiol. — 2005. — Vol. 26. — P. 1967–1972.
9. Wen P. Y., Macdonald D. R., Reardon D. A. et al. Updated response assessment criteria for high-grade gliomas: response assessment in neuro-oncology working group // J. Clin. Oncol. — 2010. — Vol. 28. — P. 1963–1972.
10. Долгушин М. Б., Пронин И. Н., Корниенко В. Н. Перфузионная компьютерная томография в динамической оценке эффективности лучевой терапии при вторичном опухолевом поражении головного мозга // Вестник РОНЦ им. Блохина РАМН. — 2008. — Т. 19, № 4. — С. 36–46.
11. Alexiou G. A., Tsiouris S., Kyritsis A. et al. Glioma recurrence versus radiation necrosis: accuracy of current imaging modalities // J. Neurooncol. — 2009. — Vol. 95. — P. 1–11.
12. Brandsma D., van den Bent M. J. Pseudoprogression and pseudoresponse in the treatment of gliomas // Curr. Opin. Neurol. — 2009. — Vol. 22, № 6. — P. 633–638.
13. Huang A. et al. Clinical application of perfusion computed tomography in neurosurgery // J. Neurosurg. — 2014. — Vol. 120. — P. 473–488.
14. Hygino da Cruz Jr, L. C., Rodriguez I. et al. Pseudoprogression and Pseudoprogression: Imaging Challenges in the Assessment of Posttreatment Glioma // Am. J. Neuradiol. — 2011. — Vol. 32. — P. 1978–1985.
15. Topkan E., Topu K. S., Oymak E. et al. Pseudoprogression in patients with glioblastoma multiforme after concurrent radiotherapy and temozolomide // Am. J. Clin. Oncol. — 2012. — Vol. 35, № 3. — P. 284–289.
16. Valk P. E., Dillon W. P. Radiation injury of the brain // Am. J. Neuroradiol. — 1991. — Vol. 12, № 1. — P. 45–65.
17. Kumar A. J., Leeds N. E., Fuller G. N. et al. Malignant gliomas: MR Imaging spectrum of radiation therapy- and chemotherapy-induced necrosis of the brain after treatment // Radiology. — 2000. — Vol. 217. — P. 377–384.
18. Gahramanov S., Muldoon L. et al. Pseudoprogression of Glioblastoma after Chemo- and Radiation Therapy: Diagnosis by Using Dynamic Susceptibility-weighted Contrast-enhanced Perfusion MR Imaging with Ferumoxytol versus Gadoteridol and Correlation with Survival // Radiology. — 2013. — Vol. 266 (3). — P. 842–852.
19. Parvez K., Parvez A., Zadeh G. The diagnosis and treatment of pseudoprogression, radiation necrosis and brain tumor recurrence // J. Mol. Sci. — 2014. — Vol. 15 (7). — P. 11832–11846.
20. Song Y. S., Choi S. H. et al. True progression versus pseudoprogression in the treatment of glioblastomas: a comparison study of normalized cerebral blood volume and apparent diffusion coefficient by histogram analysis // Korean J. Radiol. — 2013. — Vol. 14 (4). — P. 662–672.
21. Chakvarti A., Erkinen M. G., Nestler U. et al. Temozolomide mediated radiation enhancement in glioblastoma: a report on underlying mechanisms // Clin. Cancer Res. — 2006. — Vol. 12. — P. 4738–4746.

Поступила в редакцию: 6.06.2015 г.

Контакт: Журавлева Мария Александровна, zhuravliki78@gmail.com

Сведения об авторах:

Журавлева Мария Александровна — врач-рентгенолог, I кат., Свердловский областной онкологический диспансер, 620036, Екатеринбург, ул. Соболева д. 29, тел.: +7 (343) 356-17-31, e-mail: zhuravliki78@gmail.com

Трофимова Татьяна Николаевна — д-р мед. наук, профессор, Институт мозга человека им. Н. П. Бехтерева РАН, 197376, Санкт-Петербург, ул. акад. Павлова, д. 9, e-mail: Trofimova-TN@avaclinic.ru

Шершевер Александр Сергеевич — д-р мед. наук, профессор, Свердловский областной онкологический диспансер, 620036, Екатеринбург, ул. Соболева д. 29, тел.: +7 (343) 356-17-31.