

УДК 616-053.2:616-073(75)

## ПЭТ-ИССЛЕДОВАНИЕ СКОРОСТИ МЕТАБОЛИЗМА ГЛЮКОЗЫ В ГОЛОВНОМ МОЗГЕ У ДЕТЕЙ С ЗАДЕРЖКОЙ ПСИХИЧЕСКОГО РАЗВИТИЯ, СОЧЕТАЮЩЕЙСЯ С ЭПИЛЕПСИЕЙ

Ю. Г. Хоменко, Г. В. Катаева, В. И. Семиволов

Институт мозга человека им. Н. П. Бехтерева РАН, Санкт-Петербург, Россия

## PET-STUDY OF THE LOCAL CEREBRAL GLUCOSE METABOLISM RATE IN CHILDREN SUFFERED FROM EPILEPSY AND DEVELOPMENTAL DELAY

Y. G. Khomenko, G. V. Kataeva, V. I. Semivolov

N. P. Bechtereva Institute of the Human Brain, Russian Academy of Sciences, St. Petersburg, Russia

© Коллектив авторов, 2015 г.

Проанализированы результаты позитронно-эмиссионной томографии (ПЭТ) с 18-фтордезоксиглюкозой (18F-ФДГ) у детей с эпилепсией, сопровождающейся задержкой психического развития (ЗПР), и детей с эпилепсией и нормальным психическим развитием. Выявлено снижение скорости метаболизма глюкозы (СМГ) в верхней лобной извилине и угловой извилине билатерально, а также в парагиппокампальной, надкраевой и нижней височной извилинах левого полушария. Определена зависимость СМГ в ряде анатомо-функциональных зон коры больших полушарий от возраста. Предполагается, что выявленные особенности СМГ связаны с созреванием коры больших полушарий, замедленных при эпилепсии и ЗПР, что может иметь диагностическое значение.

**Ключевые слова:** позитронно-эмиссионная томография, скорость метаболизма глюкозы, задержка психического развития, эпилепсия.

The analysis of the PET images with 18F-fluorodeoxyglucose (18F-FDG) in children suffered from epilepsy with or without co-morbid developmental delay was performed. Decrease of the local glucose metabolic rate was revealed in superior frontal gyrus and angular gyrus bilaterally; in parahippocampal, submarginal and inferior temporal gyri in the left hemisphere. It was also revealed that the local glucose metabolic rate in several cortical zones depends on the age of children. It is suggested that the revealed peculiarities of the glucose metabolism are related to the maturation deceleration of the cerebral cortex in epilepsy and developmental delay.

**Key words:** positron emission tomography, local cerebral glucose metabolism rate, developmental delay, epilepsy.

**Введение.** Роль методов нейровизуализации при обследовании детей с задержкой психического развития (ЗПР) обычно ограничивается выявлением анатомо-морфологических нарушений методами магнитно-резонансной и компьютерной томографии (МРТ и КТ); при отсутствии подобных нарушений для ответа на вопрос об этиологии и патогенезе ЗПР необходимо применение функциональных методов диагностики. Одним из современных методов, позволяющих оценить функциональное состояние головного мозга (ГМ), является позитронно-эмиссионная томография (ПЭТ) с 18-фтордезоксиглюкозой (18F-ФДГ).

В связи с очевидными медицинскими и этическими проблемами применения радиологических методов у детей, их использование для изучения нормального и патологического развития ЦНС существенно менее распространено, чем для взрослых пациентов. Тем не менее, опубликованные рядом исследователей результаты свидетельствуют о наличии существенной динамики региональных значений СМГ в течение первых

лет жизни, отражающей этапы перестройки функциональной активности мозга, происходящие в процессе его развития [1–9]. В то же время при эпилепсии ПЭТ с 18F-ФДГ широко применяется для уточнения локализации эпилептического очага у пациентов всех возрастов [10]. Поскольку эпилепсия у детей часто сопровождается ЗПР, при таких исследованиях целесообразно не останавливаться на изучении зоны эпилептического очага, а проводить более широкое изучение функционального состояния ГМ. Для детей с коморбидной ЗПР такой анализ может использоваться для уточнения патогенеза заболевания и оптимизации мониторинга эффективности терапии [9].

**Цель исследования:** анализ данных ПЭТ с 18F-ФДГ для выявления особенностей изменений региональной функциональной активности ГМ у детей с эпилепсией, зависящей от возраста пациентов или связанной с коморбидной ЗПР.

**Материалы и методы исследования.** Проведен ретроспективный анализ результатов обследования

73 детей от 4 до 16 лет, больных парциальными формами эпилепсии, находившихся на стационарном или амбулаторном лечении в клинике Института мозга человека им. Н. П. Бехтерева РАН. Для всех пациентов были доступны данные МРТ или КТ, наличие грубых анатомо-функциональных нарушений служило критерием исключения. Комплекс диагностических методов, осуществлявшихся по медицинским показаниям, включал в себя нейропсихологическое обследование и ПЭТ с 18F-ФДГ. По данным обследования, у 42 больных эпилепсия сопровождалась ЗПР, у остальных детей определялся уровень психического развития, соответствующий норме. Краткая характеристика обследованной группы пациентов представлена в табл. 1. Для статистической обработки было выделено 4 группы больных (по возрасту и по наличию ЗПР).

ПЭТ-исследования проводились на позитронно-эмиссионном томографе PC2048-15B (Scanditronix, Швеция), позволяющем получать 15 непрерывных срезов толщиной 6,5 мм. В качестве относительной оценки СМГ использовались средние значения накопления 18F-ФДГ в областях интереса (ОИ), отражающих анатомо-функциональное строение головного мозга, выраженные в процентах от среднего уровня накопления во всем мозге, попавшем в поле зрения томографа. Для этого индивидуальные

Подробнее процедура обработки ПЭТ-изображений описана ранее [12]. Статистическая обработка данных включала двухфакторный анализ (факторы «ЗПР» и «возраст») и корреляционный анализ.

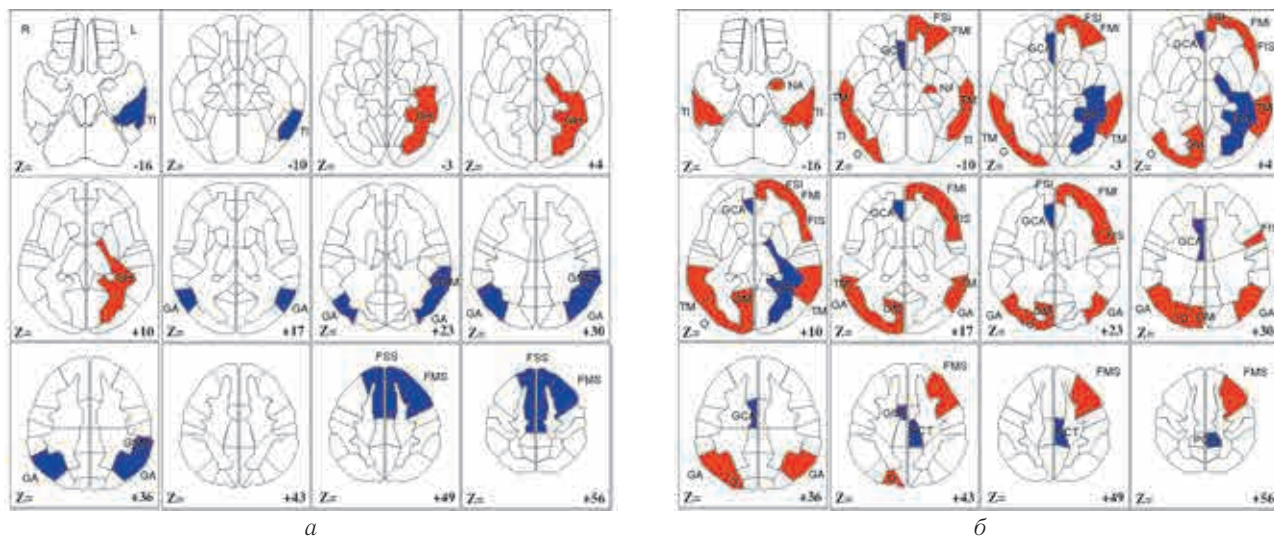
**Результаты и обсуждение.** Выявленные в результате двухфакторного анализа различия СМГ представлены на рисунке. В группе детей 8–16 лет показатели СМГ были выше, чем у детей 4–7 лет, в нижней, средней и верхней лобной извилинах (поля Бродмана (ПБ) 6–8, 10, 44, 45), угловой, нижней

Таблица 1

## Краткая характеристика группы пациентов

Группа	Наличие ЗПР	Возраст, годы	Число пациентов
1	Не	4–7	5М, 9Ж
2		8–16	13М, 4Ж
3	Да	4–7	15М, 11Ж
4		8–16	7М, 9

и средней височной извилинах и миндалях левого полушария (ЛП), а также в угловой, нижней и средней височной извилинах, медиальной и латеральной затылочной правой полушария (ПП) ( $p < 0,05$ ). В парагиппокампальной извилине (ПБ 35, 36) и парацентральной дольке (ПБ 5) ЛП и передней



**Рисунок.** Статистически значимые различия СМГ в анатомо-функциональных зонах ГМ ( $p < 0,05$ ): а — СМГ при ЗПР (по сравнению с группой без ЗПР); б — изменения СМГ при увеличении возраста.

**Примечания:** синим цветом отмечено снижение СМГ, красным — повышение СМГ.

FIS — верхняя ч. нижней лобной изв. (ПБ 44–45)

FMS — верхняя ч. средней лобной изв. (ПБ 6–8)

FSS — верхняя ч. верхней лобной изв. (ПБ 8)

GCA — передняя часть поясной изв. (ПБ 24, 32)

GSM — надкраевая изв.

OM — медиальная затылочная кора (ПБ 17, 18)

PCT — парацентральная долька (ПБ 5)

TM — средняя височная изв.

FMI — нижняя ч. средней лобной изв. (ПБ 46)

FSI — нижняя ч. верхней лобной изв. (ПБ 10)

GA — угловая изв. (ПБ 39)

GN — парагиппокампальная изв. (ПБ 35, 36)

NA — миндаля

O — латеральная затылочная кора (ПБ 17, 18)

TI — нижняя височная изв.

ПЭТ-изображения приводились (путем сдвига, поворота и сжатия или растяжения вдоль трех осей) к стандартной форме — координатному пространству стереотаксического атласа Талайрака, для которого было обрисовано 66 ОИ (по 33 на каждое полуша-

части поясной извилины (ПБ 24, 32) ПП, напротив, наблюдалось снижение СМГ с возрастом ( $p < 0,05$ ).

При ЗПР наблюдалась низкая СМГ в верхней лобной извилине (ПБ 8) и угловой извилине билатерально, а также в надкраевой и нижней височной

извилинах ЛП ( $p < 0,05$ ). В парагиппокампальной извилине ЛП, напротив, при ЗПР выявлена более высокая СМГ.

Результаты корреляционного анализа зависимости СМГ от продолжительности и возраста начала заболевания представлены в табл. 2.

Отрицательные корреляции СМГ с продолжительностью заболевания в ряде ОИ височных долей являются вполне ожидаемыми и, очевидно, отражают прогрессирующее снижение СМГ при большей длительности патологического процесса. При этом обращают на себя внимание значимые корреляции СМГ

высокий уровень глюкозы наблюдался в первичной сенсомоторной коре, таламусе, стволе мозга и черве мозжечка, что совпадает с данными А. Kinnala и соавт. (1996) [4]. Начиная с 2–3-месячного возраста, СМГ увеличивается в теменной, височной и затылочной коре, базальных ганглиях и коре мозжечка, что совпадает с реорганизацией примитивных неонатальных рефлексов, улучшением зрительно-пространственной и зрительно-сенсорной интегративных функций и созреванием коры по электроэнцефалографическим данным. В возрасте 6–8 месяцев происходит рост СМГ в лобной и дорсолатеральной затылочной коре,

Таблица 2

Корреляции СМГ с продолжительностью и возрастом начала заболевания

Анатомо-функциональная зона головного мозга	Возраст начала заболевания		Продолжительность заболевания	
	Коэффициент корреляции	p	Коэффициент корреляции	p
LGSM — надкраевая извилина ЛП	0,4	$p < 0,01$	-0,6*	$p < 0,05$
LTM — средняя височная изв. ЛП	0,5	$p < 0,01$	-0,6*	$p < 0,05$
LTS — верхняя височная изв. ЛП	0,5*	$p < 0,05$	—	—
LTI — нижняя височная изв. ЛП	0,7*	$p < 0,01$	—	—
LFMM — средняя часть средней лобной изв. ЛП	—	—	0,4**	$p < 0,05$
LFMS — верхняя часть средней лобной изв. ЛП	—	—	0,5**	$p < 0,05$
RFMM средняя часть средней лобной изв. ЛП	0,4	$p < 0,01$	0,5**	$p < 0,01$
RFSS верхняя часть верхней лобной изв. ЛП	—	—	0,4**	$p < 0,05$

\* В группе без ЗПР, \*\* в группе с ЗПР. ЛП — левое полушарие; ЛП — правое полушарие.

с возрастом начала заболевания: чем позже началась эпилепсия, тем выше СМГ в височных областях. Это может свидетельствовать о том, что выраженность патологического влияния эпилептического процесса на функциональное состояние данных областей ГМ зависит от степени зрелости коры.

Полученные нами данные о повышении с возрастом относительного уровня метаболизма глюкозы в ряде областей коры согласуются с результатами других исследователей. Так, А. Kinnala и соавт. (1996) проанализировали результаты ПЭТ с  $^{18}\text{F}$ -ФДГ детей первых 6 месяцев жизни, у которых в момент исследования подозревалось гипоксически-ишемическое повреждение мозга или гипогликемия, но в анамнезе неврологическая патология и отклонения в развитии отсутствовали. Анализ показал, что в этом возрасте наивысшие региональные значения СМГ наблюдаются в сенсомоторной коре, тогда как у взрослых — билатерально в лобной коре, предклинии, парацентральной дольке и первичной зрительной коре, а также угловой извилине, задней части поясной извилины и нижней части теменной коры левого полушария [1].

Аналогично, в серии работ Chugani и соавт. (1986–2010) был изучен метаболизм глюкозы в головном мозге с помощью ПЭТ с ФДГ у детей в возрасте от 5 дней до 15 лет, страдавших кратковременными неврологическими нарушениями, и обнаружили существенные различия паттернов СМГ у детей и взрослых [1, 2, 8]. У младенцев до 5 недель самый

что соответствует развитию высшей нервной деятельности и когнитивных функций. Примерно к 1 году паттерны СМГ уже соответствуют взрослым, а показатели СМГ достигают значений, соответствующих норме для взрослых — к 2 годам. СМГ продолжает расти до 3–4 лет, до 9 лет остается высокой, после чего начинает снижаться и в конце второй декады достигает значений, характерных для взрослых. Максимальное повышение СМГ по сравнению с нормой для взрослых наблюдается в коре больших полушарий, в меньшей степени — в подкорковых структурах и мозжечке. Предполагается, что плато повышенного СМГ у детей от 3–4 до 9 лет связано с высоким уровнем пластичности головного мозга в этот период [1, 2, 8].

В то же время, по данным МРТ-исследований развития ГМ здоровых детей, объем серого вещества в корковых областях изменяется нелинейно: кривая изменения имеет перевернутую U-образную форму, причем пики в разных областях коры наблюдаются в разном возрасте (в лобной области — в 11 лет, в височной — в 14 лет) [13]. Снижение объема серого вещества в корковых областях в постпубертатном периоде не могут быть объяснены только элиминацией избыточных синапсов, и частично могут объясняться продолжающейся миелинизацией проводящих путей [14].

Приведенные данные свидетельствуют о том, что последовательность функционального развития соответствует поведенческому, нейрофизиологическому и нейроанатомическому созреванию ЦНС.



По мнению Chugani и соавт., углубленный анализ изменений СМГ, ассоциированных с процессами созревания, приведет к разработке важного показателя пластичности мозга [2]. Зарегистрированные вариации метаболизма глюкозы в разном возрасте помогают объяснить паттерны повреждений, в частности, гипоксически-ишемических, на разных сроках постнатального периода, поскольку области с высокой метаболической активностью наиболее уязвимы для такого рода повреждений [1, 8].

В то же время, выявлены области относительного снижения функциональной активности с возрастом — парагиппокампальная извилина и парацентральная доля, в то время как у здоровых взрослых (18–49 лет) наблюдается относительное снижение СМГ в коре лобной доли и повышение в гиппокампе и таламусе [15]. Таким образом, вероятно, можно говорить о постоянном процессе перестройки функциональной организации ГМ в онтогенезе.

Снижение СМГ в лобной коре может являться следствием эпилептического процесса. Согласно литературным данным, при лобной эпилепсии очаги гипометаболизма в лобной доле определяются в 60% случаев, у 90% соответствует структурному повреждению на МРТ (Swartz et al., 1989; Henry et al., 1991, цит. по [10]). При височной эпилепсии в 30% случаев также регистрируется снижение СМГ в лобных долях. В этом отношении, степень снижения СМГ должна отражать тяжесть патологического процесса, при этом СМГ в данных областях должна снижаться с увеличением продолжительности заболевания. В связи с этим, могут показаться неожиданными положительные корреляции СМГ во фронтальной коре с продолжительностью заболевания наличие в группе с ЗПР. Однако С. Juhasz и соавт. [16] выявили, что у детей с эпилепсией, проявляющих высокий уровень агрессивности в поведении, наблюдается снижение СМГ в медиальной префронтальной коре, средних височных извилинах билатерально, дорсолатеральной и орбитобазальной областях лобной коры, а в зрительной коре (ПБ 17–18), напротив, зарегистрировано повышение СМГ. При этом СМГ в левой височной коре (максимально — в ПБ 38) и медиальной префронтальной коре (ПБ 9,10) отрицательно коррелировала с выраженностью агрессии. По данным Bradshaw, Sheppard [17], снижение метаболизма в префронтальной коре (особенно медиальной) может быть одним из патогенетических факторов в развитии поведенческих нарушений при эпилепсии.

Согласно данным Chugani и соавт., в лобной коре рост СМГ, связанный с процессами созревания, наблюдается позже, чем во всех других корковых областях. Метаболическое созревание лобной коры происходит последовательно от нижних к филогенетически более новым верхним уровням. Функциональное созревание этих лобных областей совпадает с появлением высших корковых и когнитивных способностей [1, 2].

Кроме того, выявленное снижение СМГ в лобных областях в группе с ЗПР согласуется с представлениями о патогенезе задержек психического развития, ведущую роль в которых, по мнению Певзнер, играет функциональная недостаточность филогенетически более молодых систем головного мозга, главным образом, лобных долей [18].

В этом отношении может быть высказано предположение для объяснения полученных нами корреляций СМГ лобных областей коры с продолжительностью заболевания в группе детей с ЗПР: наблюдается замедленное, но не прекратившееся созревание лобной коры, что должно учитываться при проведении коррекционных мероприятий.

Снижение СМГ в височной коре, вероятнее всего, связано с характером патологического процесса при эпилепсии. Согласно литературным данным, при височной эпилепсии в межприступный период обнаруживается гипометаболизм глюкозы в области, совпадающей с локализацией эпилептогенного очага по данным электроэнцефалографии и интраоперационной электрокортикографии. При височной эпилепсии гипометаболизм глюкозы наиболее часто регистрируется в гиппокампе, миндалевидном ядре, височной коре, в зрительном бугре (63%), передних подкорковых ядрах (41%) и лобной доле (30%). Предполагается, что гипометаболизм глюкозы может отражать степень атрофии, деафферентацию нейронов и снижение синаптической активности (Semah et al., 1995; O'Brien et al., 1997; Theodore et al., 2001; Knowlton et al., 2006; и др. — цит. по [10]).

Однако существуют данные и о связи поведенческих нарушений при эпилепсии со снижением метаболизма глюкозы в височных долях. Так, Chugani и соавт. обнаружили, что аутистические расстройства и тяжелая ЗПР у детей с инфантильными спазмами ассоциированы с битемпоральным гипометаболизмом [19].

В норме, согласно данным литературы, к 4 годам СМГ достигает максимальных значений, и до 9 лет наблюдается «плато». В нашем исследовании все дети были старше 4 лет, в то же время у детей старшего возраста регистрировалась более высокая СМГ во многих областях коры ГМ, наиболее значимо — в лобных и височных долях; для этих же областей характерно снижение СМГ при эпилепсии, то есть они активно вовлечены в патологический процесс. Это дает основания предположить, что эпилептическому процессу сопутствует замедление созревания коры, при этом процесс созревания продолжается, хотя и растянут во времени по сравнению со здоровыми детьми.

Filippi и соавт. (2002) анализировали результаты МР-спектроскопии у детей с легкой формой ЗПР (в сравнении с контрольной нормой) и обнаружили, что у детей с ЗПР старше 2 лет уровень N-ацетиласпартата был снижен, а МР-спектры подобны спектрам здоровых детей младшего возраста; предпола-

гается, что это связано с гипомиелинизацией и сниженной синаптической плотностью [20].

В этом отношении, можно предположить, что морфологическим субстратом задержки созревания ГМ при ЗПР может быть также замедление миелинизации, однако подтверждение этого предположения требует проведения дополнительных исследований.

Особого изучения заслуживают те зоны мозга (ПБ 8, угловая и нижневисочная извилина), в которых выявлена разнонаправленность изменений СМГ: увеличение функциональной активности с возрастом и снижение при наличии ЗПР. При отсутствии анатомического субстрата, обуславливающего такое снижение при ЗПР можно ожидать, что корректирующая терапия, направленная на восстановление функциональной активности этих областей (например, транскраниальная микрополяризация и др.) может быть целесообразным методом лечения в таких случаях.

**Выводы.** Таким образом, особенности СМГ при эпилепсии, сопровождающейся задержкой психического развития, с одной стороны, связаны с патогенезом эпилепсии, что проявляется в гипометаболизме глюкозы в соответствующих корковых областях, а с другой стороны, отражают замедление созревания ЦНС, значительно более выраженное при сочетании эпилепсии с ЗПР. Низкая СМГ в ряде структур мозга может быть следствием недоразвития проводящих путей и отражать замедление процессов миелинизации и снижение нейрональной пластичности. Для подтверждения этого предположения необходимо сопоставление ПЭТ с ФДГ с данными МРТ о состоянии проводящих путей головного мозга и изучение катамнеза больных с проведением повторных ПЭТ и МРТ-исследований.

\* \* \*

*Работа поддержана грантом НШ-5405.2012.4.*

## ЛИТЕРАТУРА

1. *Chugani H. T.* Maturational changes in cerebral function in infants determined by 18FDG positron emission tomography / H. T. Chugani, M. E. Phelps // *Science*. — 1986. — Vol. 231. — P. 840–843.
2. *Chugani H. T.* Imaging human brain development with PET / H. T. Chugani, M. E. Phelps // *The J. Nuclear Medicine*. — 1991. — Vol. 32, № 1. — P. 24–26.
3. *Zametkin A. J.* Brain metabolism in teenagers with attention-deficit hyperactivity disorder / A. J. Zametkin, L. L. Liebenauer, G. A. Fitzgerald et al. // *Arch. Gen. Psychiatry*. — 1993. — Vol. 50. — P. 333–340.
4. *Kinnala A.* Cerebral metabolic rate for glucose during the first six months of life: an FDG positron emission tomography study / A. Kinnala, H. Suhonen-Polvi, T. Aarimaa et al. // *Archives of Disease in Childhood*. 1996. — Vol. 74. — P. F153-F157.
5. *Barthel H.* Age-specific cerebral perfusion in 4- to 15-year-old children: a high-resolution brain SPECT study using 99m-Tc-ECD / H. Barthel, M. Wiener, C. Dannenberg et al. // *Europ. J. Nuclear Medicine*. — 1997. — Vol. 24. — P. 1245–1252.
6. *Ferrie C. D.* Cortical and subcortical glucose metabolism in childhood epileptic encephalopathies / C. D. Ferrie, P. K. Marsden, M. N. Maisey, R. O. Robinson // *J. Neurol., Neurosurg., and Psychiatry*. — 1997. — Vol. 63. — P. 181–187.
7. *Van Bogaert P.* Regional changes in glucose metabolism during brain development from the age of 6 years / P. Van Bogaert, D. Wikler, P. Damhaut et al. // *Neuroimage*. — 1998. — Vol. 8. — P. 62–68.
8. *Kannan S.* Applications of positron emission tomography in the newborn nursery / S. Kannan, H. T. Chugani // *Semin. Perinatol.* — 2010. — Vol. 34 (1). — P. 39–45.
9. *Shan Z. Y.* Cerebral glucose metabolism on positron emission tomography of children / Z. Y. Shan, A. J. Leiker, A. Onar-Thomas et al. // *Human Brain Mapping*. — 2013. — DOI 10.1002/hbm.22328 wileyonlinelibrary.com
10. *Медведев С. В.* ПЭТ в России: позитронно-эмиссионная томография в клинике и физиологии / С. В. Медведев, Т. Ю. Скворцова, Р. Н. Красикова. — 2008. — 318 с.
11. *Sharma A.* Positron Emission Tomography — Computer tomography scan used as a monitoring tool following cellular therapy in cerebral palsy and mental retardation — a case report / A. Sharma, H. Sane, A. Paranjape et al. // *Case reports in neurological medicine*. — 2013. — Vol. 2013, ID 141983. — 6 p.
12. *Катаева Г. В.* Паттерны относительных оценок регионального мозгового кровотока и скорости метаболизма глюкозы в здоровом мозге человека / Г. В. Катаева, А. Д. Коротков, К. В. Мельничук // *Медицинская визуализация*. — 2007. — № 2. — С. 84–92.
13. *Giedd J. N.* Brain development during childhood and adolescence: A longitudinal MRI study [letter] / J. N. Giedd, J. Blumenthal, N. O. Jeffries et al. // *Nature Neuroscience*. — Vol. 2 (10) — P. 861–863.
14. *Gogtay N.* Mapping gray matter development: implications for typical development and vulnerability to psychopathology / N. Gogtay, P. M. Thompson // *Brain Cogn.* — 2010. — Vol. 72 (1), № 6. — doi:10.1016/j.bandc.2009.08.009.
15. *Катаева Г. В.* Устойчивые паттерны распределений регионального мозгового кровотока и скорости метаболизма глюкозы в головном мозге человека: автореф. дис... канд. биол. наук / Г. В. Катаева. — СПб., 2008.
16. *Juhász C.* Bilateral prefrontal and temporal neocortical hypometabolism in children with epilepsy and aggression / C. Juhász, M. E. Behen, O. Muzik // *Epilepsia*. — 2001. — Vol. 42. — P. 991–1001.
17. *Bradshaw J. L.* The neurodevelopmental frontostriatal disorders: evolutionary adaptiveness and anomalous lateralization / J. L. Bradshaw, D. M. Sheppard // *Brain Lang.* — 2000. — Vol. 73. — P. 297–320.
18. *Певзнер М. С.* Дети с отклонениями в развитии: Отграничение олигофрении от сходных состояний / М. С. Певзнер. — М.: Изд-во АПН РСФСР, 1966. — 256 с.
19. *Chugani H. T.* Infantile spasms: III. Prognostic implications of bitemporal hypometabolism on positron emission tomography / H. T. Chugani, E. da Silva, D. C. Chugani // *Ann. of Neurology*. — 1996. — Vol. 39. — P. 643–649.
20. *Filippi C. G.* Developmental delay in children: assessment with proton MR spectroscopy / C. G. Filippi, A. M. Ulug, M. D. Deck et al. // *Amer. J. of Neuroradiology*. — 2002. 23. — P. 882–888.

Поступила в редакцию: 20.11.2013 г.

Контакт: Г. В. Катаева [kataevagalina@mail.ru](mailto:kataevagalina@mail.ru)