

УДК 616-073-743:611.389:617.553

## УЛЬТРАЗВУКОВАЯ ДИАГНОСТИКА ДИАФРАГМАЛЬНЫХ СКЛАДОВ

*Я. П. Зорин, М. Г. Бойцова, Н. А. Карлова, Н. В. Крашенинникова, М. А. Зорина*

Научно-клинический и образовательный центр «Лучевая диагностика и ядерная медицина» института высоких медицинских технологий Санкт-Петербургского государственного университета, Санкт-Петербург, Россия  
ООО «АВА-ПЕТЕР», больница РАН, Санкт-Петербург, Россия

## ULTRASOUND EVALUATION OF DIAPHRAGMATIC FOLDS

*Y. P. Zorin, M. G. Boitsova, N. A. Karlova, N. V. Krasheninnikova, M. A. Zorina*

St. Petersburg State University, Medical Faculty, Scientific and clinical educational centre «Medical radiology and nuclear medicine», St. Petersburg, Russia  
«AVA-PETER», St. Petersburg Hospital of the Academy of sciences, St. Petersburg, Russia

© Коллектив авторов, 2015 г.

Диафрагмальные складки являются приобретенным состоянием, которое может стать причиной возникновения диагностических ошибок при выполнении ультразвукового исследования. Наиболее часто диафрагмальные складки имитируют картину субкапсулярно расположенных капиллярных гемангиом печени, что определяет необходимость проведения дифференциальной диагностики этих изменений.

**Ключевые слова:** диафрагма, складка, очаговое образование, ультразвуковая диагностика, дифференциальная диагностика.

Diaphragmatic fold is the acquired condition which might be a reason for diagnostic mistakes at ultrasound examinations. Most commonly the folds resemble subcapsular capillary hemangiomas of liver what makes a problem of differential diagnosis.

**Key words:** diaphragm, fold, focal lesion, ultrasound, differential diagnosis.

**Введение.** Складчатость диафрагмы является достаточно редкой патологией, выявляемой, как правило, у пациентов в возрасте старше 60 лет, что позволяет предположить приобретенный характер данных изменений. Отсутствие каких-либо клинических проявлений делает это состояние малозначимым для лечащих врачей, но может стать причиной ошибок при проведении ультразвуковых исследований. Наличие складок диафрагмы может быть диагностировано при традиционном рентгенологическом исследовании, особенно в условиях пневмоперитонеума, что подтверждается соответствующими публикациями [1], а также при выполнении спиральной компьютерной томографии, но упоминания о данном состоянии в литературе по ультразвуковой диагностике практически отсутствуют. В то же время деформации диафрагмы нередко могут имитировать очаговые образования в печени, что ставит задачу разграничения этих состояний и проведения дифференциальной диагностики.

В начальных стадиях складка образует небольшую локальную деформацию диафрагмы полукруглой или конусовидной формы и вдавление в паренхиму печени, имитирующее субкапсулярное образование.

При более выраженной складчатости формируется полная дубликатура диафрагмы, содержащая все ее слои и глубоко вдающаяся в паренхиму печени в виде плотной линейной структуры, как правило, в верхне-латеральных отделах правой доли печени.

Л. Д. Линденбратен указывает частоту данного состояния 5% среди общей массы населения и объясняет развитие складчатости неравномерным развитием мышечных групп диафрагмы, что приводит к возникновению складок и соответствующих им борозд на поверхности печени [1]. Возможно, дополнительным механизмом возникновения неровности контура диафрагмы является частичная релаксация, которая чаще имеет место в старшей возрастной группе.

**Материалы и методы исследования.** Складчатость диафрагмы различной степени выраженности выявлена нами у 8 пациентов старше 60 лет, проходивших обследование в больнице им. Петра Великого, в клинике «Скандинавия» и в больнице РАН в период с 2000 по 2015 год. Всем пациентам было выполнено ультразвуковое исследование, 3 больным проведена КТ грудной клетки и брюшной полости.

**Результаты и их обсуждение.** У двоих пациентов в возрасте 71 и 78 лет выявлены начальные и умеренные проявления складчатости диафрагмы. В одном случае выявлена локальная деформация диафрагмы в виде вдавления глубиной до 13 мм, деформирующего паренхиму печени. При поперечном сканировании данной области отчетливо определяется втяжение контура диафрагмы неправильной конической формы (рис. 1), в то время как продольное изображение демонстрирует неотчетливую гиперэхогенную линейную структуру, располагающуюся в непосредственной близости от диафрагмальной поверхности печени (рис. 2).

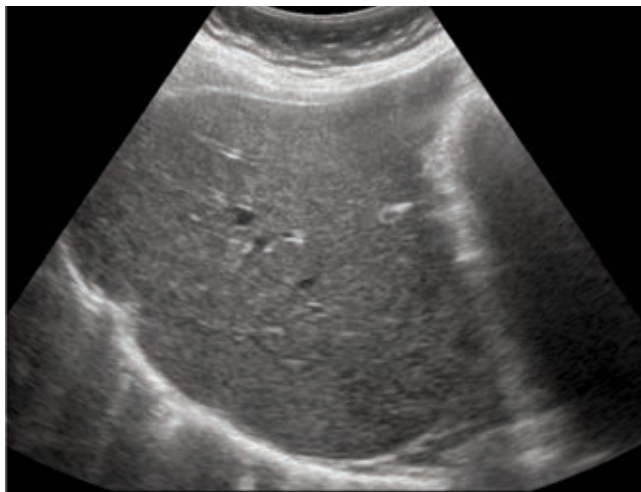


Рис. 1. Поперечное изображение диафрагмальной складки у пациента 71 года.

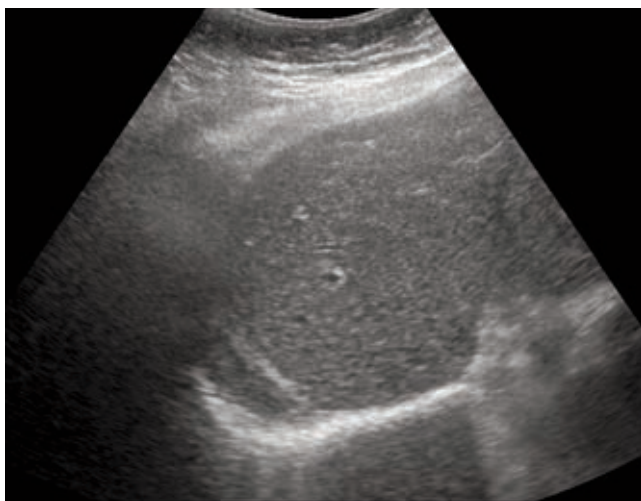


Рис. 2. Продольное изображение диафрагмальной складки у пациента 71 года.

У второго пациента втяжение определялось как гиперэхогенное образование в верхних отделах печени, с поперечным размером до 10 мм, конической формы, с основанием, прилегающим к контуру диафрагмы (рис. 3 и 4); имитирующее эхографическую картину капиллярной гемангиомы, но характерным признаком складки в данном случае была достаточная протяженность образования вдоль поверхности диафрагмы, составившая 58 мм.

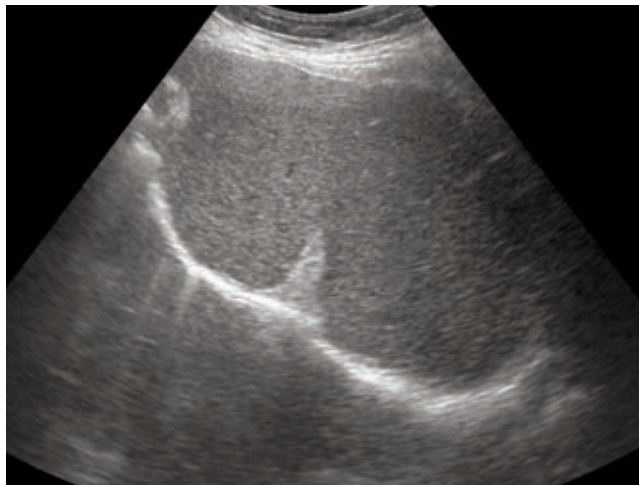


Рис. 3. Поперечное изображение диафрагмальной складки у пациента 78 лет.

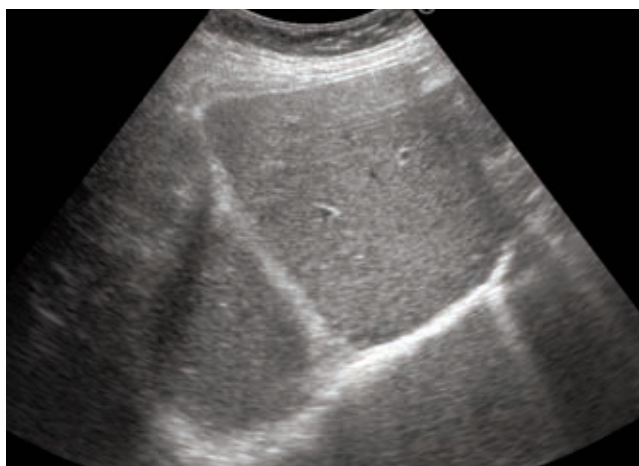


Рис. 4. Продольное изображение диафрагмальной складки у пациента 78 лет.

Данному пациенту с целью дифференциальной диагностики была выполнена компьютерная томография, подтвердившая отсутствие очаговых образований в печени и наличие характерной деформации правой половины купола диафрагмы (рис. 5).

Следует отметить, что при начальных проявлениях складчатости диафрагмы поперечное изображение складки может быть единственной эхографической находкой, так как продольный срез часто не позволяет ее убедительно визуализировать при незначительном вдавлении складки в паренхиму печени.

Более выраженная складчатость была выявлена у шести пациентов. Складка диафрагмы визуализировалась различно в различной плоскости сканирования, определяясь как гиперэхогенное образование вытянутой конусовидной формы, основанием прилегающее к верхнему краю печени, либо, при продольном изображении — как гиперэхогенный тяж, пересекающий паренхиму правой доли (рис. 6 и 7).

В одном случае нами выполнено контрольное КТ-исследование, подтвердившее складчатость диафрагмы у 80-летней пациентки, в остальных случаях ультразвуковая картина была очевидной и не требовала дополнительного обследования.

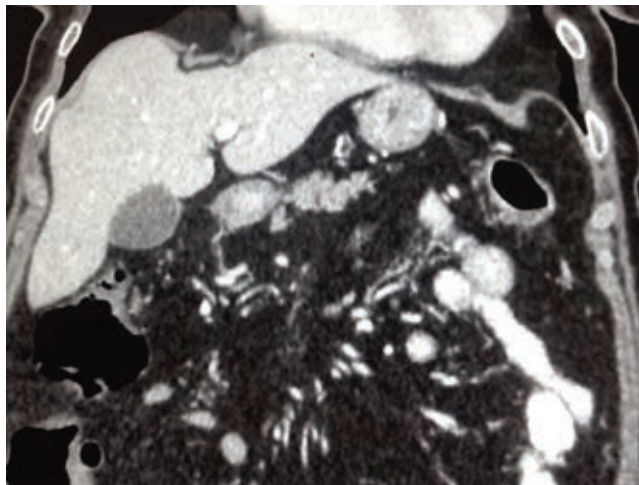
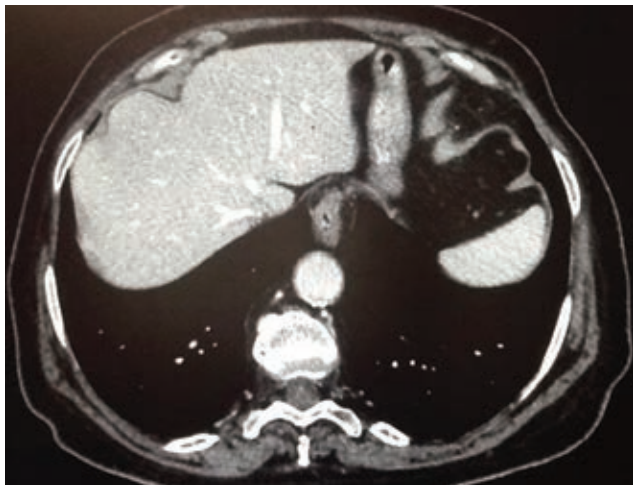

Рис. 5. КТ-изображение диафрагмальной складки у пациента 78 лет.

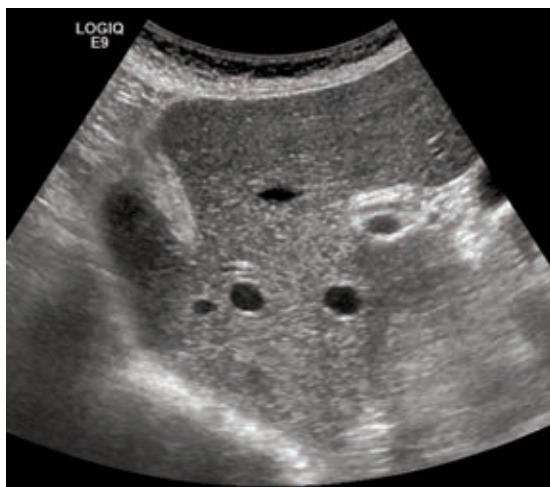


Рис. 6. Поперечное изображение диафрагмальной складки у пациента 67 лет.

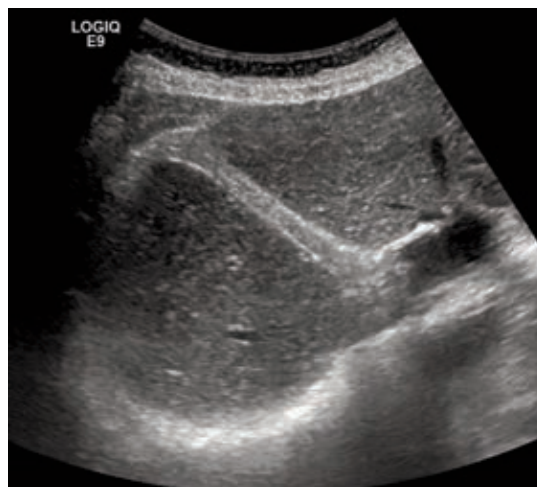


Рис. 7. Продольное изображение диафрагмальной складки у пациента 67 лет.

**Выводы.** Ультразвуковая диагностика складчатости диафрагмы не представляет существенной слож-

ности и имеет целью проведение дифференциальной диагностики с очаговыми образованиями в печени.

## ЛИТЕРАТУРА

Линденбратен Л.Д. Лучевая диагностика поражений диафрагмы (краткий очерк) // Радиология-практика. — 2001. — № 2. — С. 6–21.

Поступила в редакцию: 21.09.2015 г.

Контакт: Зорин Ярослав Петрович, yzorin@mail.ru

### Сведения об авторах:

*Зорин Ярослав Петрович* — канд. мед. наук, врач УЗД клиники «Скандинавия» ООО «Ава-Петер», доцент Научно-клинического и образовательного центра «Лучевая диагностика и ядерная медицина» института высоких медицинских технологий СПбГУ, Санкт-Петербург. Тел.: +7 (981) 744-72-46; e-mail: yzorin@mail.ru;

*Бойцова Марина Геннадьевна* — канд. мед. наук, доцент Научно-клинического и образовательного центра «Лучевая диагностика и ядерная медицина» института высоких медицинских технологий СПбГУ. Санкт-Петербург;

*Карлова Наталья Александровна* — д-р мед. наук, профессор Научно-клинического и образовательного центра «Лучевая диагностика и ядерная медицина» института высоких медицинских технологий СПбГУ, Санкт-Петербург;

*Крашенинникова Наталья Владимировна* — заведующая отделением лучевой диагностики, врач УЗД клиники «Скандинавия» ООО «Ава-Петер», доцент Научно-клинического и образовательного центра «Лучевая диагностика и ядерная медицина» института высоких медицинских технологий СПбГУ, Санкт-Петербург;

*Зорина М. А.* — врач УЗД больницы Российской академии наук, Санкт-Петербург.