

СТАНДАРТЫ ОКАЗАНИЯ МЕДИЦИНСКОЙ ПОМОЩИ

УДК 616.351-006.6-073.756.8:537.635

Авторы заявили об отсутствии конфликта интересов

DOI: <http://dx.doi.org/10.22328/2079-5343-2019-10-2-102-107>

СОВРЕМЕННЫЙ МЕТОДИЧЕСКИЙ ПОДХОД К ПРОВЕДЕНИЮ МРТ ПРИ РАКЕ ПРЯМОЙ КИШКИ

П. Ю. Гришко, А. В. Мищенко, Ю. А. Гринфельд, Д. В. Самсонов, А. М. Карачун
Национальный медицинский исследовательский центр онкологии им. Н. Н. Петрова,
Санкт-Петербург, Россия

© Коллектив авторов, 2019 г.

Статья посвящена разбору правильной методики проведения МР-исследования пациентам с раком прямой кишки (РПК). Рассматриваются технические аспекты сканирования, преимущества и недостатки различных используемых последовательностей и методик, особенности подготовки и укладки, а также их обоснование. Соблюдение правильной методики позволяет добиться получения качественных изображений, обладающих хорошей информативностью, тем самым давая возможность с высокой точностью оценить степень распространенности процесса, инвазии соседних органов и структур.

Ключевые слова: рак прямой кишки, методика, диагностика, оценка распространенности, магнитно-резонансная томография (МРТ)

MODERN METHODIC APPROACH FOR MRI STUDY OF RECTAL CANCER

P. Yu. Grishko, A. V. Mishchenko, Y. A. Grinfeld, D. V. Samsonov, A. M. Karachun
National Medical Research Center of Oncology named after N. N. Petrov, St. Petersburg, Russia

This article reviews the correct methodology of MRI in patients with rectal cancer (RC). The technical aspects of scanning, the advantages and disadvantages of the various sequences and methods used, the particularities of preparation and positioning, and their rationale are considered. Compliance with the correct methodology allows to obtain high-quality and high-informative images, thereby allowing to assess the extent of the process, the invasion of adjacent organs and structures with high accuracy.

Key words: rectal cancer, method, diagnostics, disease extent assessment, magnetic resonance imaging (MRI)

Для цитирования: Гришко П.Ю., Мищенко А.В., Гринфельд Ю.А., Самсонов Д.В., Карачун А.М. Современный методический подход к проведению МРТ при раке прямой кишки // *Лучевая диагностика и терапия*. 2019. № 2. С. 102–107, DOI: <http://dx.doi.org/10.22328/2079-5343-2019-10-2-102-107>.

Введение. В настоящее время колоректальный рак (КРР) является одним из самых распространенных онкологических заболеваний. Ежегодно в мире выявляется около 1 млн новых случаев рака данной локализации. Опухоли прямой кишки составляют до трети от всех случаев КРР и при этом характеризуются наиболее частым формированием отдаленных метастазов (12–50%) и послеоперационных местных рецидивов (5–20%) по сравнению с поражением других отделов толстой кишки [1–3].

В связи с тем, что выбор тактики лечения напрямую зависит от стадии опухолевого процесса, диагностические методы (компьютерная томография, магнитно-резонансная томография — МРТ, ультразву-

ковое исследование и эндоскопия) занимают ведущие позиции в планировании лечения и оценки его эффективности. Точная диагностика степени местного распространения позволяет определиться с резектабельностью опухоли и объемом оперативного вмешательства, оценить эффективность проведенного неoadъювантного лечения и спрогнозировать риск возникновения рецидивов [4]. Благодаря высокой мягкотканной контрастности и возможности получения изображений высокого разрешения МРТ является одним из наиболее информативных методов определения местной распространенности РПК [5–8].

Однако для получения наиболее качественных изображений необходимо придерживаться правильной

методики и алгоритма сканирования с учетом индивидуальных особенностей пациента, локализации опухоли и распространенности процесса. Объединяя данные ряда проведенных научных исследований, а также опыт ведущих мировых медицинских центров, Европейское сообщество гастроэнтерологической и абдоминальной радиологии (European Society of Gastrointestinal and Abdominal Radiology, ESGAR) в 2016 г. представило обновленные рекомендации по проведению МР-исследований у пациентов с РПК [9–11].

Особенности методики сканирования. Согласно данным рекомендациям для оптимальной визуализации должны использоваться томографы с индукцией магнитного поля не менее 1,5 Т. Исследование должно проводиться с использованием многоканальной поверхностной катушки, расположенной на области таза. В литературе можно встретить немало количество исследований, оценивающих эффективность дополнительного использования эндоректальной катушки при МР-исследовании РПК [12–14]. Благодаря высокому пространственному разрешению получаемых изображений и воз-

оценка мезоректальной фасции, лимфатических узлов и окружающих структур. Таким образом, большинством специалистов использование эндоректальной катушки не рекомендуется [9].

Применение трансректального контрастирования также не нашло широкой поддержки в практике. Несмотря на то, что данная методика позволяет лучше визуализировать границы опухоли благодаря расправлению стенок [16], их перерастяжение приводит к сокращению истинной толщины мезоректума, что, в свою очередь, значительно снижает диагностическую точность МРТ [17].

Для достижения оптимального качества получаемых МР-изображений необходимо понимать основные параметры, влияющие на качество получаемых изображений. Протокол сканирования при РПК основывается на получении T2-взвешенных изображений (ВИ) в трех плоскостях: серии с большим полем обзора и последовательностей с высоким пространственным разрешением [18, 19]. Используемые на аппарате Siemens Magnetom Aera 1.5 T 24 Ch параметры протокола приведены в таблице.

Таблица

Параметры протокола, используемые на аппарате Siemens Magnetom Aera 1.5 T 24 Ch

Последовательность*	Sag TSE T2	Axial TSE T2	Axial TSE T2 high-resolution	Cor TSE T2
TR	4860	6790	5310	5310
TE	110	110	119	119
FOV	250	300	160	160
Slice thickness/gap	4/0,8	4/0,8	3/0,3	3/0,3
Numbers of slice	30	40	23	23
Matrix	256/320	256/320	205/256	205/256
Acquisition time	3,42	2,38	3,20	3,20

* TR — Repetition time (ms) — время повторения; TE — Echo time (ms) — время эхо; FOV — field of view — поле обзора; Slice thickness — толщина среза; Matrix — матрица; Acquisition time — время захвата (сканирования).

можности четкой детализации стенок кишки применение эндоректальной катушки позволяет с высокой точностью оценить местную распространенность опухолевого процесса. Однако существенной разницы показателей чувствительности и специфичности по сравнению с эндоректальным ультразвуковым исследованием и МРТ без использования эндоректальной катушки отмечено не было. При использовании поверхностной катушки точность оценки T-стадии составила 59–95%, а метастатического поражения лимфатических узлов — 39–95%, в то время как при использовании эндоректальной катушки — 66–91% и 72–79% соответственно [15]. При этом существует ряд ограничений в использовании данного метода — это стенозирующие опухоли, наличие местно-распространенного процесса при низких опухолях, опухоли, расположенные в верхних отделах прямой кишки. Кроме этого, ввиду небольшого поля получаемых изображений, вызывает большие трудности достоверная

При сканировании важно учитывать, что увеличение таких параметров, как размер вокселя и зона обзора (FOV — field of view), может привести к потере разрешения и ухудшению качества получаемых изображений, поэтому для обзорных последовательностей FOV не должен превышать 30 см, а для прицельных серий — 16 см. Кроме этого, для достижения лучшей контрастности между слоями стенки прямой кишки на всех T2-ВИ выставляется достаточно большое время эхо (TE-Echotime). Так, согласно приведенным в таблице данным, минимальный TE для сагиттальных и поперечных T2-изображений с большим полем обзора составляет 110 мс, а для (корональных) T2-ВИ и прицельных высокоразрешающих косых срезов — 119 мс. При этом следует помнить, что увеличение соотношения сигнал/шум (SNR — signal-to-noise ratio) и пространственного разрешения (Matrix), помимо улучшения качества изображения, приводит к увеличению общего времени сканирования, что является проблемой, поскольку длительное неподвижное

состояние затруднительно для большинства пациентов и может привести к артефактам изображения.

Первым этапом сканирования выполняется Т2-ВИ в сагиттальной плоскости, выставленная перпендикулярно поперечной оси тела пациента и захватывающая все пространство таза между медиальными краями внутренних запирающих мышц. Сагиттальные серии позволяют локализовать опухоль прямой кишки и анального канала, определить протяженность изменений, ее взаимосвязь с брюшиной, другими соседними структурами и органами, распространение в пресакральную

По мнению большинства исследователей, в повседневной практике введение внутривенного контрастного усиления не рекомендуется, так как значимо не повышает диагностические показатели МРТ в оценке местной распространенности РПК [11, 20]. Согласно проведенным исследованиям, точность определения Т-критерия при комбинированной оценке Т2-ВИ и Т1-ВИ с внутривенным контрастированием составляет 84–86%, в то время как при раздельной оценке составила 75–82% [21], что указывает на незначительный прирост диагностической эффективности. При этом основные трудности вызывает дифферен-

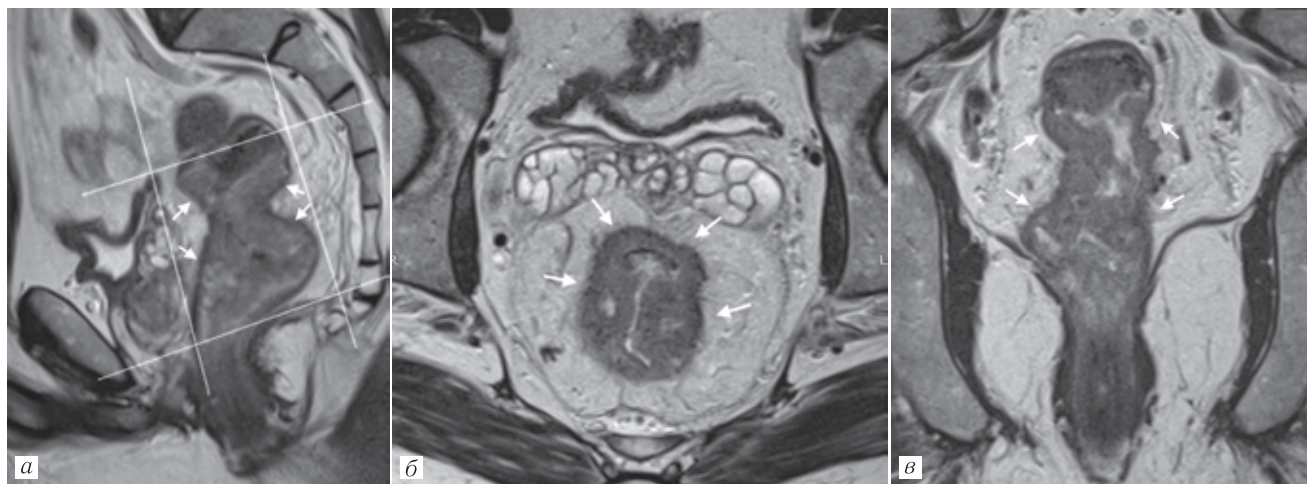


Рис. 1. МРТ. Опухоль среднеампулярного отдела прямой кишки (белые стрелки): *а* — Т2-ВИ в сагиттальной плоскости; ориентация срезов высокого разрешения (линии); *б* — Т2-ВИ в аксиальной плоскости высокого разрешения, в соответствии с ориентацией срезов; *в* — Т2-ВИ в корональной плоскости высокого разрешения, в соответствии с ориентацией срезов

область, оценить лимфатические узлы верхней прямокишечной группы. Затем выполняются Т2-ВИ с большим FOV и толщиной среза 4 мм в аксиальной и корональной плоскостях для более общей оценки распространенности процесса: определения пораженных подвздошных лимфатических узлов, вовлечения боковых стенок таза и подвздошных сосудов. Кроме этого, исследование следует дополнить Т1-ВИ в аксиальной плоскости для анализа сопутствующей патологии тазовых органов (оценка костных структур, наличие белкового содержимого).

После определения локализации опухоли для оценки ее местной распространенности выполняются две высокоразрешающие серии Т2-ВИ с толщиной среза не более 3 мм, выставленные вдоль короткой и длинной оси пораженного отдела кишки (рис. 1). Для правильной интерпретации глубины инвазии опухоли в пределах стенки кишки, прилегающей мезоректальной клетчатки и глубины распространения до мезоректальной фасции ортогональность плоскостей имеет решающее значение.

Следует отметить, что для нижнеампулярных опухолей прямой кишки, расположенных ниже пуборектальной мышцы, плоскость сканирования должна определяться относительно анального канала, что важно в оценке взаимоотношения опухоли сфинктерного аппарата, а также леваторов (рис. 2).

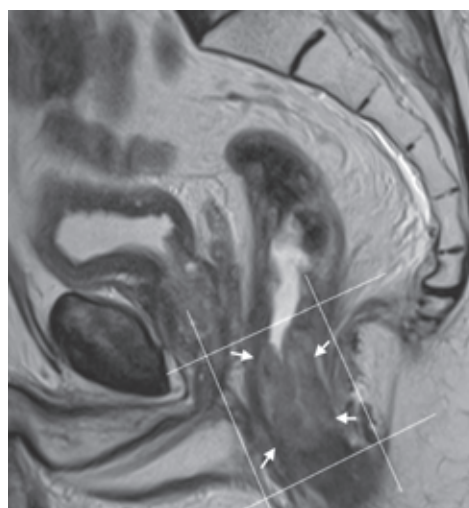


Рис. 2. МРТ. Опухоль анального канала (белые стрелки). Т2-ВИ в сагиттальной плоскости. Ориентация срезов высокого разрешения (линии)

цировка гипоинтенсивных спикул в окружающую клетчатку, которые могут как содержать опухолевые клетки, так и быть представлены только одним фиброзом при десмопластической реакции (рис. 3, *а*). Показательное исследование Okizuka и соавт. в 1996 г. установило, что Т1-ВИ с контрастным усилением даже в сочетании с жироподавлением не решает эту проблему [22] (рис. 3, *б*, *в*).

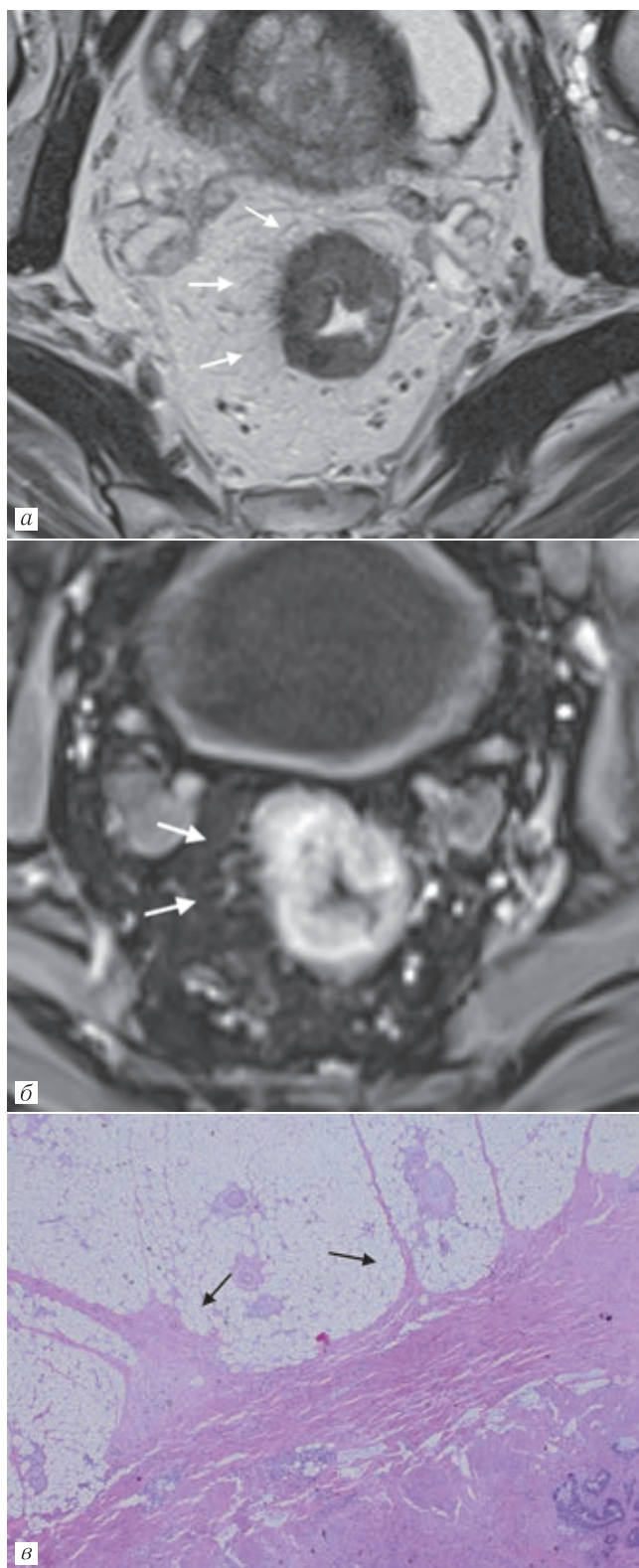


Рис 3. МРТ. Опухоль среднеампулярного отдела прямой кишки (Т2-критерий, в пределах мышечного слоя): *а* — Т2-ВИ в аксиальной плоскости. Десмопластическая реакция в виде гипотенсивных спикул (белые стрелки); *б* — Т1-ВИ в аксиальной плоскости с жироподавлением после внутривенного контрастного усиления; интенсивное накопление в области десмопластической реакции (белые стрелки) имитирует инвазию опухоли в мезоректальную клетчатку (Т3-критерий); *в* — микроскопический препарат послеоперационного материала (окраска гематоксилином и эозином, $\times 20$). Фиброзные тяжи (стрелки) без опухолевых клеток

В настоящее время проводится большое количество исследований, направленных на поиск параметров перфузии при динамическом контрастном усилении, основанных на фармакокинетических моделях, которые могут быть использованы в качестве биомаркеров для оценки биологических свойств опухоли и предсказывать терапевтический эффект после неoadъювантной химиолучевой терапии (НХЛТ). В ряде исследований были найдены параметры, коррелирующие с прогнозом неoadъювантного лечения. В частности, высокие значения K_{trans} (степень проницаемости капилляров) регистрировали в опухолях с более выраженным ответом на химиолучевую терапию [23]. При этом подтверждения данных находок в аналогичных исследованиях на более обширных выборках пациентов найдено не было [24, 25]. Более того, остальные перфузионные индексы также не показали своей значимой информативности.

Другие ученые рекомендуют включать в протокол исследования диффузионно-взвешенные изображения (ДВИ) с использованием высокого b-фактора ≥ 800 в аксиальной плоскости и построением карт измеряемого коэффициента диффузии (ИКД). В первичной диагностике КРР, в том числе в определении Т-критерия [26] и N-критерия [27], ДВИ не показало значимого увеличения показателей точности оценки распространенности опухоли. При этом до сих пор многими авторами активно обсуждается роль ДВИ в оценке неoadъювантного лечения РПК. Ряд исследователей получили достаточно обнадеживающие данные о возможностях диффузии в прогнозировании ответа на НХЛТ [28, 29]. Было доказано, что наибольшая эффективность методики достигалась при анализе ДВИ с высоким фактором и карт ИКД в сочетании с Т2-ВИ [29]. Однако в повседневной практике из-за отсутствия стандартизированных протоколов и валидированных пороговых значений количественная оценка, как правило, не выполняется. Так, в проведенном L. M. Wu и соавт. (2013) мета-анализе отмечается, что МРТ является наиболее точным методом прогнозирования ответа и оценки эффекта НХЛТ с чувствительностью 78% и специфичностью 81%. Однако клиническое применение такой комбинированной оценки Т2-ВИ и ДВИ пока не разработано и не определяет выбор лечебной тактики [30].

Единодушным мнением всем исследователей является крайне высокая актуальность правильной подготовки пациента, как залог получения качественных изображений. Так, из-за выраженных артефактов от движения (кишечника, мочевого пузыря и передней брюшной стенки) достоверная интерпретация изображений порой бывает затруднительна. Артефакты, обусловленные движением передней брюшной стенки, могут быть нивелированы путем размещения сатуратора на данную область перед мочевым пузырем. Для снижения артефактов

от кишечника можно использовать утяжелители (например, подушки с песком), размещаемые на животе. При этом, как правило, отсутствует необходимость освобождения кишки от каловых масс. Для снижения тонуса кишки, в качестве стандартной подготовки к исследованию рекомендуется принимать препараты из группы спазмолитиков (бускопан, дротаверин, глюкагон) [31].

Таким образом, для достижения цели точного стадирования и оценки эффекта НХЛТ используется высокопольная МРТ, высокая информативность кото-

рой достигается использования правильного ориентирования Т2-ВИ высокого разрешения относительно оси опухолевых изменений, особое внимание следует уделять подготовке пациента к исследованию. Выполнение всех этих рекомендаций позволит достичь высокого качества изображений, благодаря которому мы сможем предоставить развернутую информацию лечащему врачу. Использование протоколов с контрастированием и ДВИ не доказало существенного повышения эффективности диагностики и могут рассматриваться в качестве дополнительной оценки.

ЛИТЕРАТУРА/REFERENCES

1. Harji D.P., Sagar P.M. Advancing the surgical treatment of locally recurrent rectal cancer // *British Journal of Surgery*. 2012. Vol. 99, No. 9. P. 1169–1171. DOI: 10.1002/bjs.8879.
2. Sagar P.M., Pemberton J.H. Surgical management of locally recurrent rectal cancer // *British Journal of Surgery*. 1996. Vol. 83, No. 3. P. 293–304.
3. Siddiqui M.R.S., Simillis C., Hunter C., Chand M., Bhoday J., Garant A., Vuong T., Artho G., Rasheed S., Tekkis P., Abulafi A., Brown G. A meta-analysis comparing the risk of metastases in patients with rectal cancer and MRI-detected extramural vascular invasion (mrEMVI) vs mrEMVI-negative cases // *British Journal of Cancer*. 2017. Vol. 116, No. 12. P. 1513–1519. DOI: 10.1038/bjc.2017.99.
4. Карачун А.М., Петров А.С. Рак среднеампулярного отдела прямой кишки — какую операцию выбрать? — Низкая передняя резекция прямой кишки // *Злокачественные опухоли*. 2013. Т. 2, № 2 (6). С. 23–32. [Karachun A.M., Petrov A.S. Cancer of the middle third of rectum — which operation choose? — Low anterior resection. *Malignant tumours*, 2013, Vol. 2, No. 2, pp. 23–32 (In Russ.)]. DOI: 10.18027/2224-5057-2013-2-23-32.
5. Rodel C., Sauer R., Fietkau R. The Role of Magnetic Resonance Imaging to Select Patients for Preoperative Treatment in Rectal Cancer // *Strahlentherapie Und Onkologie*. 2009. Vol. 185, No. 8. P. 488–492. DOI: 10.1007/s00066-009-2043-3.
6. Al-Sukhni E., Milot L., Fruitman M., Beyene J., Victor J. C., Schmoeker S., Brown G., McLeod R., Kennedy E. Diagnostic Accuracy of MRI for Assessment of T Category, Lymph Node Metastases, and Circumferential Resection Margin Involvement in Patients with Rectal Cancer: A Systematic Review and Meta-analysis // *Annals of Surgical Oncology*. 2012. Vol. 19, No. 7. P. 2212–2223. DOI: 10.1245/s10434-011-2210-5.
7. Karatag O., Karatag G.Y., Ozkurt H., Degirmenci H.K., Avlanmis O., Basak M., Baykan A. The ability of phased-array MRI in preoperative staging of primary rectal cancer: correlation with histopathological results // *Diagnostic and Interventional Radiology*. 2012. Vol. 18, No. 1. P. 20–26. DOI: 10.4261/1305-3825.DIR.3394-10.2.
8. Kim S.H., Lee J.M., Park H.S., Eun H.W., Han J.K., Choi B.I. Accuracy of MRI for Predicting the Circumferential Resection Margin, Mesorectal Fascia Invasion, and Tumor Response to Neoadjuvant Chemoradiotherapy for Locally Advanced Rectal Cancer // *Journal of Magnetic Resonance Imaging*. 2009. Vol. 29, No. 5. P. 1093–1101. DOI: 10.1002/jmri.21742.
9. Beets-Tan R.G.H., Lambregts D.M.J., Maas M., Bipat S., Barbaro B., Curvo-Semedo L., Fenlon H.M., Gollub M.J., Gourtsoyianni S., Halligan S., Hoeffel C., Kim S.H., Laghi A., Maier A., Rafaelsen S.R., Stoker J., Taylor S.A., Torkzad M.R., Blomqvist L. Magnetic resonance imaging for clinical management of rectal cancer: Updated recommendations from the 2016 European Society of Gastrointestinal and Abdominal Radiology (ESGAR) consensus meeting // *European Radiology*. 2018. Vol. 28, No. 4. P. 1465–1475. DOI: 10.1007/s00330-017-5026-2.
10. Nougaret S., Reinhold C., Mikhael H. W., Rouanet P., Bibeau F., Brown G. The Use of MR Imaging in Treatment Planning for Patients with Rectal Carcinoma: Have You Checked the «DISTANCE»? // *Radiology*. 2013. Vol. 268, № 2. С. 329–343. DOI: 10.1148/radiol.13121361.
11. Patel U.B., Taylor F., Blomqvist L., George C., Evans H., Tekkis P., Quirke P., Sebag-Montefiore D., Moran B., Heald R., Guthrie A., Bees N., Swift I., Pennert K., Brown G. Magnetic Resonance Imaging-Detected Tumor Response for Locally Advanced Rectal Cancer Predicts Survival Outcomes: MERCURY Experience // *Journal of Clinical Oncology*. 2011. Vol. 29, No. 28. P. 3753–3760. DOI: 10.1200/JCO.2011.34.9068.
12. Laghi A., Ferri M., Catalano C., Baeli I., Iannaccone R., Iafrate F., Ziparo V., Passariello R. Local staging of rectal cancer with MRI using a phased array body coil // *Abdominal Imaging*. 2002. Vol. 27, No. 4. P. 425–431. DOI: 10.1107/s00261-001-0123-7.
13. Gualdi G.F., Casciani E., Guadalaxara A., d'Orta C., Poletini E., Pappalardo G. Local staging of rectal cancer with transrectal ultrasound and endorectal magnetic resonance imaging — Comparison with histologic findings // *Diseases of the Colon & Rectum*. 2000. Vol. 43, No. 3. P. 338–345.
14. Samdani T., Garcia-Aguilar J. Imaging in Rectal Cancer Magnetic Resonance Imaging Versus Endorectal Ultrasonography // *Surgical Oncology Clinics of North America*. 2014. Vol. 23, No. 1. P. 59–77. DOI: 10.1016/j.soc.2013.09.011.
15. Burdan F., Sudol-Szopinska I., Staroslawska E., Kolodziejczak M., Klepacz R., Mocarska A., Caban M., Zelazowska-Cieslinska I., Szumilo J. Magnetic resonance imaging and endorectal ultrasound for diagnosis of rectal lesions // *European Journal of Medical Research*. 2015. Vol. 20. DOI: 10.1186/s40001-014-0078-0.
16. Piippo U., Paakko E., Makinen M., Makela J. Local staging of rectal cancer using the black lumen magnetic resonance imaging technique // *Scandinavian Journal of Surgery*. 2008. Vol. 97, No. 3. P. 237–242. DOI: 10.1177/145749690809700306.
17. Mulla M., Deb R., Singh R. MRI in T staging of rectal cancer: How effective is it? // *The Indian journal of radiology & imaging*. 2010. Vol. 20, No. 2. С. 118–121. DOI: 10.4103/0971-3026.63055.

18. Brown G., Radcliffe A.G., Newcombe R.G., Dallimore N.S., Bourne M.W., Williams G.T. Preoperative assessment of prognostic factors in rectal cancer using high-resolution magnetic resonance imaging // *British Journal of Surgery*. 2003. Vol. 90, No. 3. P. 355–364. DOI: 10.1002/bjs.4034.
19. Blomqvist L., Glimelius B. The 'good', the 'bad', and the 'ugly' rectal cancers // *Acta Oncologica*. 2000. Vol. 47, No. 1. P. 5–8. DOI: 10.1080/02841860701802585.
20. Vliegen R.F.A., Beets G.L., von Meyenfeldt M.F., Kessels A.G.H., Lemaire E., van Engelshoven J.M.A., Beets-Tan R.G.H. Rectal cancer: MR Imaging in local staging — Is gadolinium-based contrast material helpful? // *Radiology*. 2005. Vol. 234, No. 1. P. 179–188. DOI: 10.1148/radiol.2341031403.
21. Jao S.Y., Yang B.Y., Weng H.H., Yeh C.H., Lee L.W. Evaluation of gadolinium-enhanced T1-weighted magnetic resonance imaging in the preoperative assessment of local staging in rectal cancer // *Colorectal Disease*. 2010. Vol. 12, No. 11. P. 1139–1148. DOI: 10.1111/j.1463-1318.2009.01959.x.
22. Okizuka H., Sugimura K., Yoshizako T., Kaji Y., Wada A. Rectal carcinoma: Prospective comparison of conventional and gadopentetate dimeglumine enhanced fat-suppressed MR imaging // *Jmri-Journal of Magnetic Resonance Imaging*. 1996. Vol. 6, No. 3. P. 465–471.
23. Lim J.S., Kim D., Baek S.-E., Myoung S., Choi J., Shin S.J., Kim M.-J., Kim N.K., Suh J., Kim K. W., Keum K.C. Perfusion MRI for the prediction of treatment response after preoperative chemoradiotherapy in locally advanced rectal cancer // *European Radiology*. 2012. Vol. 22, No. 8. P. 1693–1700. DOI: 10.1007/s00330-012-2416-3.
24. Yeo D.M., Oh S.N., Choi M.H., Lee S.H., Lee M.A., Jung S.E. Histogram Analysis of Perfusion Parameters from Dynamic Contrast-Enhanced MR Imaging with Tumor Characteristics and Therapeutic Response in Locally Advanced Rectal Cancer // *Biomed Research International*. 2018. DOI: 10.1155/2018/3724393.
25. Intven M., Reerink O., Philippens M.E.P. Dynamic contrast enhanced MR imaging for rectal cancer response assessment after neo-adjuvant chemoradiation // *Journal of Magnetic Resonance Imaging*. 2015. Vol. 41, No. 6. P. 1646–1653. DOI: 10.1002/jmri.24718.
26. Lu Z.H., Hu C.H., Qian W.X., Cao W.H. Preoperative diffusion-weighted imaging value of rectal cancer: preoperative T staging and correlations with histological T stage // *Clinical Imaging*. 2016. Vol. 40, No. 3. P. 563–568. DOI: 10.1016/j.clinimag.2015.12.006.
27. Van Heeswijk M.M., Lambregts D.M.J., Palm W.M., Hendriks B.M.F., Maas M., Beets G.L., Beets-Tan R.G.H. DWI for Assessment of Rectal Cancer Nodes After Chemoradiotherapy: Is the Absence of Nodes at DWI Proof of a Negative Nodal Status? // *American Journal of Roentgenology*. 2017. Vol. 208, No. 3. P. W79–W84. DOI: 10.2214/AJR.16.17117.
28. Lambregts D.M.J., Vandecaveye V., Barbaro B., Bakers F.C.H., Lambrecht M., Maas M., Haustermans K., Valentini V., Beets G.L., Beets-Tan R.G.H. Diffusion-Weighted MRI for Selection of Complete Responders After Chemoradiation for Locally Advanced Rectal Cancer: A Multicenter Study // *Annals of Surgical Oncology*. 2011. Vol. 18, No. 8. P. 2224–2231. DOI: 10.1245/s10434-011-1607-5.
29. Foti P.V., Privitera G., Piana S., Palmucci S., Spatola C., Bevilacqua R., Raffaele L., Salamone V., Caltabiano R., Magro G., Destri G.L., Milone P., Ettorre G.C. Locally advanced rectal cancer: Qualitative and quantitative evaluation of diffusion-weighted MR imaging in the response assessment after neoadjuvant chemoradiotherapy // *European Journal of Radiology Open*. 2016. Vol. 3. P. 145–152. DOI: 10.1016/j.ejro.2016.06.003.
30. Wu L.M., Zhu J., Hu J.L., Yin Y., Gu H.Y., Hua J., Chen J., Xu J.R. Is there a benefit in using magnetic resonance imaging in the prediction of preoperative neoadjuvant therapy response in locally advanced rectal cancer? // *International Journal of Colorectal Disease*. 2013. Vol. 28, No. 9. P. 1225–1238. DOI: 10.1007/s00384-013-1676-y.
31. Kim S.H., Lee J.M., Lee M.W., Kim G.H., Han J.K., Choi B.I. Sonography transmission gel as endorectal contrast agent for tumor visualization in rectal cancer // *American Journal of Roentgenology*. 2008. Vol. 191, No. 1. P. 186–189. DOI: 10.2214/AJR.07.3067.

Поступила в редакцию: 29.04.2019 г.

Контакт: Гришко Павел Юрьевич, dr.grishko@mail.ru

Сведения об авторах:

Гришко Павел Юрьевич — врач-рентгенолог отделения лучевой диагностики ФГБУ «Национальный медицинский исследовательский центр онкологии им. Н. Н. Петрова» МЗ РФ; 197758, Санкт-Петербург, п. Песочный, Ленинградская ул., д. 68; e-mail: dr.grishko@mail.ru;

Мищенко Андрей Владимирович — доктор медицинских наук, заведующий научным отделением диагностической и интервенционной радиологии ФГБУ «Национальный медицинский исследовательский центр онкологии им. Н. Н. Петрова» МЗ РФ; 197758, Санкт-Петербург, п. Песочный, Ленинградская ул., д. 68; профессор научно-клинического и образовательного центра «Лучевая диагностика и ядерная медицина» ФГБОУ ВО «Санкт-Петербургский государственный университет»; 199034, Санкт-Петербург, Университетская набережная, д. 7–9; e-mail: dr.mishchenko@mail.ru;

Гринфельд Юлия Александровна — оператор магнитно-резонансного томографа отделения лучевой диагностики ФГБУ «Национальный медицинский исследовательский центр онкологии им. Н. Н. Петрова» МЗ РФ; 197758, Санкт-Петербург, п. Песочный, Ленинградская ул., д. 68; e-mail: juliasik.05@mail.ru;

Самсонов Денис Владимирович — кандидат медицинских наук, врач-онколог хирургического отделения абдоминальной онкологии ФГБУ «Национальный медицинский исследовательский центр онкологии им. Н. Н. Петрова» МЗ РФ; 197758, п. Песочный, Ленинградская ул., д. 68; e-mail: desavl@mail.ru;

Карачун Алексей Михайлович — доктор медицинских наук, заведующий хирургическим отделением абдоминальной онкологии, ведущий научный сотрудник научного отделения опухолей желудочно-кишечного тракта ФГБУ «Национальный медицинский исследовательский центр онкологии им. Н. Н. Петрова» МЗ РФ; 197758, Санкт-Петербург, п. Песочный, Ленинградская ул., д. 68; e-mail: dr.a.Karachun@gmail.com.