

УДК 616-073.4:616.12

ТЕХНОЛОГИЯ VELOCITY VECTOR IMAGING И СТАНДАРТНОЕ ЭХОКАРДИОГРАФИЧЕСКОЕ ИССЛЕДОВАНИЕ В ОЦЕНКЕ МИОКАРДА ЛЕВОГО ЖЕЛУДОЧКА ПРИ ИНФАРКТЕ БЕЗ ПАТОЛОГИЧЕСКОГО ЗУБЦА Q

¹А. Ю. Васильев, ²Е. Б. Петрова

¹Московский медико-стоматологический университет им. А. И. Евдокимова, Москва, Россия

²Нижегородская государственная медицинская академия, Нижний Новгород, Россия

© А. Ю. Васильев, Е. Б. Петрова, 2018 г.

Целью исследования была оценка функции волокон левого желудочка (ЛЖ) и ее динамики после реваскуляризации у пациентов с инфарктом миокарда (ИМ) без патологического зубца Q при использовании стандартной эхокардиографии (ЭхоКГ) и технологии Velocity Vector Imaging (VVI). Обследованы 34 пациента. ЭхоКГ-исследование выполняли на ультразвуковом сканере AcusonX 300 (Siemens) до и в ранние сроки после коронарного шунтирования (КШ). Стандартная ЭхоКГ показала отсутствие систолической дисфункции до и после КШ, наличие сократительной дисфункции в 51 (8%) сегменте до операции с последующим восстановлением 28 (54%) из них. Влияние ИМ на ЛЖ при использовании технологии VVI проявилось снижением деформации (S) продольных волокон при нормальном показателе скорости деформации (SR), снижением функции циркулярных и нормальной функцией радиальных волокон. После КШ S продольных волокон не изменился, SR остался в норме, а S и SR циркулярных волокон снизились. Функция радиальных волокон не изменилась. Установлена связь между уровнем ЛДГ-1 и SR циркулярных волокон ЛЖ до КШ. Повышение уровня ЛДГ-1 после КШ позволяет подозревать ухудшение функции циркулярных волокон. Вывод: у всех пациентов с ИМ необходимо исследование не только продольных и радиальных, но и циркулярных волокон.

Ключевые слова: Velocity Vector Imaging, инфаркт миокарда, ЛДГ-1, хирургическая реваскуляризация, деформация, скорость деформации.

TECHNOLOGY VELOCITY VECTOR IMAGING AND STANDARD ECHOCARDIOGRAPHY TO ASSESS LEFT VENTRICLE IN PATIENTS WITH NON Q MYOCARDIAL INFARCTION

¹A. Yu. Vasilyev, ²E. B. Petrova

¹Moscow State University of Medicine and Dentistry named after A. I. Evdokimov, Moscow, Russia

²Nizhny Novgorod State Medical Academy, Nizhny Novgorod, Russia

The purpose of the study was to assess the function of fibres of the left ventricle (LV) and its dynamics after revascularization in patients with non Q myocardial infarction using standard Echocardiography (EchoCG) and Velocity Vector Imaging (VVI). Materials and methods: 34 patients with MI were examined. Echocardiography studies were performed on the ultrasound scanner AcusonX 300 (Siemens), a 1–5 MHz transducer before and in early period after coronary artery bypass grafting (CABG). Results. Standard EchoCG showed systolic LV dysfunction before and after CABG, contractile dysfunction in 51 (8%) segment before the operation, with subsequent recovery of the function of the 28 (54%) of them. The effect of MI on LV function using VVI showed reducing strain (S) and normal strain rate (SR) of the longitudinal fibers, decrease S and SR of circular fibers and normal function of radial fibers. After CABG S and SR of longitudinal fibers has not changed, S and SR of the circular fibres are decreased. The function of radial fibers are normal. The study established a relationship between the level of LDH-1 and SR of the circular fibers of the LV prior to CABG. Increased level of LDH-1 in the early period after CABG can be a predictor of reduction of S and SR circular fibers. Conclusion: In patients with it is necessary to analyze not only the longitudinal and radial fibers, but also circular.

Key words: Velocity Vector Imaging, myocardial infarction, LDH-1, surgical revascularization, strain, strain rate.

DOI: <http://dx.doi.org/10.22328/2079-5343-2018-9-2-34-39>

Введение. Технология Velocity Vector Imaging (VVI), или визуализация вектора скорости движения, позволяет провести детальный анализ функции волокон левого желудочка (ЛЖ). Показателями, отражающими функцию волокон, являются деформация (S) и скорость деформации (SR) [1]. Актуальность использования VVI можно объяснить способностью выявления нарушения сократимости миокарда, которое при анализе с помощью стандартного эхокардиографического исследования (ЭхоКГ) не регистрировалось. Согласно литературным данным, при стандартном ЭхоКГ-исследовании пациентов с инфарктом миокарда (ИМ) без патологического зубца Q (не Q ИМ) в зоне распространенного поражения может отмечаться гипокинезия. При этом выявляется нарушение диастолической функции ЛЖ первого типа при сохраненной или умеренно сниженной систолической функции [2]. Однако в ряде случаев нарушений сократимости при визуальной оценке не наблюдается. Это может быть связано не только с опытом исследователя или качеством визуализации, но и с локализацией нарушений перфузии коронарного сосуда (дистальная или проксимальная часть), а также с развитием коллатерального кровотока и с индивидуальными анатомическими особенностями коронарного русла [3]. Тем не менее известно, что при ишемической болезни сердца (ИБС) в первую очередь изменяются деформационные показатели продольных волокон, так как кровоснабжение субэндокардиальных слоев страдает в большей степени [4]. Нетрансмуральный ИМ с сохраненной фракцией выброса (ФВ) ЛЖ характеризуется снижением продольной и радиальной деформации [5].

В отечественной и зарубежной литературе обсуждается вопрос о изменении функции волокон ЛЖ у постинфарктных пациентов при использовании VVI и Speckle Tracking при острых и хронических состояниях, а также под влиянием реваскуляризации, однако изучение ИМ без патологического зубца Q проводится при объединении в группу перенесенного ИМ совместно с Q ИМ, а акцент делается на функции продольных и радиальных волокон [6–8]. Наряду с этим имеется работа по изучению продольных, циркулярных и радиальных волокон у постинфарктных пациентов с помощью двухмерного отслеживания пятен, но нет динамического наблюдения после реваскуляризации [9].

Цель: оценить особенности функции волокон ЛЖ и ее динамики после реваскуляризации у пациентов с ИМ без патологического зубца Q при использовании стандартного ЭхоКГ-исследования технологии Velocity Vector Imaging.

Материалы и методы. Обследованы 34 пациента с не Q ИМ. Женщин было 7 (21%), мужчин — 27 (79%). Средний возраст составил $61,8 \pm 6,05$ (от 49 до 79) лет. Большинство обследованных — 28 (82%) человек — имели в анамнезе один перенесенный ИМ. Коронарный анамнез составил в среднем

$6,9 \pm 7,2$ года (от 2 месяцев до 31 года), срок от перенесенного ИМ до госпитализации $4 \pm 4,2$ года (от 2 мес до 14 лет). Острого ИМ не было.

По данным чрескожного коронарного вмешательства (ЧКВ) доминировал правый тип коронарного кровотока — у 31 (91%) пациента, левый тип зарегистрирован у одного (3%) человека, сбалансированный — у 2 (6%) обследованных.

Поражение ствола левой коронарной артерии отмечено у 15 (44%) человек. По характеру поражения доминировали стенозы — 71–99% (8,53%).

Трехсосудистое поражение выявлено у 22 (65%) пациентов, двухсосудистое — у 10 (29%), однососудистое — у 2 (6%). При анализе характера поражения коронарного русла выявлено преобладание стенозов — 71–99% (69 (44%)) (табл. 1).

Таблица 1

Характер поражения коронарного русла

| Степень стеноза | Количество поражений |
|-----------------|----------------------|
| До 50% | 9 (6%) |
| 51–70% | 45 (29%) |
| 71–99% | 69 (44%) |
| Окклюзия | 34 (21%) |
| Всего поражений | 157 (100%) |

У 15 (44%) пациентов при выполнении ЧКВ при окклюзии коронарных артерий обнаружен коллатеральный кровоток. Так, при окклюзии 5 (26%) артерий бассейна передней нисходящей артерии (ПНА) происходило ее заполнение из правой коронарной артерии (ПКА) и огибающей артерии (ОА), при окклюзии 12 (63%) артерий бассейна ПКА отмечался коллатеральный кровоток из ПНА. В 2 (11%) артериях выявлены коллатерали при окклюзии ОА.

Всем больным проведена полная реваскуляризация коронарного русла. Наложено 89 шунтов. Преобладающей операцией было шунтирование 3 артерий у 18 (53%) пациентов. Длительность перфузии составила в среднем $84 \pm 21,6$ (от 47 до 127) минут, пережатие аорты — $56,2 \pm 16,9$ (от 31 до 98) минут.

ЭхоКГ-исследование выполняли на ультразвуковом сканере AcusonX 300 (Siemens), датчиком 1–5 МГц до и в ранние сроки после коронарного шунтирования (КШ) (12-е сутки).

При стандартной ЭхоКГ проводили анализ систолической функции ЛЖ согласно модифицированному методу Симпсона. Вычисляли индексы объемов ЛЖ в диастолу (иКДО) и систолу (иКСО) и фракцию выброса ЛЖ (ФВ) в апикальной 4-камерной позиции. Оценку сегментарной сократимости в покое проводили согласно рекомендациям Американской ассоциации эхокардиографистов при делении ЛЖ на 17 сегментов. Рассчитывался индекс нарушения локальной сократимости (ИНЛС) [10].

Оценка деформационных свойств миокарда ЛЖ проводилась в режиме постобработки с помощью

системы Syngo VVI, Siemens Medical Solutions US AInc. Деление ЛЖ на сегменты для анализа с помощью технологии VVI осуществляли согласно рекомендациям American Society of Echocardiography [10]. Функцию продольных волокон исследовали в апикальных 4-, 2- и 5-камерных позициях. В каждой позиции анализировали по 6 сегментов. Изучение циркулярных и радиальных волокон проводили из парастернального доступа в поперечном

Результаты и их обсуждение. При стандартном ЭхоКГ-исследовании показатели систолической функции ЛЖ находились в пределах нормальных значений, без статистически значимого изменения после КШ (табл. 2).

Сократительная функция ЛЖ по данным визуального анализа в покое была снижена у 22 (65%) пациентов до реваскуляризации и у 14 (41%) — после. Анализу подвергались 578 сегментов ЛЖ, из которых

Таблица 2

Показатели систолической функции ЛЖ до и после КШ по данным стандартного ЭхоКГ

| Показатель | До КШ | После КШ | p |
|-------------------------|-------------------|------------------|------|
| иКДО, мл/м ² | 55,5±10,6 [38–80] | 54,0±9,6 [36–69] | 0,37 |
| иКСО, мл/м ² | 23,5±6,1 [14–39] | 23,0±5,3 [11–35] | 0,73 |
| ФВ, % | 56,9±6,1 [48–70] | 56,6±5,1 [45–67] | 0,99 |

Примечание: p<0,05.

сечении ЛЖ на уровне митрального клапана, папиллярных мышц и на уровне верхушки. В каждом поперечном сечении ЛЖ оценивались 6 сегментов. При использовании технологии VVI осуществлялось деление ЛЖ на 18 сегментов [11]. Таким образом, до и после реваскуляризации было исследовано 612 сегментов ЛЖ. Изучение функции продольных, циркулярных и радиальных волокон до и после реваскуляризации проводили на основании изменения величины S и SR.

Исследование проведено в соответствии с Хельсинкской декларацией (принятой в июне 1964 г. (Хельсинки, Финляндия) и пересмотренной в октябре 2000 г. (Эдинбург, Шотландия) [12] и одобрено этическим комитетом НижГМА (протокол № 2 от 08.02.2017).

Статистическую обработку проводили с помощью программы Statistica 6.0. При динамическом наблюдении показателей использован критерий Уилкоксона. Данные представлены в виде M±sd, где M — среднее значение, sd — стандартное отклонение. В квадратных скобках [min; max]. Для определения корреляции между показателями проводился расчет коэффициента корреляции Спирмана.

в 51 (8%) была отмечена сократительная дисфункция до КШ. После реваскуляризации 23 (46%) сегмента восстановились, а 28 (54%) остались дисфункциональными. Расчет ИНЛС показал в среднем его увеличение до КШ (1,11±0,13 [1,0–1,43]) с последующим статистически значимым снижением после реваскуляризации (1,05±0,08 [1,0–1,31]; p=0,0005).

Таким образом, стандартное ЭхоКГ-исследование показало отсутствие систолической дисфункции до и после КШ, сократительную дисфункцию в 51 (8%) сегменте до операции с последующим восстановлением функции 28 (54%) из них, что подтверждается статистически значимым снижением ИНЛС.

Влияние перенесенного ИМ на функцию ЛЖ при использовании технологии Velocity Vector Imaging проявилось в снижении деформации продольных волокон при нормальном показателе скорости деформации, снижением функции циркулярных волокон и нормальной функцией радиальных волокон (табл. 3). После КШ S продольных волокон не изменился, а SR статистически значимо изменился в пределах нормы. Следует отметить, что оба деформационных показателя циркулярных волокон в ответ на оперативное вмешательство снизились. Функция

Таблица 3

Динамика деформационных показателей функции продольных, циркулярных и радиальных волокон ЛЖ до и после КШ по данным VVI

| Показатель | До КШ | После КШ | p |
|---------------------|------------|------------|--------|
| Продольные волокна | | | |
| S, % | -14,2±6,9 | -14,2±6,6 | 0,78 |
| SR, с ⁻¹ | -0,97±0,58 | -1,06±0,58 | 0,0002 |
| Циркулярные волокна | | | |
| S, % | -16,5±14,0 | -15,7±6,8 | 0,006 |
| SR, с ⁻¹ | -1,27±0,72 | -1,15±0,57 | 0,0002 |
| Радиальные волокна | | | |
| S, % | 27,0±20,9 | 24,2±18,4 | 0,005 |
| SR, с ⁻¹ | 1,55±1,15 | 1,39±0,83 | 0,003 |

Примечание: p<0,05.

радиальных волокон, несмотря на снижение обоих показателей под влиянием оперативного вмешательства осталась в пределах нормальных значений.

При исследовании влияния давности перенесенного ИМ на S продольных и радиальных волокон была отмечена слабая ($r=-0,35$, $p=0,03$) и средняя ($r=0,41$, $p=0,01$) корреляция соответственно (рис. 1, 2). Зависимости между $SR=$ и давностью перенесенного ИМ при исследовании продольных ($r=-0,21$, $p=0,23$), циркулярных ($r=-0,24$, $p=0,15$) и радиальных ($r=0,28$, $p=0,10$) волокон отмечено не было. Также не было получено корреляции между S циркулярных волокон и давностью перенесенного ИМ ($r=-0,18$, $p=0,3$).

Полученные данные продемонстрировали влияние перенесенного ИМ без патологического зубца Q на показатели деформации продольных волокон и на оба деформационных показателя циркулярных волокон. Полученные данные противоречат данным литературы о преимущественном снижении деформации продольных и радиальных волокон ЛЖ у пациентов с нетрансмуральным ИМ [5]. В нашем исследовании функция радиальных волокон нарушена не была. И тем не менее была отмечена связь между давностью перенесенного ИМ и показателя деформации продольных и радиальных волокон.

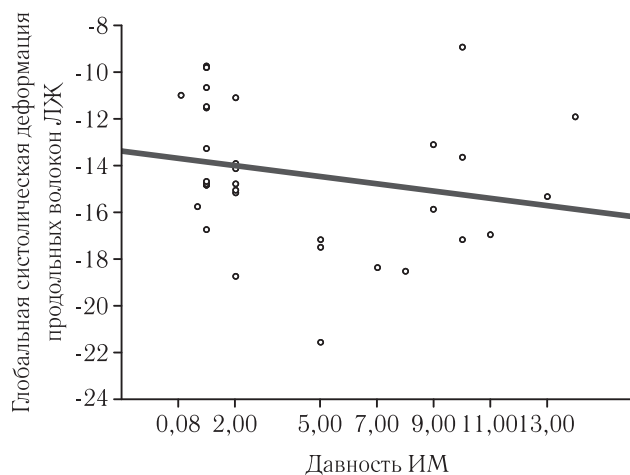


Рис. 1. Корреляционная зависимость давности перенесенного ИМ и показателя деформации продольных волокон ЛЖ у пациентов до КШ

Обращает на себя внимание отрицательная динамика деформации и скорости деформации циркулярных волокон в ранние сроки после КШ. При этом деформация продольных волокон не усилилась, скорость деформации нормализовалась, а показатели функции радиальных волокон остались в пределах нормы. Из литературы известно, что операция коронарного шунтирования направлена на восстановление коронарного кровотока, однако само вмешательство, использование искусственного кровообращения по данным литературы способно приводить к повреждению миокарда, изменению кальциевого обмена, а также к повреждению сосудов микроцир-

куляторного русла. Все это может привести к ухудшению функции миокарда в ранние сроки после КШ [12].

В связи с этим решено было проанализировать уровень тропонинов (ТП) и лактатдегидрогеназы (ЛДГ-1). Следует отметить, что в среднем уровень ТР ($7,4 \pm 0,66$ г/Дцл) и ЛДГ-1 ($154 \pm 23,1$ Ед/л) до КШ находились в пределах нормы. В ранние сроки после КШ уровень тропонинов снизился в рамках нормальных значений ($6,8 \pm 0,66$ г/Дцл, $p=0,0003$), а уровень ЛДГ-1 увеличился ($225 \pm 26,9$ Ед/л, $p=0,000001$). При этом не отмечено зависимости между величинами S и SR продольных (S : $r=-0,34$, $p=0,06$ и $r=0,05$, $p=0,76$; SR : $r=-0,04$, $p=0,82$ и $r=-0,01$, $p=0,94$), циркулярных (S : $r=0,31$, $p=0,1$ и $r=-0,17$, $p=0,35$; SR : $r=0,05$, $p=0,82$ и $r=-0,11$, $p=0,54$), и радиальных волокон (S : $r=-0,02$, $p=0,89$ и $r=0,18$, $p=0,33$; SR : $r=0,11$, $p=0,54$ и $r=0,14$, $p=0,46$) и уровнем тропонина до и после КШ.

Анализируя ЛДГ-1 и показатели деформационных свойств волокон миокарда отмечена средняя корреляция между уровнем ЛДГ-1 и скоростью деформации циркулярных волокон до операции ($r=0,43$, $p=0,01$) (рис. 3). При этом корреляции между ЛДГ-1 и S ($r=0,25$, $p=0,19$) и SR ($r=0,26$, $p=0,17$) циркулярных волокон после КШ отмечено не было.

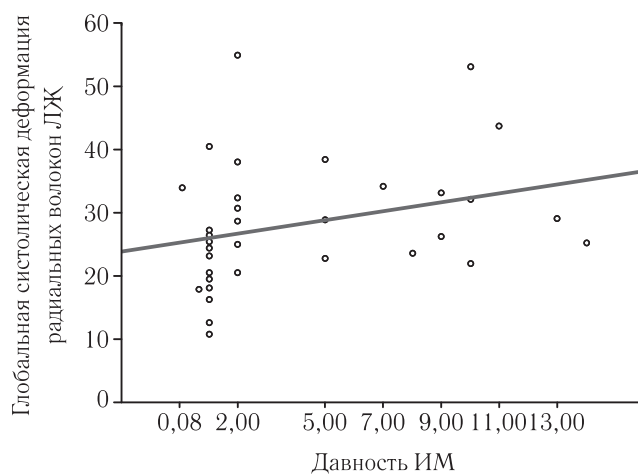


Рис. 2. Корреляционная зависимость давности перенесенного ИМ и показателя деформации радиальных волокон ЛЖ у пациентов до КШ

Не было выявлено корреляции между ЛДГ-1, деформацией и ее скоростью продольных (S : $r=0,06$, $p=0,73$ и $r=-0,02$, $p=0,91$; SR : $r=0,03$, $p=0,87$ и $r=0,08$, $p=0,68$) и радиальных волокон (S : $r=-0,08$, $p=0,66$ и $r=0,13$, $p=0,48$; SR : $r=0,02$, $p=0,87$ и $r=-0,05$, $p=0,77$) до и после КШ.

При детальном изучении пациентов отмечено, что повышение уровня ЛДГ-1 в ранние сроки после КШ отмечалось у 15 (44%) пациентов. Проведя корреляционный анализ у данной категории выявлено, что имеется средняя корреляция между S ($r=0,54$, $p=0,03$) и SR ($r=0,56$, $p=0,02$) циркулярных волокон и уровнем ЛДГ-1. Такой зависимости между

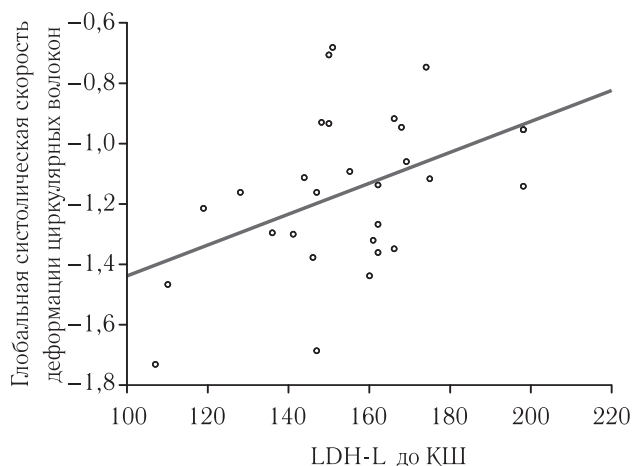


Рис. 3. Корреляционная зависимость уровня ЛДГ-1 до КШ и показателя скорости деформации циркулярных волокон ЛЖ у пациентов до КШ

продольными ($S: r=0,22, p=0,41; SR=r=0,38, p=0,15$) и радиальными ($S: r=-0,15, p=0,59; SR: r=-0,30, p=0,29$) волокнами отмечено не было.

В противовес литературным данным, в нашем исследовании корреляционной зависимости между длительностью перфузии, пережатия аорты и деформационных свойств продольных, циркулярных и радиальных волокон отмечено не было (табл. 4).

Таким образом, установлена связь между уровнем ЛДГ-1 и скоростью деформации циркулярных волокон

пациента в стационар обязателен. Повышение уровня ЛДГ-1 в ранние сроки после КШ позволяет прогнозировать ухудшение функции циркулярных волокон. В ходе исследования не отмечено зависимости между величиной деформационных показателей, длительности перфузии и временем пережатия аорты.

Выводы.

1. Стандартное ЭхоКГ-исследование у пациентов с перенесенным ИМ без патологического зубца Q продемонстрировало наличие нормальных показателей систолической функции до и после КШ, а также сократительную дисфункцию и ее положительную динамику в ответ на реваскуляризацию.

2. Технология Velocity Vector Imaging показала исходное снижение деформационных свойств циркулярных волокон с последующим ухудшением после операции.

3. Установлена корреляционная зависимость между давностью перенесенного ИМ и показателями продольной и радиальной деформации. При этом отмечен исходно низкий S продольных и нормальный S радиальных волокон.

4. Не было выявлено зависимости между длительностью перфузии, пережатия аорты и деформационными показателями всех волокон миокарда.

5. Установлена связь между уровнем ЛДГ-1 и скорости деформации циркулярных волокон до КШ, а также S и SR циркулярных волокон после

Таблица 4

Корреляционная зависимость длительности перфузии, пережатия аорты и деформационных показателей волокон миокарда ЛЖ после КШ

| Показатель | Деформация | Скорость деформации |
|-----------------------|----------------------|---------------------|
| Продольные волокна | | |
| Длительность перфузии | $r = -0,01, p=0,91$ | $r = -0,12, p=0,49$ |
| Пережатие аорты | $r = -0,06, p=0,70$ | $r = -0,06, p=0,69$ |
| Циркулярные волокна | | |
| Длительность перфузии | $r = 0,06, p=0,73$ | $r = 0,15, p=0,37$ |
| Пережатие аорты | $r = -0,05, p=0,76$ | $r = 0,06, p=0,71$ |
| Радиальные волокна | | |
| Длительность перфузии | $r = -0,05, p=0,74$ | $r = -0,09, p=0,61$ |
| Пережатие аорты | $r = 0,0001, p=0,99$ | $r = -0,13, p=0,46$ |

ЛЖ до КШ. Это может свидетельствовать о том, что анализ всех волокон миокарда ЛЖ при поступлении

операции. Это свидетельствует о том, что анализ циркулярных волокон является целесообразным.

ЛИТЕРАТУРА/REFERENCES

- Carasso Sh., Biaggi P., Rakowski H., Mutlak D., Lessick J., Aronson D., Woo A., Agmon Y. Velocity Vector Imaging: Standart Tissue — Tracking Results Acquired in Normals — The VVI — Strain Study // *Journal of the American Society of Echocardiography*. 2012. Vol. 25, No. 5. P. 543–552.
- Рыбакова М.К., Митьков В.В., Балдин Д.Г. *Эхокардиография от М.К. Рыбаковой*. М.: Издательский дом Видар-М., 2016. 600 с. [Rybakova M.K., Mit'kov V.V., Baldin D.G. *Ekhokardiografiya ot M.K. Rybakovoj*. Moscow: Izdatel'skij dom Vidar-M., 2016, 600 p. (In Russ.)].
- Райдинг Э. *Эхокардиография. Практическое руководство*. М.: МЕДпресс-информ, 2013. 280 с. [Rajding Eh. *Ekhokardiografiya. Prakticheskoe rukovodstvo*. Moscow: Izdatel'stvo MEDpress-inform, 2013. 280 p. (In Russ.)].
- Резник Е.В., Гендлин Г.Е., Сторожаков Г.И. *Эхокардиография в практике кардиолога*. М.: Практика, 2013. 212 с. [Reznik E.V., Gendlin G.E., Storozhakov G.I. *Ekhokardiografiya v praktike kardiologa*. Moscow: Izdatel'stvo Praktika, 2013. 212 p. (In Russ.)].
- Алехин М.Н. *Ультразвуковые методы оценки деформации миокарда и их клиническое значение*. М.: Издательский дом

- Видар-М, 2012. 88 с. [Alekhin M.N. *Ul'trazvukovye metody ocenki deformatsii miokarda i ih klinicheskoe znachenie*. Moscow: Izdatel'skiy dom Vidar-M, 2012. 88 p. (In Russ.)].
6. Toumanidis S.T., Kaladaridou A., Bramos D., Skaltsiotis E., Agrinos J.N., Vasiladiotis N., Pambougas C., Kottis G., Mouloupoulos S.D. Apical rotation as an early indicator of left ventricular systolic dysfunction in acute anterior myocardial infarction: experimental study // *Hellenic Journal of Cardiology*. 2013. No. 54. P. 264–272.
 7. Smiseth O.A., Trop H., Opdahl A., Haugaa K.H., Urheim S. Myocardial strain imaging: how useful is it in clinical decision making? // *European Heart Journal*. 2016. No. 37. P. 1196–1207.
 8. Гиляров М.Ю., Мурашова Н.К., Новикова Н.А., Седов В.П., Сыркин А.Л. Использование спекл-трекинг эхокардиографии для предсказания жизнеспособности миокарда у больных с постинфарктным кардиосклерозом // *Ультразвуковая и функциональная диагностика*. 2014. № 1. С. 73–83. [Gilyarov M.Yu., Murashova N.K., Novikova N.A., Sedov V.P., Syркиn A.L. Ispol'zovanie spekl-treking ehkhokardiografii dlya predskazaniya zhiznesposobnosti miokarda u bol'nyh s postinfarktym kardiosklerozom. *Ul'trazvukovaya i funktsional'naya diagnostika*, 2014, No. 1, pp. 73–83 (In Russ.)].
 9. Галимская В.А., Донченко И.А., Романовская Е.М., Олейников В.Э. Особенности деформации миокарда левого желудочка у пациентов с ишемической болезнью сердца, определяемые технологией двухмерного стрейна // *Кардиология*. 2014. № 9. С. 11–16. [Galimskaya V.A., Donchenko I.A., Romanovskaya E.M., Olejnikov V.Eh. Osobennosti deformatsii miokarda levogo zheludochka u pacientov s ishemicheskoy bolezn'yu serdca, opredelyaemye tekhnologiej dvuhmernogo strejna. *Kardiologiya*, 2014, No. 9, pp. 11–16 (In Russ.)].
 10. Lang R.M., Badano L.P., Mor-Avi V., Afzalpoor J., Armstrong A., Ernande L. et al. Recommendation for cardiac chamber quantification by echocardiography in adults: an update from the American society of echocardiography and the European association of cardiovascular imaging // *European Heart Journal — Cardiovascular Imaging*. 2015. No. 16. P. 233–271.
 11. Хельсинская декларация ВМА: Этические принципы медицинских исследований с привлечением человека, принятая 18-й Генеральной Ассамблеей ВМА (Хельсинки, Финляндия, июнь 1964 г.). [*Hel'sinskaya deklaraciya VMA: Ehticheskie principy medicinskih issledovanij s privlecheniem cheloveka*, prinyataya 18-j General'noj Assambleej VMA (Hel'sinki, Finlyandiya, iyun' 1964 g.) (In Russ.)]. http://www.psychiatr.ru/lib/helsinki_declaration.php.
 12. Бузиашвили Ю.И., Кокшенева И.В., Самсонова Н.Н., Абуков С.Т., Бузиашвили В.Ю., Климович Л.Г. Динамика уровня факторов воспалительной реакции в раннем послеоперационном периоде при различных методиках коронарного шунтирования // *Кардиология и сердечно-сосудистая хирургия*. 2015. № 1. С. 4–11. [Buziashvili Yu.I., Koksheneva I.V., Samsonova N.N., Abukov S.T., Buziashvili V.Yu., Klimovich L.G. Dinamika urovnya faktorov vospalitel'noj reakcii v rannem posleoperacionnom periode pri razlichnyh metodikah koronarnogo shuntirovaniya. *Kardiologiya i serdechno-sosudistaya hirurgiya*, 2015, No. 1, pp. 4–11 (In Russ.)].

Поступила в редакцию: 14.05.2015 г.

Контакт: Петрова Екатерина Борисовна, eshakhova@yandex.ru

Сведения об авторах:

Васильев Александр Юрьевич — доктор медицинских наук, профессор кафедры лучевой диагностики ФГБОУ ВО «Московский медико-стоматологический университет им. А. И. Евдокимова» Минздрава России, заслуженный деятель науки РФ, член-корр. РАН; 127473, Москва, Делегатская ул., д. 20/1; e-mail: auv62@mail.ru;

Петрова Екатерина Борисовна — кандидат медицинских наук, доцент кафедры лучевой диагностики ФПКВ ФГБУ ВО «Нижегородская государственная медицинская академия» Минздрава России; 603950, Нижний Новгород, пл. Минина и Пожарского, д. 10/1; e-mail: eshakhova@yandex.ru.

PHILIPS
разумно и просто

В рамках IV Петербургского международного онкологического форума «Белые ночи-2018» компания Philips представит последние разработки в области диагностики онкологических заболеваний, а также организует сателлитный симпозиум, посвященный магнитно-резонансной диагностике рака простаты. В основе участия Philips находится инновационный подход компании в сфере диагностики онкологических заболеваний, который может позволить врачам ставить точный диагноз и определять тактику лечения с первого раза.