

УДК 616.61-036:616-073

## КЛИНИКО-ЛУЧЕВАЯ ХАРАКТЕРИСТИКА ПОСТПЕРФУЗИОННОГО ОТЕКА ЛЕГКОГО КАК ОСЛОЖНЕНИЯ ИЗОЛИРОВАННОЙ ХИМИОПЕРФУЗИИ ЛЕГКОГО

*П. С. Калинин, Е. В. Левченко, А. В. Мищенко, К. Ю. Сенчик, Чжан Вэнь, Ван Тин*  
НИИ онкологии им. Н. Н. Петрова Минздрава РФ, Санкт-Петербург, Россия

## CLINICAL AND RADIOLOGICAL EVALUATION OF POSTPERFUSIONAL PULMONARY EDEMA AS AN ISOLATED LUNG CHEMOPERFUSION COMPLICATION

*P. S. Kalinin, E. V. Levchenko, A. V. Mishchenko, K. Yu. Senchik, Chjan Ven, Ting Wang*  
Petrov Research Institute of Oncology, St. Petersburg, Russia

© Коллектив авторов, 2016 г.

Статья посвящена возможностям рентгенографии и компьютерной томографии (КТ) в диагностике постперфузионного отека легкого (ППОЛ), развивающегося в послеоперационном периоде после изолированной химио-перфузии легкого (ИХПЛ) противоопухолевым препаратом с метастазэктомией. Анализ построен на исследовании данных комплексного клинико-лучевого обследования 74 пациентов, которым была выполнена 101 ИХПЛ с метастазэктомией. В 70 (69,3%) случаях в послеоперационном периоде отсутствовали клинические и рентгенологические проявления ППОЛ. Особенностью течения послеоперационного периода после проведения ИХПЛ являлось возникновение в 31 (30,7%) случае ППОЛ, характеризовавшегося различными рентгенологическими изменениями и клиническими проявлениями. Проведена систематизация рентгенологических проявлений ППОЛ, согласно которой в 9 (29%) случаях выявлен интерстициальный, в 19 (61,3%) случаях — смешанный и в 3 (9,7%) — альвеолярный постперфузионный отек легкого. В результате исследования определен алгоритм диагностики ППОЛ, а также определена связь между клиническими и рентгенологическими проявлениями ППОЛ.

**Ключевые слова:** компьютерная томография, рентгенография, метастатическое поражение легких, изолированная химиоперфузия легкого, цисплатин, мелфалан.

The aim of this study was to estimate possibilities of CT and radiography in the diagnosis postperfusional pulmonary edema (PPE). Postperfusional pulmonary edema is the complication of normothermic isolated lung chemoperfusion (ILCP). In our clinic 74 patients with isolated lung metastases underwent 101 ILCP. Postperfusional pulmonary edema was diagnosed in 31 (30,7%). In 9 (29%) cases PPE was manifested in the form of interstitial pulmonary edema, in 19 (61,3%) cases in form of mixed pulmonary edema and in 3 (9,7%) cases in form alveolar pulmonary edema. The study determined correlation between clinical and radiological manifestations of PPE and PPE diagnostic algorithm was developed.

**Key words:** CT, radiography, lung metastases, isolated lung perfusion, cisplatin, melphalan.

**Введение.** Метастазирование, как закономерный этап прогрессирования злокачественной опухоли, является одной из важных проблем современной онкологии. Метастатическое поражение легких встречается у 6–30% больных злокачественными новообразованиями и наиболее часто выявляется при меланоме, остеосаркоме и раке почки [1, 2].

Повторное развитие метастазов в легких после метастазэктомии, при условии полного удаления всех определяемых опухолевых узлов, возникает довольно часто, а именно в 43–66% случаев [3, 4].

Реметастазэктомия возможна, но связана с повышенным риском повторных операций и существенным снижением функции дыхания [5]. Высокая частота рецидива при выполнении только метастазэктомии может быть обусловлена пропуском мелких метастазов в легочной ткани, уже существующих, но не диагностируемых на момент хирургической операции [5, 6]. Относительно невысокие результаты только хирургического лечения вторичных опухолей легких оправдывают поиск новых подходов к лечению данной категории больных [7–9].

В этой связи одним из перспективных направлений при лечении легочных метастазов считают сочетание циторедуктивной операции и изолированной перфузии органа противоопухолевым препаратом, позволяющей создать в нем значительно более высокие концентрации химиопрепаратов, чем при системном его введении [3, 6, 10, 11].

Изолированная химиоперфузия легкого представляет собой хирургическую процедуру, в процессе которой происходит выключение всего легкого из кровообращения и перфузия его раствором, содержащим высокие концентрации противоопухолевого препарата. Такой подход к лечению позволяет осуществить доставку его высоких доз в легкое, избегая при этом системного действия препарата [6, 12, 13]. По этой причине выполнение ИХПЛ с метастазэктомией из легкого способствует улучшению отдаленных результатов лечения пациентов с изолированных метастатическим поражением легких [11].

Особенностью течения послеоперационного периода после проведения ИХПЛ является возникновение ППОЛ у некоторых больных [3, 14]. Клинически ППОЛ характеризуется развитием дыхательной недостаточности различной степени тяжести с изменениями газового состава крови — гипоксемией и гиперкапнией [15]. Тем не менее рентгенологическая семиотика ППОЛ является неопределенной. Так, нами не найдено исследований, целью которых было выявление и классификация изменений, возникающих в легочной ткани после выполнения ИХПЛ. Также в литературе нет сведений о связи клинических и рентгенологических проявлений ППОЛ, отсутствуют данные о факторах, повышающих риск его развития.

**Цель исследования:** повышение эффективности диагностики ППОЛ. В задачи исследования входило изучение семиотики постперфузионного отека легкого, определение связи между рентгенологическими и клиническими проявлениями постперфузионного отека легкого.

**Материалы и методы исследования.** Материалом для исследования послужили сведения о 74 больных, которым в НИИ онкологии им. Н. Н. Петрова в период 2007–2015 гг. была выполнена 101 нормотермическая ИХПЛ с метастазэктомией, при поражении легких как единственном проявлении ранее излеченных опухолей различной внелегочной локализации. Несовпадение количества операций и числа больных обусловлено тем, что у 31 (41,9%) пациента было поражено одно, а у 43 (58,1%) — оба легких. При этом у 27 (62,8%) выполнялись двусторонние операции с интервалом от 1 до 24 месяцев, а еще у 16 (37,2%) пациентов — только с одной стороны.

Среди пациентов, вошедших в исследование, женщины составили 54,1% (40), мужчины — 45,9% (34), возраст от 18 до 73 лет (медиана — 47 лет). В исследовании преобладали пациенты с множественными (более 4) метастазами в легких —

43 (58,1%) человека. Единичные (2–3) метастазы выявлялись — у 20 (27%), и солитарный — у 11 (14,9%) больных.

При проведении ИХПЛ использовались в 38 (37,6%) случаях мелфалан в дозе от 30 мг до 60 мг и в 63 (62,4%) случаях цисплатин в дозе от 100 мг до 300 мг.

Выполнение ИХПЛ осуществлялось по принятой в клинике методике, описанной в патенте «Способ изолированной химиоперфузии легкого при его метастатическом поражении» № 2406453 от 20 декабря 2010 года. Объемная скорость ИХПЛ составляла 150–500 мл/мин (в среднем  $250,9 \pm 3,4$  мл/мин). Удаление всех метастазов, которые были определены во время ревизии легкого, в 71 (69,3%) случае производили до проведения процедуры ИХПЛ. В 30 (30,7%) случаях ИХПЛ предшествовала метастазэктомии.

Всем пациентам в послеоперационном периоде выполнялись обзорные рентгенограммы груди в первые и вторые сутки после операции и КТ груди на 3–5-е сутки после операции. В случае развития постперфузионного отека легкого пациентам выполнялись рентгенограммы груди через сутки до определения признаков его регресса, а также КТ и рентгенография груди за сутки до выписки.

**Результаты и их обсуждение.** В 70 (69,3%) случаях в послеоперационном периоде отсутствовали клинические и рентгенологические проявления ППОЛ. Обзорные рентгенограммы и данные КТ-исследований характеризовались появлением уплотнения легочной ткани на фоне неизменного легочного рисунка, только в проекции удаленных метастатических узлов из ткани органа.

Особенностью течения послеоперационного периода после проведения ИХПЛ являлось возникновение в 31 (30,7%) случае ППОЛ, характеризовавшегося различными рентгенологическими изменениями и клиническими проявлениями.

Аускультативно у всех пациентов с ППОЛ во всех отделах легкого, на фоне жесткого или ослабленного дыхания, выявлялись разнокалиберные влажные хрипы. У части пациентов ППОЛ сопровождался паренхиматозной дыхательной недостаточностью (ДН) различной степени тяжести [1]. Сведения о ДН у пациентов с ППОЛ представлены в таблице.

Как следует из данных таблицы в 14 (45,2%) случаях ППОЛ сопровождался возникновением ДН различной степени тяжести. После проведения ИХПЛ мелфаланом в двух случаях постперфузионный отек легкого сопровождался ДН I степени тяжести и в одном случае — ДН II степени тяжести. В 11 (17,5%) случаях после выполнения ИХПЛ цисплатином ППОЛ сопровождался развитием ДН различной степени тяжести, из которых в 3 случаях — ДН I степени, в 6 случаях — ДН II степени. В 2 случаях у больных на фоне ППОЛ развилась ДН III степени, причем у одного пациента ППОЛ воз-

Таблица

## Частота возникновения дыхательной недостаточности у пациентов с постперфузионным отеком легкого

Характеристика	Степень ДН	Мелфалан (n=38)	Цисплатин (n=63)
Постперфузионный отек легкого (n=31)	ДН 0	4 (10,5%)	13 (20,6%)
	ДН I	2 (5,3%)	3 (4,8%)
	ДН II	1 (2,6%)	6 (9,5%)
	ДН III	0	2 (3,2%)
	Всего	7 (22,6%)	24 (77,4%)

ник на вторые сутки после оперативного вмешательства, что потребовало повторной интубации трахеи и проведения длительной респираторной поддержки до устранения явлений дыхательной недостаточности. У другой пациентки ППОЛ развился в течение первых суток после ИХПЛ с метастазэктомией и привел к летальному исходу на третьи сутки после операции.

На основании анализа рентгенологической картины изменений в легком, возникших в послеоперационном периоде, предложена классификация, характеризующая рентгенологические проявления ППОЛ.

1. Интерстициальный постперфузионный отек легкого — первый вид, выявлявшийся в 9 (29%) случаях. На обзорных рентгенограммах груди на фоне уплотнения легочной ткани в проекции зон выполнения метастазэктомий определялись участки снижения прозрачности легочной ткани, а также выявлялась нечеткость контуров сосудов, утолщение стенок бронхов (рис. 1, а). КТ-картина характеризовалась неравномерным снижением воздушности легочной ткани, появлением участков уплотнения легочной ткани по типу «матового стекла», изменений интерстициальных структур: утолщение междолькового и внутридолькового интерстиция (рис. 1, б). Клинически у пациентов во всех отделах перфузированного легкого определялось жесткое или ослабленное дыхание, без явлений ДН. Среднее время пребывания больных в палате интенсивной терапии составило  $1,6 \pm 0,1$  сут.

2. Смешанный постперфузионный отек легкого — второй вид, выявлявшийся в 19 (61,3%) случаях. На обзорных рентгенограммах определялись сливающиеся участки безвоздушной легочной ткани различной формы, не связанные с зонами выполнения метастазэктомий. На фоне консолидированной легочной ткани визуализировались воздушные просветы бронхов — симптом «воздушной бронхографии» (рис. 2, а). Аналогичные изменения выявлялись при КТ груди, кроме того, определялись уплотнения легочной ткани по типу «матового стекла» (рис. 2, б). Клинические проявления характеризовались наличием во всех отделах перфузированного легкого жесткого или ослабленного дыхания, влажных разнокалиберных хрипов, а также явлений ДН I степени в 4 (21%) случаях, ДН II степени в 5

(26,5%) случаях и ДН III степени в 2 (10,5%) случаях. В 8 (42%) случаях явлений ДН не отмечалось. Среднее время пребывания больных в палате интенсивной терапии составило  $3,1 \pm 0,3$  сут.

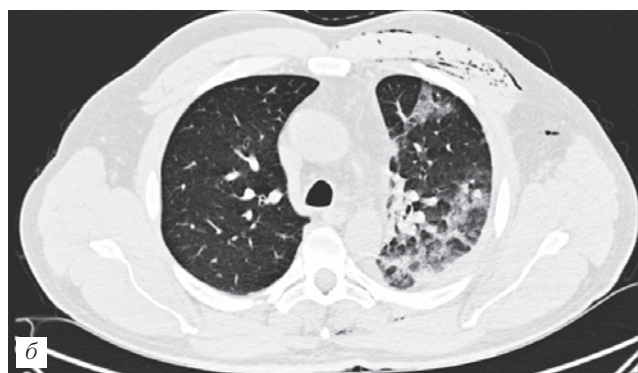
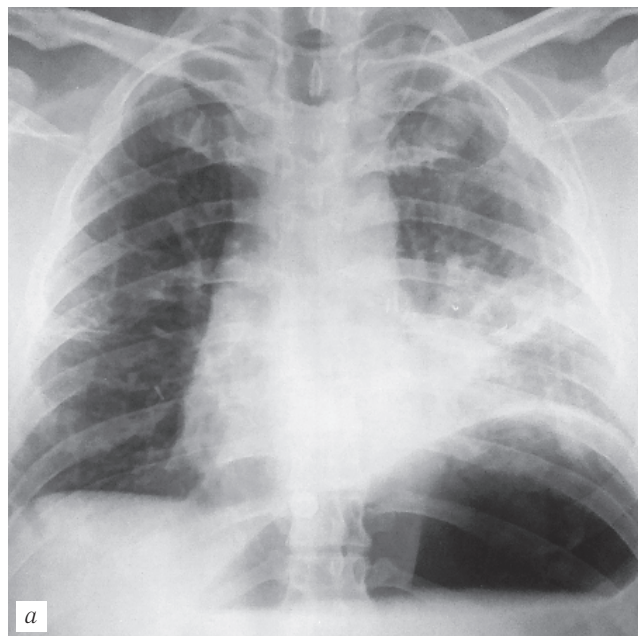
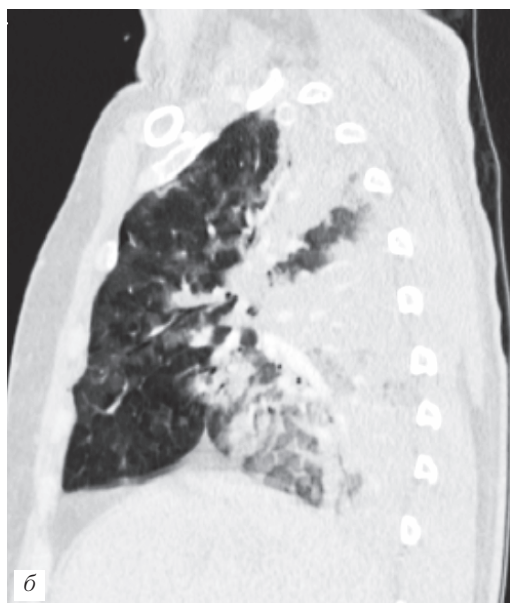
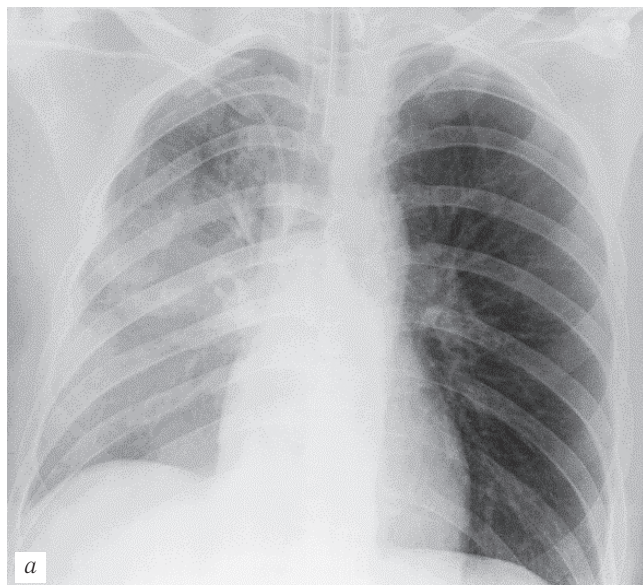


Рис. 1. Интерстициальный постперфузионный отек легкого (пояснения в тексте). Пациент С., 42 года. Состояние после анатомической резекции язычковых сегментов левого легкого, ИХПЛ цисплатином 200 мг: а — обзорная рентгенограмма груди в положении сидя в палате в первые сутки после операции; б — аксиальный срез КТ груди в легочном окне на третьи сутки после операции.

3. Альвеолярный постперфузионный отек легкого — третий вид, выявлявшийся в 3 (9,7%) случаях. На обзорных рентгенограммах и КТ груди выявлялись массивные сливавшиеся участки консолидации легочной ткани, тотально занимавшие объем легкого (рис. 3). Клинические проявления характеризовались появлением во всех отделах перфузированного легкого ослабленного дыхания, влажных разнокалиберных хрипов, а также явлений ДН I степени в 1 (33,3%) случае и ДН II степени в 2 (66,7%) случаях. Среднее время пребывания в палате интенсивной терапии составило  $7,6 \pm 3,6$  сут.

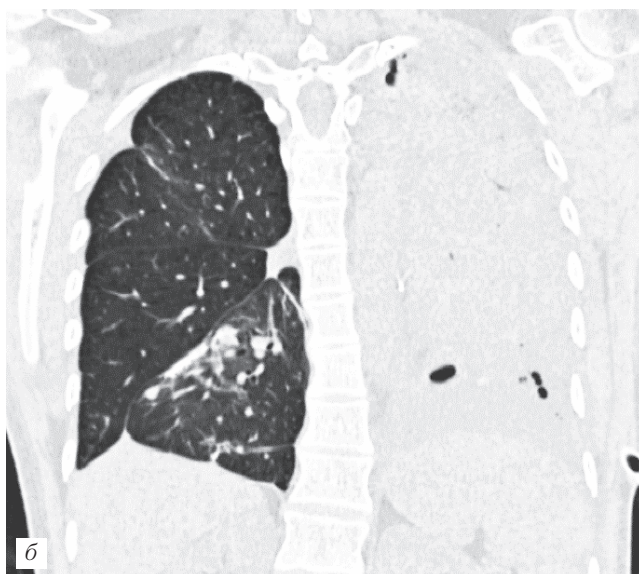
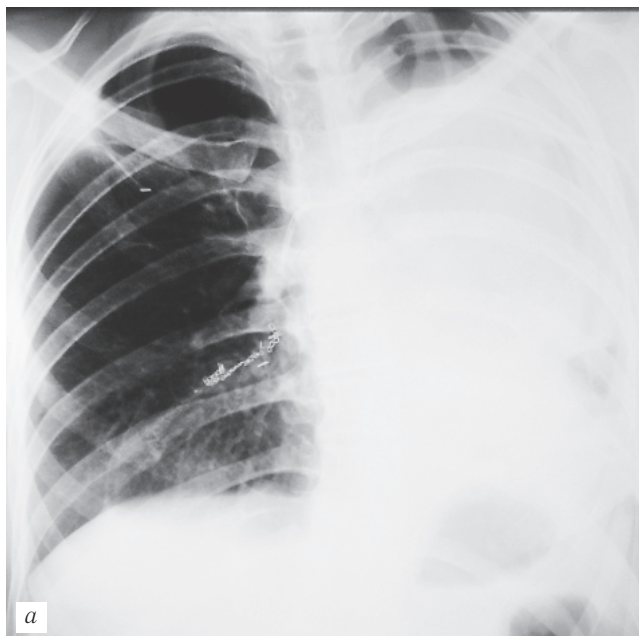
В результате анализа полученных данных выявлена достоверная ( $p < 0,05$ ) взаимосвязь между рентгенологическим типом ППОЛ и степенью дыхательной недо-



**Рис. 2.** Смешанный постперфузионный отек легкого (пояснения в тексте). Пациент Ч., 30 лет. Состояние после удаления метастаза из SIII справа, ИХПЛ цисплатином 260 мг: *а* — обзорная рентгенограмма груди в положении лежа на вторые сутки после операции; *б* — сагиттальная реконструкция КТ груди в легочном окне на пятые сутки после операции.

статочности. При определении второго и третьего рентгенологических типов ППОЛ дыхательная недостаточность различной степени тяжести выявлялась в 11 (58%) случаях и 3 (100%) случаях соответственно, в то время как первый рентгенологический тип ППОЛ не сопровождался явлениями ДН ( $p < 0,05$ ). Диагностирование второго и третьего рентгенологических типов ППОЛ сопровождалось увеличением среднего периода пребывания пациентов в палате интенсивной терапии по сравнению со средней длительностью пребывания в палате интенсивной терапии пациентов с первым рентгенологическим типом ППОЛ в 1,9 раза и 4,8 раза соответственно ( $p < 0,01$ ).

Важным является тот факт, что выполнение обзорных рентгенограмм в первые двое суток после



**Рис. 3.** Альвеолярный постперфузионный отек легкого (пояснения в тексте). Пациентка М., 28 лет. Третьи сутки после нижней лобэктомии слева, ИХПЛ мелфаланом 50 мг: *а* — обзорная рентгенограмма груди в положении стоя; *б* — коронарная реконструкция КТ груди в легочном окне.

ИХПЛ с метастазэктомией во всех случаях позволило диагностировать проявления ППОЛ, а применение КТ груди дополняло данные обзорных рентгенограмм и носило уточняющий характер.

Наибольшая интенсивность рентгенологических проявлений ППОЛ выявлялась на  $6,0 \pm 0,2$  сутки. Обратное их развитие в среднем занимало  $9,7 \pm 0,4$  сут. Исходом ППОЛ в 6 (19,4%) случаях являлся пневмосклероз в виде сетчатой деформации легочного рисунка.

Таким образом, в алгоритме обследования пациентов после ИХПЛ с метастазэктомией ключевой методикой является обзорная рентгенография груди, выполняемая ежедневно в первые двое суток и далее исходя из клинической симптоматики.

Тем не менее, существующие исследования не могут объяснить тот факт, что постперфузионный отек легкого развивается не у всех пациентов, подвергшихся ИХПЛ с метастазэктомией и, по-видимому, связан с индивидуальной непереносимостью.

Отек легкого определяется как патологическое состояние, возникающее в результате несостоятельности физиологических компенсаторных механизмов, обеспечивающих равновесие между объемами поступающей в легкое и покидающей его жидкости. В случае, если жидкость фильтруется через легочное микроциркуляторное русло быстрее, чем дренируется лимфатической системой, происходит накопление жидкости в интерстициальных пространствах легких вокруг бронховаскулярных пучков и под плеврой. В случае, если большое количество жидкости входит в легочный интерстиций очень быстро, она проникает в воздушные пространства и заполняет альвеолы [16].

Предполагается, что вследствие повреждения эндотелия легочных капилляров большими дозами химиопрепаратов, увеличивается проницаемость альвеолярно-капиллярной мембраны, в результате чего в легочную ткань проникает экссудат с высоким содержанием белков и форменных элементов крови. Также основой развития постперфузионного отека легкого может стать повышение давления в легочной артерии выше 25–30 мм рт. ст. в процессе ИХПЛ, что является причиной возрастания гидростатического давления в микрососудах легкого и приводит к быстрой фильтрации жидкости в интерстициальные пространства легких и, в конечном итоге, гидростатическому отеку легкого [17].

Таким образом, представляется целесообразным поиск факторов, способствующих развитию ППОЛ.

### Выводы.

1. В алгоритме обследования пациентов после изолированной химиоперфузии легкого с метастазэктомией ключевой методикой является обзорная рентгенография груди, выполняемая ежедневно в первые двое суток и далее исходя из клинической симптоматики.

2. Выделены три рентгенологических вида постперфузионного отека легкого: интерстициальный постперфузионный отек легкого (29,0% случаев), смешанный постперфузионный отек легкого (61,3% случаев), альвеолярный постперфузионный отек легкого (9,7% случаев).

3. Степень дыхательной недостаточности имеет прямую взаимосвязь с рентгенологическим видом постперфузионного отека легкого ( $p < 0,05$ ): при интерстициальном постперфузионном отеке легкого проявлений ДН не было выявлено ни в одном случае, при смешанном постперфузионном отеке легкого ДН различной степени выявлена более чем в половине (57,9%) случаев, при альвеолярном постперфузионном отеке легкого во всех случаях выявлялись явления ДН различной степени. Продолжительность среднего периода пребывания пациентов в палате интенсивной терапии при выявлении смешанного и альвеолярного постперфузионного отеков легкого была больше, чем у пациентов с интерстициальным постперфузионным отеком легкого, в 1,9 раза и 4,8 раза соответственно ( $p < 0,01$ ).

## ЛИТЕРАТУРА

1. Трахтенберг А. Х., Паршин В. Д., Пикин О. В. и др. Хирургическое лечение метастазов колоректального рака в легких // Росс. онкол. журнал. — 2005. — № 4. — С. 18–21.
2. Чиссов В. И., Трахтенберг А. Х., Пикин О. В. Метастатические опухоли легких. — М.: ГЭОТАР-Медиа, 2009. — 160 с.
3. Hendriks J. M., Grootenboers M. J., Schramel F. M. et al. Isolated lung perfusion with melphalan for resectable lung metastases: a phase I clinical trial // Ann. Thorac. Surg. — 2004. — Vol. 78. — P. 1919–1926.
4. Pastorino U., Buayse M., Friedel G. et al. Long-term results of lung metastasectomy: prognostic analyses based on 5206 cases // J. Thorac. Cardiovasc. Surg. — 1997. — Vol. 113. — P. 37–49.
5. Van Schil P. E. Surgical treatment for pulmonary metastases // Acta. Clin. Belg. — 2002. — Vol. 57. — P. 333–339.
6. Van Schil P. E., Hendriks J. M., Van Putte B. P. Isolated lung perfusion and related techniques for the treatment of pulmonary metastases // J. Cardiothorac. Surg. — 2008. — Vol. 33. — P. 487–496.
7. Blackmon S. H., Stephens E. H., Correa A. M. et al. Predictors of recurrent pulmonary metastases and survival after pulmonary metastasectomy for colorectal cancer // Ann. Thorac. Surg. — 2012. — Vol. 6 (94). — P. 1802–1809.
8. Hendriks J. M., Van Putte B. P., Grootenboers M. et al. Isolated lung perfusion for pulmonary metastases // Thorac. Surg. Clin. — 2006. — Vol. 16. — P. 185–198.
9. Takakura Y., Miyata Y., Okajima M. et al. Short disease-free interval is a significant risk factor for intrapulmonary recurrence after resection of pulmonary metastases in colorectal cancer // Colorectal Dis. — 2010. — Vol. 12. — P. 68–57.
10. Hendriks J. M., Romijn S., Van Putte B. et al. Long-term results of surgical resection of lung metastases // Acta. Chir. Belg. — 2001. — Vol. 101. — P. 267–272.
11. Hengst W. A., Hendriks J. M., Balduyck B. et al. Phase II Multicenter Clinical Trial of Pulmonary Metastasectomy and Isolated Lung Perfusion with Melphalan in Patients with Resectable Lung Metastases // Journal of Thoracic Oncology. — 2014. — Vol. 9. — P. 1547–553.
12. Ratto G. B., Toma S., Civalleri D. et al. Isolated lung perfusion with platinum in the treatment of pulmonary metastases from soft tissue sarcomas // J. Thorac. Cardiovasc. Surg. — 1996. — Vol. 112. — P. 614–622.
13. Ward A., Prokrym K., Pass H. Isolated Lung Perfusion for Pulmonary Metastases // Thoracic. Surgery Clinics. — 2016. — Vol. 26 (1). — P. 55–67.
14. Grootenboers M. J., Schramel F. M., Boven W. J. et al. Re-evaluation of toxicity and long-term follow-up of isolated lung perfusion

- with melphalan in patients with resectable pulmonary metastases: phase I and extentional trial // *Ann. Thorac. Surg.*— 2007.— Vol. 83.— P. 1235–1236.
15. Авдеев С. Н. Дыхательная недостаточность // *Consilium Medicum.*— 2004.— № 4.— С. 44–48.
16. *Funnu M. A.* Патология физиология легких.— СПб.: Невский диалект, 1999.— 344 с.
17. Левченко Е. В., Сенчик К. Ю., Барчук А. С. и др. Изолированная химиоперфузия легкого по поводу метастазов солидных опухолей // *Онкохирургия.*— 2012.— Т. 4.— С. 46–53.

## REFERENCES

- Traxtenberg A. X., Parshin V. D., Pikin O. V. i dr., *Ross. onkol. zhurnal*, 2005, No. 4, pp. 18–21.
- Chissov V. I., Traxtenberg A. X., Pikin O. V. *Metastaticheskie opuxoli legkix*, M.: GEOTAR-Media, 2009, 160 s.
- Hendriks J. M., Grootenboers M. J., Schramel F. M. et al., *Ann. Thorac. Surg.*, 2004, vol. 78, pp. 1919–1926.
- Pastorino U., Buyse M., Friedel G. et al., *J. Thorac. Cardiovasc. Surg.*, 1997, vol. 113, pp. 37–49.
- Van Schil P. E., *Acta. Clin. Belg.*, 2002, vol. 57, pp. 333–339.
- Van Schil P. E., Hendriks J. M., Van Putte B. R., *J. Cardiothorac. Surg.*, 2008, vol. 33, pp. 487–496.
- Blackmon S. H., Stephens E. H., Correa A. M. et al., *Ann. Thorac. Surg.*, 2012, vol. 6 (94), pp. 1802–1809.
- Hendriks J. M., Van Putte B. R., Grootenboers M. et al., *Thorac. Surg. Clin.*, 2006, vol. 16, pp. 185–198.
- Takakura Y., Miyata Y., Okajima M. et al., *Colorectal Dis.*, 2010, vol. 12, pp. 68–57.
- Hendriks J. M., Romijn S., Van Putte B. et al., *Acta. Chir. Belg.*, 2001, vol. 101, pp. 267–272.
- Hengst W.A., Hendriks J. M., Balduyck B. et al., *Journal of Thoracic Oncology*, 2014, vol. 9, pp. 1547–1553.
- Ratto G. B., Toma S., Civalleri D. et al., *J. Thorac. Cardiovasc. Surg.*, 1996, vol. 112, pp. 614–622.
- Ward A., Prokrym K., Pass H., *Thoracic. Surgery Clinics*, 2016, vol. 26 (1), pp. 55–67.
- Grootenboers M. J., Schramel F. M., Boven W. J. et al., *Ann. Thorac. Surg.*, 2007, vol. 83, pp. 1235–1236.
- Avdeev S. N., *Consilium Medicum*, 2004, No. 4, S. 44–48.
- Gippi M. A., *Patofiziologiya legkix*, SPb.: Nevskij dialekt, 1999, 344 p.
- Levchenko E. V., Senchik K. Yu., Barchuk A. S. i dr., *Onkoxirurgiya*, 2012, T. 4, pp. 46–53.

Поступила в редакцию: 1.06.2016 г.

Контакт: Калинин Петр Сергеевич, 1\_11\_1988@mail.ru

## Сведения об авторах:

Калинин Петр Сергеевич — аспирант, 197758, п. Песочный, Ленинградская область, ул. Ленинградская д. 68, тел.: +7 981 895-07-49, e-mail: 1\_11\_1988@mail.ru;

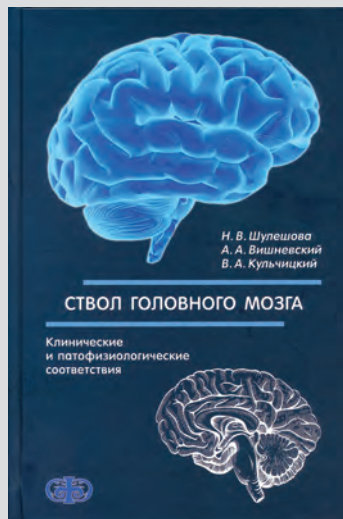
Левченко Евгений Владимирович — доктор медицинских наук, профессор, 197758, п. Песочный, Ленинградская область, ул. Ленинградская д. 68, тел.: +7 911 750-00-05, e-mail: opco.lev@gmail.com;

Мищенко Андрей Владимирович — доктор медицинских наук, профессор, 197758, п. Песочный, Ленинградская область, ул. Ленинградская д. 68, тел.: +7 921 320-37-02, e-mail: dr.mishchenko@mail.ru;

Сенчик Константин Юрьевич — доктор медицинских наук, 197758, п. Песочный, Ленинградская область, ул. Ленинградская д. 68, тел.: +7 921 420-64-32, e-mail: senko@inbox.ru;

Чжан Вэнь — аспирант, 197758, п. Песочный, Ленинградская область, ул. Ленинградская д. 68, тел.: +7 981 882-66-28, e-mail: didi52881314@gmail.com;

Ван Тин — аспирант, 197758, п. Песочный, Ленинградская область, ул. Ленинградская д. 68, тел.: +7 911 164-55-21, e-mail: didi52881314@gmail.com.



## Уважаемые коллеги!

Издательством «Фолиант» в 2016 г. выпущено 2-е, переработанное и дополненное издание книги **«Стол головного мозга: клинические и патофизиологические соответствия»**.

В книге на основании многолетнего опыта авторов анализируются клинические случаи различных поражений структур ствола головного мозга. Приведены современные представления об этиологии и патогенезе конкретных заболеваний, рекомендуемые методы обследования и принципы лечения. Анализируются ключевые механизмы инициации нарушений дыхания, гипо- и гипертензивных состояний, нарушений вегетативных функций, поражений проводников и ядер ствола головного мозга и черепных нервов.

Для неврологов, нейрохирургов, неонатологов, анестезиологов, врачей функциональной диагностики, терапевтов, а также студентов и научных сотрудников, занимающихся проблемами центральной регуляции функций.