

УДК 616-073.759:616.831-005

Авторы заявили об отсутствии конфликта интересов

DOI: <http://dx.doi.org/10.22328/2079-5343-2019-10-1-26-32>

ЦЕРЕБРАЛЬНЫЕ ВЕНОЗНЫЕ ТРОМБОЗЫ: ВОЗМОЖНОСТИ СОВРЕМЕННЫХ ВЫСОКОТЕХНОЛОГИЧНЫХ МЕТОДОВ ЛУЧЕВОЙ ДИАГНОСТИКИ

О. В. Лукина, Е. В. Бубнова, В. И. Амосов, Г. А. Фиалковский

Первый Санкт-Петербургский государственный медицинский университет им. акад. И. П. Павлова,
Санкт-Петербург, Россия

© Коллектив авторов, 2019 г.

В работе обсуждаются возможности мультиспиральной компьютерной томографии (МСКТ) и магнитно-резонансной томографии (МРТ) в выявлении церебральных венозных тромбозов.

Ключевые слова: мультиспиральная компьютерная томография, магнитно-резонансная томография, церебральные венозные тромбозы

CEREBRAL VENOUS THROMBOSIS: POSSIBILITIES OF MODERN HIGH-TECH RADIOLOGIC DIAGNOSTIC METHODS

O. V. Lukina, E. V. Bubnova, V. I. Amosov, G. A. Fialkovskii

Pavlov First St. Petersburg State Medical University, St. Petersburg, Russia

The work demonstrates the possibilities of multislice computed tomography (MSCT) and magnetic resonance imaging (MRI) in detecting cerebral venous thrombosis.

Key words: multispiral computed tomography, magnetic resonance imaging, cerebral venous thrombosis

Для цитирования: Лукина О.В., Бубнова Е.В., Амосов В.И., Фиалковский Г.А. Церебральные венозные тромбозы: возможности современных высокотехнологичных методов лучевой диагностики // Лучевая диагностика и терапия. 2019. № 1. С. 26–32, DOI: <http://dx.doi.org/10.22328/2079-5343-2019-10-1-26-32>.

Целью данного исследования было определение возможностей современных высокотехнологичных лучевых методов обследования в визуализации церебральных венозных тромбозов.

Материалы и методы. Проведен анализ международных баз данных медицинской литературы, разбор клинических случаев, описанных в литературе, проанализированы собственные результаты исследований пациентов, находившихся на обследовании в клиниках ПСПбГМУ им. акад. И. П. Павлова.

Церебральный венозный тромбоз (ЦВТ) является редко диагностируемым заболеванием с варибельной и часто неспецифической клинической картиной, которое может быть вызвано широким спектром этиологических факторов [1, 2]. Наиболее частый симптом тромбоза венозных синусов — интенсивная головная боль, на которую жалуются большинство пациентов (92%), и которая является отражением развития внутричерепной гипертензии. Согласно данным проведенного, наиболее крупного исследования данной проблемы, ISCVT (International Study on Cerebral Vein and Dural Sinus Thrombosis) завершено в 2004 г., наиболее часто выявляются следующие симптомы:

- двигательные нарушения — 42%;
- судорожный синдром — 37% (в том числе эпилептический статус — 13%);
- психомоторное возбуждение — 25%;
- афазия — 18%;
- зрительные нарушения — 13%;
- угнетение сознания (оглушение, ступор, кома) — 13%;
- нарушения иннервации черепных нервов — 12%;
- нарушения чувствительности — 11%;
- менингеальный синдром — 5%;
- вестибуло-мозжечковые нарушения, игнорирование — 1%.

Согласно данным Американской кардиологической ассоциации и Американской ассоциации по лечению инсульта (American Heart Association/American Stroke Association), венозный инсульт встречается в 0,5–1% случаев всех инсультов [3]. В большинстве случаев (от 65 до 85%) удается установить провоцирующие факторы, при этом в 15–35% случаев причина развития церебрального венозного тромбоза остается неустановленной [4–6]. Как уже отмечалось, факторы риска ЦВТ достаточно многочисленны, однако все они

затрагивают один или несколько основных механизмов: прямое поражение синуса ТМО (в результате инфекции, травмы, нейрохирургического вмешательства, неопластической инфильтрации); венозный застой; гиперкоагуляционные состояния; повышение вязкости крови [7]. Частота встречаемости каждого этиологического фактора зависит от возраста: так,

- прямой — до 25%;
- пещеристый — до 5%;
- кортикальные вены — от 4 до 50%;
- глубокие вены — до 26% (рис. 1).

Однако в клинической практике чаще всего наблюдаются тромбозы более чем одной локализации [12, 13].

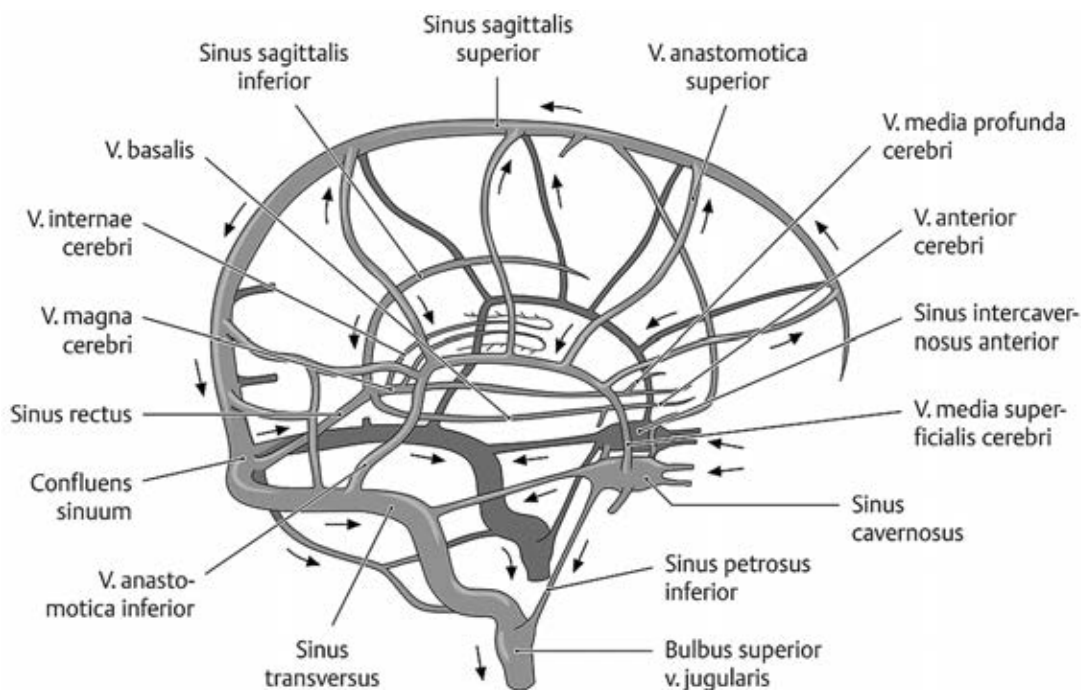


Рис. 1. Анатомия церебральных синусов [10, 11]

у детей более частой причиной развития ЦВТ являются острые системные заболевания, дегидратация, локальные инфекционные процессы (в частности, мастоидит, инфекции глазничной области, воспалительные заболевания среднего уха, менингит [8]). У взрослых более важное значение в развитии ЦВТ имеют врожденные или приобретенные коагулопатии, нарушения гемодинамики (например, при застойной сердечной недостаточности, дегидратации и пр.), заболевания крови (полицитемия, серповидно-клеточная анемия, тромбоцитопения). Инфекционные процессы являются этиологическим фактором ЦВТ у взрослых лишь менее чем в 10% случаев [5, 6]. У женщин детородного возраста дополнительным важным фактором риска является использование оральных контрацептивов, беременность и послеродовой период. Так, в возрастной группе женщин 30–50 лет ЦВТ встречается в 27,8 случаев на 1 млн населения [9], в то время как средняя частота церебрального венозного тромбоза составляет 5 случаев на 1 млн населения в год [3]. Несмотря на то, что ассоциированный с беременностью ЦВТ чаще развивается у женщин более старшего возраста, сам по себе возраст не является фактором риска ЦВТ.

Частота возникновения венозных тромбозов варьирует в зависимости от их локализации:

- верхний сагиттальный синус — от 60 до 98%;
- боковой — от 10 до 68%;

Одним из основных методов диагностики церебрального венозного тромбоза в настоящее время остается мультиспиральная компьютерная томография (МСКТ). Прямые признаки ЦВТ достаточно редки и наблюдаются примерно в 30% случаев. При МСКТ без контрастирования прямыми признаками ЦВТ являются:

- непосредственная визуализация плотного тромба в просвете синуса (*dense clot sign*) [7];
- симптом «шнура» (визуализация тромбированной кортикальной вены в виде слабого гиперденсного фокуса вдоль окклюзированного сосуда);
- симптом «треугольной гиперденсивности» или симптом «плотного треугольника» (при окклюзии верхнего сагиттального синуса) [13].

При МСКТ с контрастным усилением прямым признаком ЦВТ является симптом «пустой дельты», или «отрицательной дельты», который наблюдается в 10–20% случаев и представляет собой дефект наполнения (тромб) в просвете синуса с контрастированием по периферии [7].

Гораздо чаще наблюдаются косвенные признаки церебрального венозного тромбоза:

- признаки отека головного мозга с сужением цистерн и/или желудочков (в 20–50% случаев) (рис. 2);
- гиперденсивность венозного синуса, контрастное усиление серпа головного мозга и намета моз-

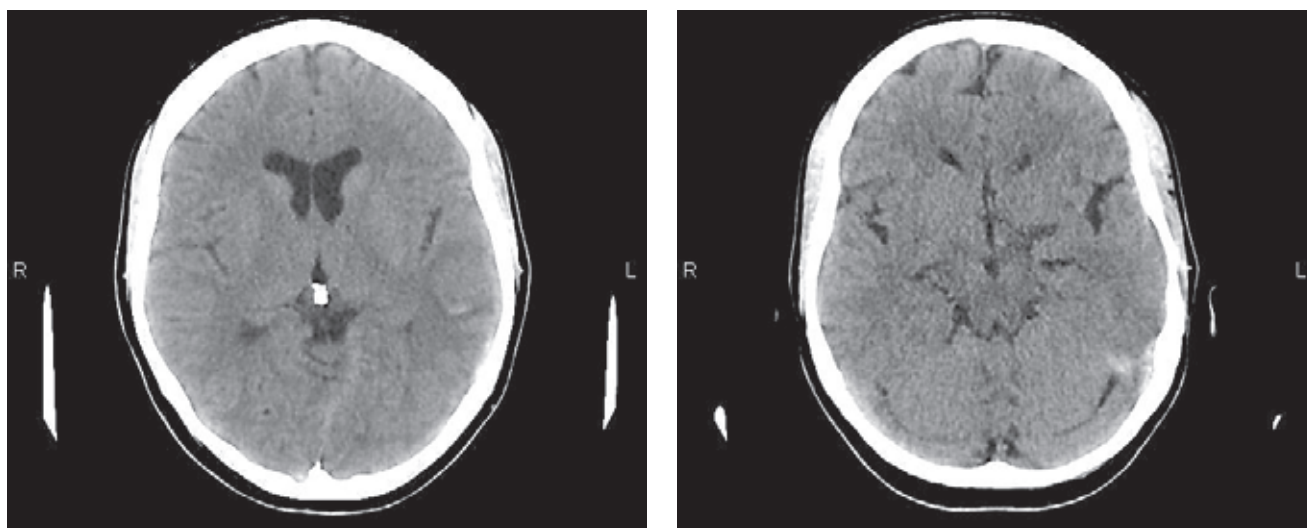


Рис. 2. МСКТ головного мозга. При нативном исследовании определяются признаки отека головного мозга со сглаженностью борозд (а), участок повышения плотностных характеристик в проекции поперечного синуса слева (б)

жечка вследствие венозного стаза и гиперемии твердой мозговой оболочки (в 20% случаев) (рис. 3);

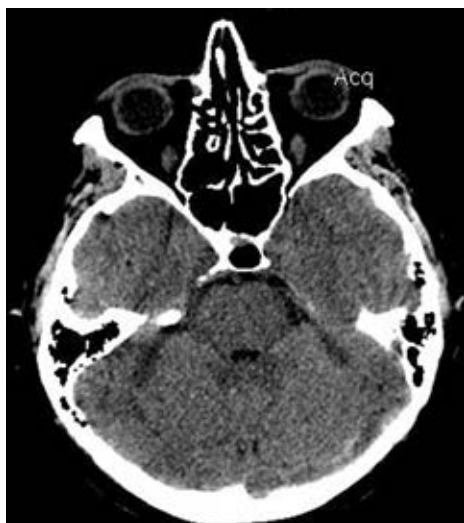

Рис. 3. МСКТ головного мозга. При нативном исследовании определяется участок повышения плотностных характеристик в проекции поперечного синуса слева

— признаки венозного инфаркта, в том числе геморрагического (в 13–59% случаев) (табл. 1).

Магнитно-резонансная томография (МРТ) является более эффективным методом диагностики ЦВТ, чем компьютерная томография (КТ) [15, 16]. На МР-изображениях возможна непосредственная визуализация тромба в просвете синуса. При использовании традиционных МР-последовательностей неизмененный синус твердой мозговой оболочки визуализируется в виде зоны выпадения сигнала (феномен «пустоты потока»). Это особенно хорошо видно в проекциях, перпендикулярных направлению тока крови в синусе (например, корональная проекция является оптимальной для визуализации верхнего сагиттального синуса, поперечного сигмовидного синусов). Таким образом, тромбоз венозного синуса часто проявляется в виде отсутствия феномена «пустоты потока», что наиболее отчетливо визуализируется на FLAIR и T2-взвешенных изображениях (T2-ВИ). МР сигнал от тромба зависит от стадии заболевания и отражает стадии распада гемоглобина (оксигемоглобин, дезоксигемоглобин, метгемоглобин и гемосидерин) (рис. 4). Так, в острую стадию тромб в просвете синуса выглядит как участок изоинтенсивного сигнала на T1-ВИ и гипоинтенсивного на T2-ВИ; в подо-

Таблица 1

Признаки церебрального венозного тромбоза (ЦВТ) при МСКТ

Прямые КТ-признаки	Косвенные КТ-признаки
1. Плотный тромб в просвете синуса (dense clot sign)	1. Признаки отека головного мозга с сужением цистерн и/или желудочков
2. Симптом «шнура»	2. Гиперденсивность венозного синуса
3. Симптом «треугольной гиперденсивности» или симптом «плотного треугольника»	3. Контрастное усиление серпа головного мозга и намета мозжечка вследствие венозного стаза и гиперемии твердой мозговой оболочки
4. Симптом «пустой дельты»	4. Признаки венозного инфаркта

При этом необходимо отметить, что в 10–30% случаев церебрального венозного тромбоза при МСКТ выявляется нормальное изображение головного мозга [14].

струю стадию тромб имеет повышенный сигнал на T2-ВИ и на T1-ВИ. На этой стадии на изображениях, параллельных ходу синуса, можно наиболее отчетливо проследить протяженность тромбоза

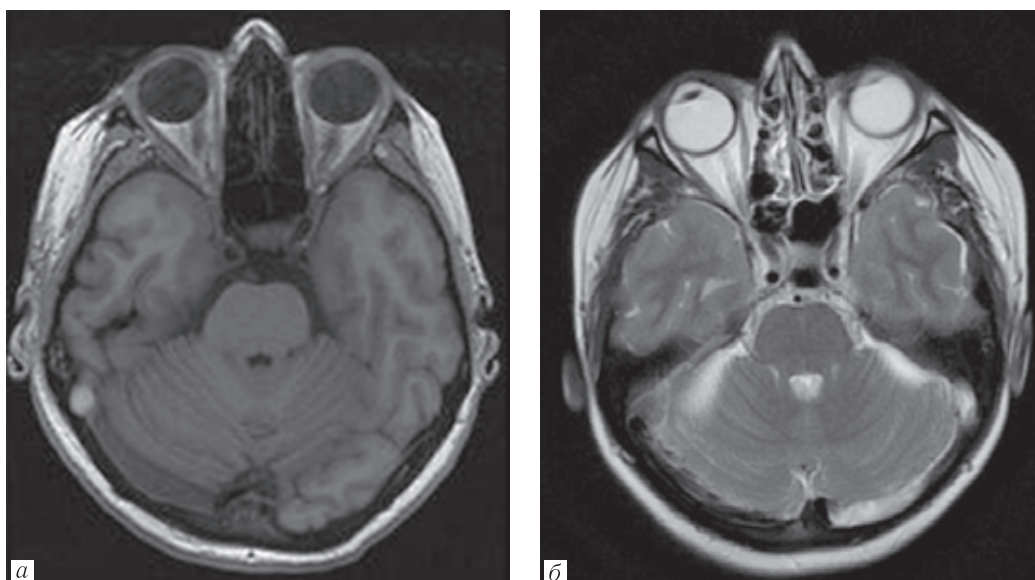


Рис. 4. Тромбоз правого сигмовидного синуса, острая стадия — тромб в просвете синуса выглядит как участок гиперинтенсивного МР-сигнала на Т1-ВИ (а) и гипоинтенсивного на Т2-ВИ (б)

(например, Т1-ВИ в сагиттальной плоскости позволяют визуализировать полную протяженность тромбоза верхнего сагиттального синуса). В хронической стадии яркость МР-сигнала на Т1-ВИ от сгустка уменьшается, что связано с его частичным фиброзом и возможной реканализацией [15] (табл. 2).

Важной дополнительной методикой МР диагностики церебрального венозного тромбоза является магнитно-резонансная венография (МРВ).

Магнитно-резонансная венография может выполняться без внутривенного контрастирования с использованием времяпролетной (Time of Flight, TOF) или фазово-контрастной (Phase-Contrast, PC) методик. Методика TOF (в случае венографии — 2D-TOF) чаще используется в клинической диагностике, поскольку обладает меньшей чувствительностью к артефактам от турбулентного кровотока и коротким временем сбора данных (рис. 5). Главным МР-при-

Таблица 2

Стадии изменения интенсивности МР-сигнала от тромбированного синуса при магнитно-резонансной томографии

Временные рамки визуализации	Характеристики сигнала от тромбированного синуса
Первые 5 дней — 1 неделя	Изоинтенсивный по Т1-ВИ, гипоинтенсивный по Т2-ВИ
5 дней — 1 месяц	Сигнал вариабелен, гиперинтенсивный по Т1- и Т2-ВИ (метгемоглобин)
Более 1 месяца	Сигнал вариабелен, изо- или гиперинтенсивный по Т2-ВИ, гипо- или изоинтенсивный по Т1-ВИ

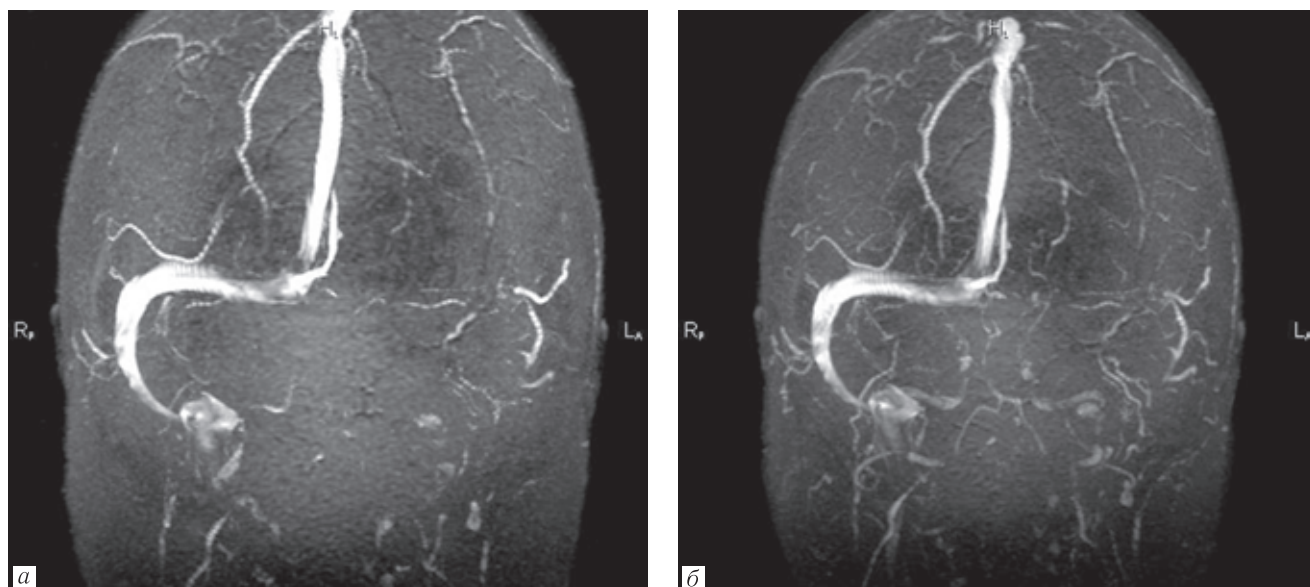


Рис. 5. МР-венография — отсутствие МР-сигнала от кровотока по ходу левого поперечного синуса (а) бесконтрастная МР-венография, (б) МР-венография с введением парамагнитного контрастного препарата

знаком тромбоза при МРВ является отсутствие сигнала от кровотока в месте предполагаемой окклюзии синуса. Однако это не всегда отражает истинную картину состояния синуса из-за большой variability строения венозной системы головного мозга. Так, дефекты наполнения при МРВ в поперечном синусе при его гипоплазии встречаются у 30% здоровых людей. Помимо этого, наличие в просвете синуса перегородок, а также расщепление и фенестрация

синуса могут имитировать отсутствие кровотока как при использовании традиционных МР-последовательностей, так и при МРВ. И поэтому для верификации изменений и подозрений на тромбоз синуса, выявленных при нативном исследовании, иногда приходится проводить МР-ангиографию с использованием контрастных препаратов [7, 13, 17].

Косвенные признаки церебрального венозного тромбоза на МРТ (локальный отек вещества мозга,

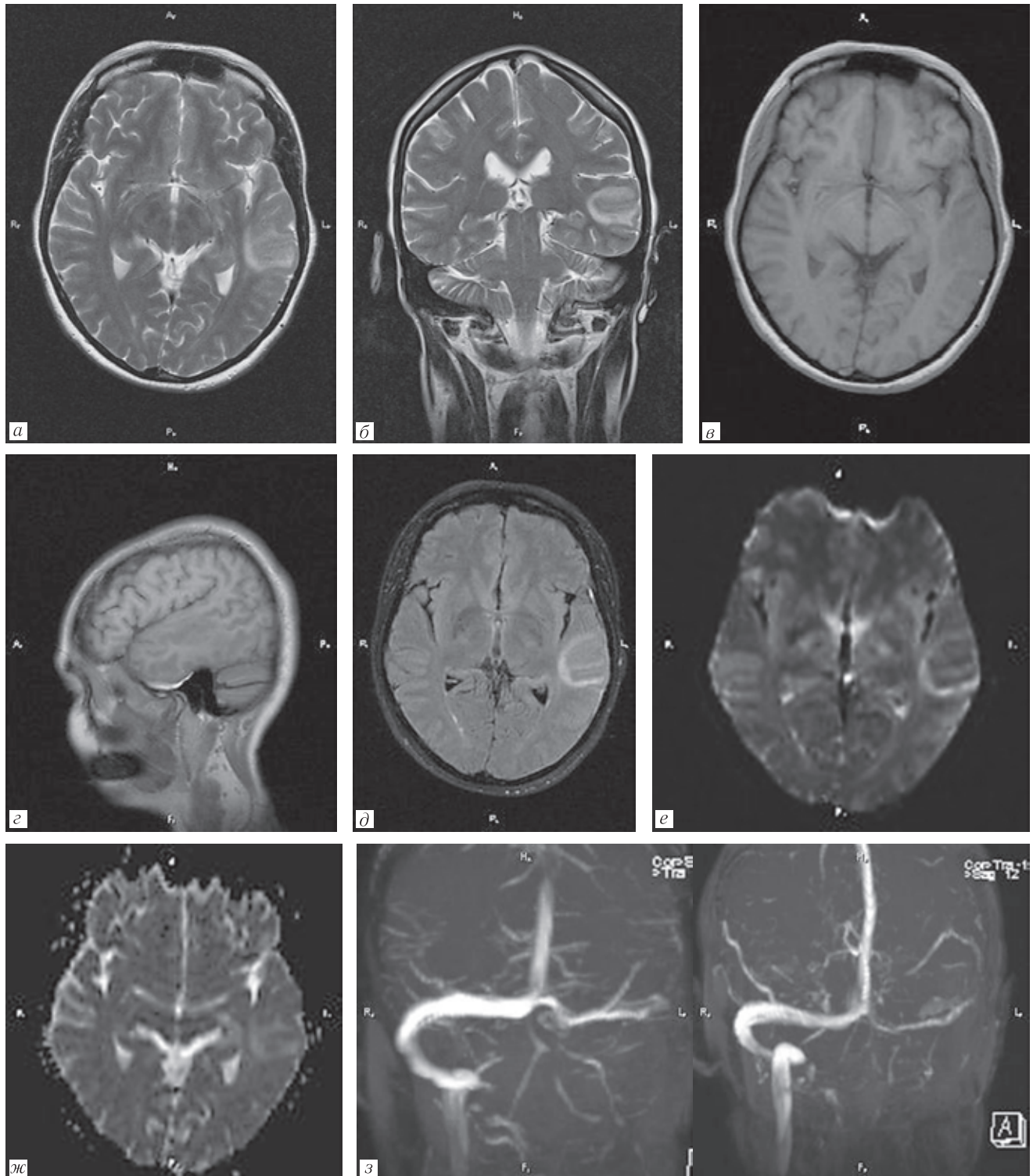


Рис. 6. МР-признаки венозного инфаркта в проекции левой височной доли у пациентки с тромбозом левого сигмовидного синуса (а) аксиальная проекция Т2-ВИ, (б) корональная проекция Т2-ВИ, (в) аксиальная проекция Т1-ВИ, (г) сагиттальная проекция Т1-ВИ, (д) аксиальная проекция FLAIR, (е) DWI с $b=1000$ (ж) ИКД, (з) МР-венография

признаки геморрагического и негеморрагического инсульта) являются следствием окклюзии венозного оттока. Венозный инсульт, как правило, выходит за рамки бассейна кровоснабжения какой-либо магистральной артерии головного мозга и чаще сопровождается геморрагическими изменениями, поскольку вазогенный отек, развивающийся в результате окклюзии дренирующей вены, является фактором, располагающим к кровоизлиянию. Характеристики МР сигнала очага инсульта при венозном инсульте практически не отличаются от таковых при артериальном инсульте (выражаются в повышении МР сигнала на T2-ВИ и FLAIR и легком снижении на T1-ВИ) и поэтому не дают возможность достоверно судить о характере поражения (венозный или артериальный) [16]. Дополнительное использование контрастного усиления также не имеет специфических различий при артериальном и венозном инсультах. Проявления вазогенного отека раньше, чем цитотоксического, некоторые авторы причисляют к особенностям венозного инфаркта [3]. Дифференцировать вазогенный отек от цитотоксического можно с помощью режима DWI

и ADC-картирования: вазогенный отек характеризуется гипо- или изоинтенсивными очагами на DWI и повышением интенсивности сигнала при ADC-картировании (рис. 6). При этом следует принимать во внимание, что снижение сигнала в зоне инсульта на DWI может быть признаком сидероза из-за кровоизлияний. Косвенным характерным симптомом окклюзии поперечного синуса является значительное компенсаторное расширение вен намета мозжечка со стороны тромбоза, а косвенным свидетельством внутрочерепного венозного застоя может служить принятие венозными сосудами поперечного профиля, близкого к округлому [8, 16].

Заключение. Церебральный венозный тромбоз является достаточно редким заболеванием с множеством этиологических факторов.

Магнитно-резонансная томография и МР-веннография являются наиболее эффективными методами диагностики ЦВТ, однако для повышения достоверности диагностики тромбоза мозговых вен и синусов следует учитывать результаты применения других методов исследования, в том числе компьютерной томографии и КТ-ангиографии.

ЛИТЕРАТУРА/REFERENCES

- Shelley R. Cerebral venous sinus thrombosis // *Eur. Radiol.* 2004. Vol. 14 (2). P. 215–233.
- Palena L.M., Toni F., Piscitelli V. et al. CT Diagnosis of Cerebral Venous Thrombosis: Importance of the First Examination for Fast Treatment // *Neuroradiol. J.* 2009. Vol. 22. P. 137–149.
- Saposnik G., Barinagarrementeria Ch.F., Brown R.D. et al. Diagnosis and management of cerebral venous thrombosis. A statement for healthcare professionals from the American heart association/American stroke association // *Stroke.* 2011. Vol. 42. P. 1158–1192.
- Ferro J.M., Canhão P., Stam J. et al. Prognosis of cerebral vein and dural sinus thrombosis: results of the International Study on Cerebral Vein and Dural Sinus Thrombosis (ISCVT) // *Stroke.* 2004. Vol. 35 (3). P. 664–670.
- Boussier M.G. Cerebral venous thrombosis: diagnosis and management // *J. Neurol.* 2000. Vol. 247. P. 252–258
- Van Gijn J. Cerebral venous thrombosis: pathogenesis, presentation and prognosis // *J. R. Soc. Med.* 2000. Vol. 93. P. 230–233.
- Poon C.S., Chang J.-K., Swarnkar A., Johnson M.H., Wasenko J. Radiologic Diagnosis of Cerebral Venous Thrombosis: Pictorial Review // *AJR.* 2007. Vol. 189, December.
- Путилина М.В., Ермошкина Н.Ю. Тромбоз венозных синусов. Особенности диагностики // *Неврология.* 2008. № 2. С. 38–42. [Putilina M.V., Ermoshkina N.Yu. Tromboz venoznyh sinusov. Osobennosti diagnostiki. *Nevrologiya*, 2008, No. 2, pp. 38–42 (In Russ.).]
- Coutinho J.M., Zuurbier S.M., Aramideh M., Stam J. The incidence of cerebral venous thrombosis among adults: across sectional hospital based study // *21th Europ. Stroke Conference. Lisbon.* 2013. Vol. 43. P. 3375–3377.
- Masuhr F., Einhaupl K. *Treatment of Cerebral Venous and Sinus Thrombosis.* Handbook on cerebral venous Thrombosis. Karger, 2008.
- Paciaroni M., Palmerini F., Bogousslavsky J. *Clinical Presentations of Cerebral Vein and Sinus Thrombosis.* Handbook on cerebral venous Thrombosis. Karger, 2008.
- Корниенко В.Н., Пронин И.Н. *Диагностическая нейрорадиология.* 2-е изд. М.: Изд-во ИП «Андреева Т.М.», 2006. С. 311–313. [Kornienko V.N., Pronin I.N. *Diagnosticheskaya nejroradiologiya.* 2-e izd. Moscow: Izd-vo IP «Andreeva T.M.», 2006, pp. 311–313 (In Russ.).]
- Тибекина Л.М., Шумакова Т.А., Николаева А.А., Щербук Ю.А. Неотложная диагностика венозных тромбозов // *Вестник хирургии.* 2016. Т. 175 (5). С. 18–25. [Tibekina L.M., Shumakova T.A., Nikolaeva A.A., Shcherbuk Yu.A. Neotlozhnaya diagnostika venoznyh trombozov. *Vestnik hirurgii.* 2016, Vol. 175 (5), pp. 18–25. (In Russ.).]
- Шкаредных В.Ю., Ростовцева Л.Ю. Роль современных методов лучевой диагностики в выявлении венозных инфарктов головного мозга // *Променева диагностика, променева терапія.* 2013. Март-Апрель. [Shkarednyh V.Yu., Rostovceva L.Yu. Rol' sovremennyh metodov luchevoj diagnostiki v vyuyavlenii venoznyh infarktov golovnoogo mozga. *Promeneva diagnostika, promeneva terapiya.* 2013. Mart-Aprel' (In Russ.).]
- Лихачев С.А., Чечик Н.М., Никитина Л.И., Дорох Е.А. Диагностика венозных тромбозов // *Медицинские новости.* 2015. № 7. С. 12–17. [Lihachev S.A., Chechik N.M., Nikitina L.I., Doroh E.A. Diagnostika venoznyh trombozov. *Medicinskie novosti*, 2015, No. 7, pp. 12–17 (In Russ.).]
- Тибекина Л.М., Шумакова Т.А. *Церебральные венозные нарушения.* СПб.: ЭЛБИ-СПб, 2016. 80 с. [Tibekina L.M.,

- Shumakova T.A. *Cerebral'nye venoznye narusheniya*. Saint Petersburg: Izdatel'stvo EHLBI-SPb, 2016, 80 p. (In Russ.).
17. Астапенко А.В., Короткевич Е.А., Антиперович Т.Г., Сидорович Э.К., Антоненко А.И. Тромбоз церебральных вен и синусов // *Медицинские новости*. 2004. № 8. С. 48–52. [Astapenko A.V., Korotkevich E.A., Antiperovich T.G., Sidorovich E.K., Antonenko A.I. Tromboz cerebral'nyh ven i sinusov. *Medicinskie novosti*, 2004, No. 8, pp. 48–52 (In Russ.).]
18. Богданов Э.И., Заббарова А.Т. Церебральные венозные тромбозы // *Неврологический вестник*. 2003. Т. XXXV, вып. 1–2. С. 52–57. [Bogdanov E.I., Zabbarova A.T. Cerebral'nye venoznye trombozy. *Neurologicheskij vestnik*, 2003, Vol. XXXV, vyp. 1–2, pp. 52–57 (In Russ.).]
19. Максимова М.Ю., Дубовицкая Ю.И., Брюхов В.В., Кротенкова М.В. Диагностика тромбоза мозговых вен и венозных синусов // *РМЖ*. 2017. № 21. С. 1595–1601. [Maksimova M.Yu., Dubovickaya Yu.I., Bryuhov V.V., Krotenkova M.V. Diagnostika tromboza mozgovykh ven i venoznykh sinusov. *RMZH*, 2017, No. 21, pp. 1595–1601 (In Russ.).]
20. Семенов С.Е., Коваленко А.В., Хромов А.А., Молдавская И.В., Жучкова Е.А., Портнова Ю.М., Коков А.Н., Шатохина М.Г., Тулупов А.А. Критерии диагностики негеморрагического венозного инсульта методами рентгеновской мультиспиральной компьютерной (МСКТ) и магнитно-резонансной (МРТ) томографии // *Комплексные проблемы сердечно-сосудистых заболеваний*. 2012. № 1. [Semenov S.E., Kovalenko A.V., Hromov A.A., Moldavskaya I.V., Zhuchkova E.A., Portnova Yu.M., Kokov A.N., Shatohina M.G., Tulupov A.A. Kriterii diagnostiki negemorragicheskogo venoznogo insulta metodami rentgenovskoy mul'tispiral'noj komp'yuternoj (MSKT) i magnitno-rezonansnoj (MRT) tomografii. *Kompleksnyye problemy serdechno-sosudistyh zabolevanij*, 2012, No. 1 (In Russ.).]
21. Caso V., Agnelli G., Paciaroni M. Handbook on cerebral venous thrombosis // *Front. Neurol. Neurosci.* 2008. Vol. 23. P. 96–111.

Поступила в редакцию / Received by the Editor: 7.03.2019 г.

Контакт: Лукина Ольга Васильевна, griluk@yandex.ru

Сведения об авторах:

Лукина Ольга Васильевна — доктор медицинских наук, доцент кафедры рентгенологии и радиационной медицины ФГБОУ ВО ПСПбГМУ им. И. П. Павлова Минздрава России, Санкт-Петербург, ул. Л. Толстого, 6-8, e-mail: griluk@yandex.ru;

Бубнова Евгения Викторовна — кандидат медицинских наук, доцент кафедры рентгенологии и радиационной медицины ФГБОУ ВО ПСПбГМУ им. И. П. Павлова Минздрава России, Санкт-Петербург, ул. Л. Толстого, 6-8, e-mail: bubnovajane@mail.ru;

Амосов Виктор Иванович — профессор, доктор медицинских наук, заведующий кафедрой рентгенологии и радиационной медицины ФГБОУ ВО ПСПбГМУ им. И.П.Павлова Минздрава России, Санкт-Петербург, ул. Л. Толстого, 6-8, e-mail: vikt-amosov@yandex.ru;

Фиалковский Георгий Андреевич — врач-рентгенолог отделения рентгеновской компьютерной томографии № 2 ФГБОУ ВО ПСПбГМУ им. И. П. Павлова Минздрава России, Санкт-Петербург, ул. Л. Толстого, 6-8, e-mail: gfialkovsky@gmail.com.

Открыта подписка на 2-е полугодие 2019 года.

Подписные индексы:

Агентство «Роспечать» 57991

ООО «Агентство „Книга-Сервис”» 42177