

## КОМПЛЕКСНОЕ КЛИНИКО-ЛУЧЕВОЕ ИССЛЕДОВАНИЕ БОЛЬНЫХ С ТРАВМАТИЧЕСКИМИ ПОВРЕЖДЕНИЯМИ ТАЗОБЕДРЕННОГО СУСТАВА ДО И ПОСЛЕ ЭНДОПРОТЕЗИРОВАНИЯ

*Н. А. Карлова, М. Г. Бойцова, Я. П. Зорин, Е. В. Севрюкова*

Научно-клинический и образовательный центр «Лучевая диагностика и ядерная медицина» Института высоких медицинских технологий медицинского факультета Санкт-Петербургского государственного университета, Санкт-Петербург, Россия

© Коллектив авторов, 2018 г.

Комплексное клинико-лучевое обследование имеет решающее значение для контроля состояния пациентов с травматическими повреждениями тазобедренного сустава до и после лечения методом эндопротезирования. Высокий риск осложнений после эндопротезирования связан с нарушениями метаболизма костной ткани, которые должны быть выявлены до оперативного вмешательства и быть предметом пристального клинико-лучевого контроля после лечения.

**Ключевые слова:** тазобедренный сустав, перелом, эндопротезирование, метаболизм костной ткани, остеопороз, рентгенография, компьютерная томография, денситометрия.

## COMPLEX CLINICAL AND RADIOLOGICAL EXAMINATION OF PATIENTS WITH HIP JOINT TRAUMATIC LESIONS BEFORE AND AFTER ENDOPROSTHESIS REPLACEMENT

*N. A. Karlova, M. G. Boitsova, Y. P. Zorin, E. V. Sevryukova*

Scientific and clinical educational center «Medical Radiology and Nuclear Medicine» of the Institute of High medical technologies of the Medical Faculty, St. Petersburg State University, St. Petersburg, Russia

Complex clinical and radiological examination has a great value for control of the patients with traumatic lesions of hip joint before and after endoprosthesis replacement. The high risk of possible complications due to mineral metabolism disorders which must be detected before and controlled after operations.

**Key words:** hip joint, fracture, endoprosthesis, bone mineral metabolism, osteoporosis, X-ray, Computer tomography, densitometry.

**DOI:** <http://dx.doi.org/10.22328/2079-5343-2018-9-4-81-88>.

**Введение.** Распространенность травматических повреждений тазобедренного сустава определяет высокую социальную значимость данной патологии. Частота переломов шейки бедренной кости удваивается каждые 5 лет после 60-летнего возраста [1]. При консервативном лечении, требующем длительного постельного режима, смертность составляет до 40%. Каждый четвертый пациент после травмы умирает в первые шесть месяцев из-за развивающихся осложнений [2].

Повышенная подверженность пожилых людей повреждениям проксимального отдела бедренной кости связана с развитием остеопороза, развивающегося на фоне уменьшения активности половых желез [3], отрицательного баланса кальция из-за дефицита его энтерального всасывания [4], ограничением физических нагрузок и недостаточной инсоляцией [5], использования лекарственных препаратов, влияющих на метаболизм костной ткани [6].

Эндопротезирование, как наиболее эффективный метод реабилитации больных с травматическими повреждениями, широко применяется при лечении переломов проксимального отдела бедренной кости [4]. В то же время исходы эндопротезирования не всегда благоприятны [7]. Наиболее часто встречаются осложнения в виде асептической нестабильности, которая в 25% случаев приводит к повторным вмешательствам [8]. Другими осложнениями могут быть инфекционные процессы, развитие гетеротопической оссификации, переломы ножки эндопротеза, повреждения сосудов и периферических нервов, тромбоэмболии [9].

Основным методом рентгенологического исследования в диагностике повреждений тазобедренного сустава, а также осложнений после эндопротезирования является рентгенография в стандартных проекциях. Дополнительную информацию о состоянии костной ткани дают рентгенограмметрия и двухэнер-

гетическая рентгеновская абсорбциометрия [10]. Вместе с тем классическое рентгенологическое исследование имеет свои ограничения и недостатки, связанные со сложностью интерпретации изображения костных структур вокруг эндопротеза, проекционного искажения изображения при выполнении снимков у больных с повреждениями тазобедренного сустава. Внедрение в клиническую практику современных методов диагностики, таких как МСКТ, повышает диагностическую информативность рентгенологического метода в диагностике повреждений тазобедренного сустава и осложнений после эндопротезирования [2].

**Цель:** оценить возможности методов лучевой диагностики у больных с травматическими повреждениями до и после эндопротезирования тазобедренного сустава, в сопоставлении с клинико-лабораторными данными.

**Материалы и методы.** Комплексное обследование выполнено 58 пациентам (мужчин — 21, женщин — 37) с повреждениями тазобедренного сустава, в возрасте 50–80 лет, поступившим в 1–3-и сутки после травмы. Все поступившие женщины (37 пациенток) были в постменопаузальном периоде. Все обследованные мужчины предъявляли жалобы на снижение половой функции, сочетавшиеся с подтвержденной лабораторно гипоандрогенией.

Все больные подверглись общеклиническому обследованию, включающему сбор анамнеза, исследования объективного статуса, а также общепринятые лабораторные и инструментальные методы исследования. Биохимические исследования включали основные показатели фосфорно-кальциевого обмена (кальций общий и ионизированный, фосфор, магний, активность щелочной фосфатазы) и кальцийрегулирующей системы (паратгормон, кальцитонин, остеокальцин и витамин D).

МСКТ проводилась на аппарате Aquilion 64 Model TSX-101 A/HC (Toshiba, Япония) в аксиальной проекции, при необходимости проводилась реконструкция в сагитальной и фронтальной плоскости. Для оценки костной структуры использовали специализированную программу Shaqr, для оценки мягких тканей — программу Smooth.

Состояние тазобедренного сустава оценивалось трижды: до операции, после операции и в отдаленные сроки.

Всем пациентам была сделана операция: однополюсное эндопротезирование тазобедренного сустава протезом фирмы Арете (Россия) с использованием костного цемента «Полакрис», с дальнейшим динамическим наблюдением в сроки от 3 месяцев до 8 лет.

**Результаты и их обсуждение.** При изучении анамнеза и обстоятельств травмы у 24 пациентов выявлено, что характер повреждения не был адекватен травматическому воздействию. Кроме того, пациенты предъявляли жалобы на боли в грудном и поясничном отделах позвоночника, которые у них возникли за несколько лет до травмы. У 15 пациентов отмечалось уменьшение роста на 5–10 см. Развитие болевого синдрома сопровождалось снижением физической активности. Среди жалоб, не относящихся к патологии опорно-двигательного аппарата, отмечались диспепсические жалобы на поносы, чередующиеся с запорами, метеоризм, тенезмы, периодические боли в животе, вздутие, неустойчивый стул, непереносимость молока и жиров. Дефицит массы тела установлен у 12 пациентов. При оценке питания выявлено недостаточное обеспечение продуктами, содержащими кальций и витамины. У всех обследованных суточное содержание кальция не превышало 500–700 мг/сут при норме 1500 мг/сут.

Результаты исследования кальцийрегулирующей системы представлены в таблице.

Т а б л и ц а

Основные показатели фосфорно-кальциевого обмена

Группа обследованных	Кровь				Моча	
	Са общ., ммоль/л	Са ионизир., ммоль/л	фосфор, ммоль/л	активность ЩФ, ед/л	кальций, мг/сут	фосфор, ммоль/сут
Больные (n=58) (норма)	2,23±0,02 (2,2–2,75)	1,01±0,02 (1,0–1,5)	1,08±0,03 (1,0–1,5)	101,67±5,7 (240–270)	128,20±4,3 (100–320)	22,37±1,6 (25,8–48,4)

Рентгенологическое исследование включало исследование тазобедренных суставов и рентгенограмметрию с оценкой кортико-диафизарного индекса. Для бедренной кости определяли индекс Сингха. Определение минеральной плотности костной ткани (МПКТ) осуществлялось методом двухэнергетической рентгеновской абсорбциометрии. Количественная оценка массы костной ткани после эндопротезирования проводилась в зонах Груэна (Gruen T.A., 1987). Эти зоны определялись во фронтальной плоскости в положении пациента на спине и располагались вокруг ножки эндопротеза.

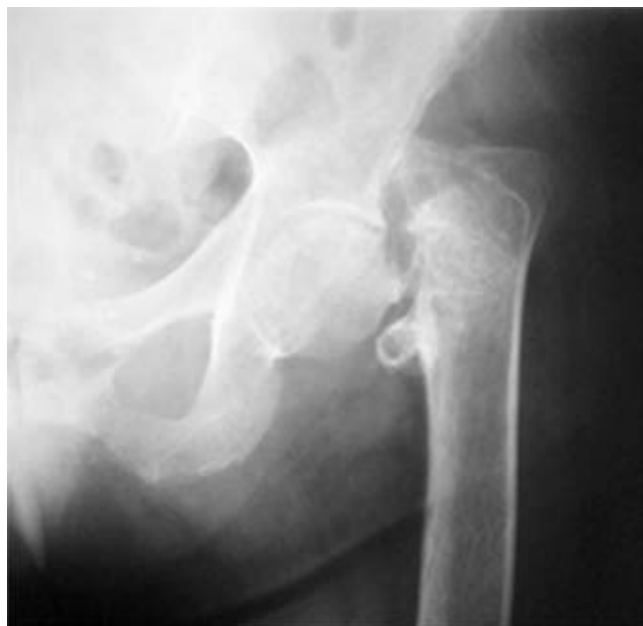Как следует из таблицы, средний уровень кальция в крови натощак составил  $2,23 \pm 0,02$  ммоль/л, что достоверно ниже этого показателя у здоровых людей. Отмечалось также снижение экскреции кальция с мочой, причем отмечено, что экскреция кальция с мочой наблюдалась гораздо чаще, чем гипокальциемия. Повышение активности щелочной фосфатазы свидетельствует о нарушении метаболизма костной ткани и должно учитываться в диагностике и выборе тактике лечения.

Концентрация паратгормона у больных с повреждениями на фоне остеопороза оказалось достоверно

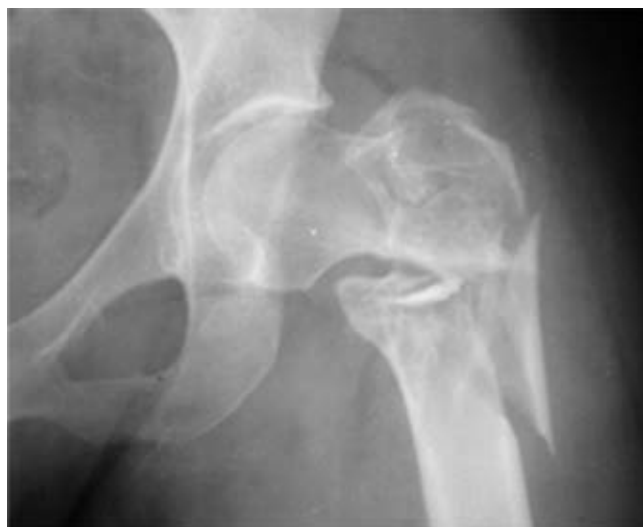выше. Концентрация кальцитонина не отличалась от концентрации его у здоровых лиц. Отмечалось снижение концентрации витамина D<sub>3</sub> у наблюдаемых больных при длительном постельном режиме.

#### Результаты рентгенологического исследования.

При рентгенологическом исследовании у 18 пациентов был выявлен субкапитальный перелом бедренной кости, у 27 — базисцервикальный и у 13 пациентов — чрезвертельный перелом (рис. 1, 2).



**Рис. 1.** Больная Н., 59 лет. Рентгенограмма левого тазобедренного сустава. Базисцервикальный перелом левой бедренной кости, со смещением дистального фрагмента вверх на 4,0 см, ротацией головки, ротация проксимального отдела бедренной кости кнаружи



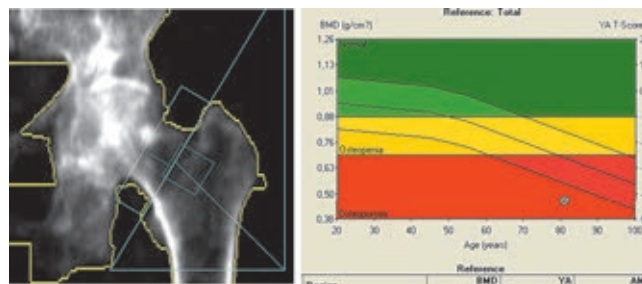
**Рис. 2.** Больная У., 63 года. Чрезвертельный, оскольчатый перелом левой бедренной кости с отрывом малого вертела, ротацией шейки и головки бедренной кости, смещение дистального фрагмента вверх. Признаки остеопороза в треугольнике Варда

Признаки остеопороза были выявлены у 49 человек. Остеопороз оценивали согласно А. И. Бухману (1974) как умеренный, значительный и выраженный.

Умеренный остеопороз характеризовался незначительным разрежением костной структуры в области треугольника Варда и подчеркнутостью трабекул — у 8 пациентов. Значительный остеопороз со значительным разрежением костной структуры в области треугольника Варда выявлен у 21 человека. В 20 случаях треугольник Варда не дифференцировался и был установлен выраженный остеопороз.

Рентгенограмметрия проводилась всем пациентам. Оценивали толщину кортикального слоя в зонах R1–R7. Изначально толщина кортикального слоя у данных больных варьировала от 3,0 до 4,0 мм.

У 50 пациентов выполнено денситометрическое исследование МПКТ поясничного отдела позвоночника, пораженного и контралатерального сустава. При исследовании выявлено снижение абсолютных показателей МПКТ. У 18 больных выявлены изменения Т-критерия в пределах от –1 до –2,5 стандартных отклонений. У 27 больных Т-критерий менее –2,5 стандартных отклонений, что свидетельствует о значительной потере костного вещества (рис. 3).



**Рис. 3.** Результаты двухэнергетической рентгеновской абсорбциометрии контралатерального сустава пациента 70 лет до операции с диагнозом: перелом шейки бедренной кости справа; отмечались выраженные признаки остеопороза. В шейке бедренной кости — Т-критерий 4,6 стандартных отклонения; Z-критерий 3,0 стандартных отклонения

МСКТ выполнена 50 пациентам с переломами шейки бедренной кости.

При МСКТ у пациентов с переломами шейки бедренной кости определяли типы перелома и смещение фрагментов малого вертела при чрезвертельных и базисцервикальных переломах по отношению к сосудисто-нервному пучку, уточняли наличие ротации головки бедренной кости. Определяли признаки остеопороза в виде уменьшения количества трабекул в треугольнике Варда.

Динамическое наблюдение в послеоперационном периоде проводилось в сроки от одних суток до 8 лет: до 3 лет под наблюдением находился 51 пациент, от 6 до 8 лет — 12 больных.

Интраоперационные осложнения выявлены у двух пациентов — перелом верхней трети диафиза бедренной кости. Целостность бедренной кости восстанавливали с помощью металлоконструкции.

При динамическом наблюдении через 3 месяца у 51 пациента жалоб не было. При лабораторном исследовании отмечено снижение уровня кальция

в крови и экскреции его с мочой и значительное повышение уровня щелочной фосфатазы.

При рентгенологическом исследовании стояние компонентов эндопротеза было удовлетворительным. Определялось «заполнение» бедренного канала (отношение ширины компонента к диаметру полости на уровне малого вертела — «метафизарное» заполнение). Ширина кортикального слоя ниже малого вертела была от 3,0 до 4,0 мм. Потеря МПКТ в зонах Груэна R5, R6 была снижена за счет усиления резорбции по сравнению с исходными данными. При этом потеря МПКТ в зоне R7 была больше по сравнению с другими группами и сочеталась с потерей МПКТ в зоне R4.

При денситометрическом исследовании контралатерального сустава сохранялась потеря МПКТ по Т-критерию и Z-критерию в пределах от -1 до -2,5 стандартных отклонений в поясничном отделе позвоночника. В контралатеральном суставе в 7 случаях (13,7%) отмечалась потеря МПКТ до 30% при сопоставлении с данными первичного исследования после эндопротезирования (рис. 4).

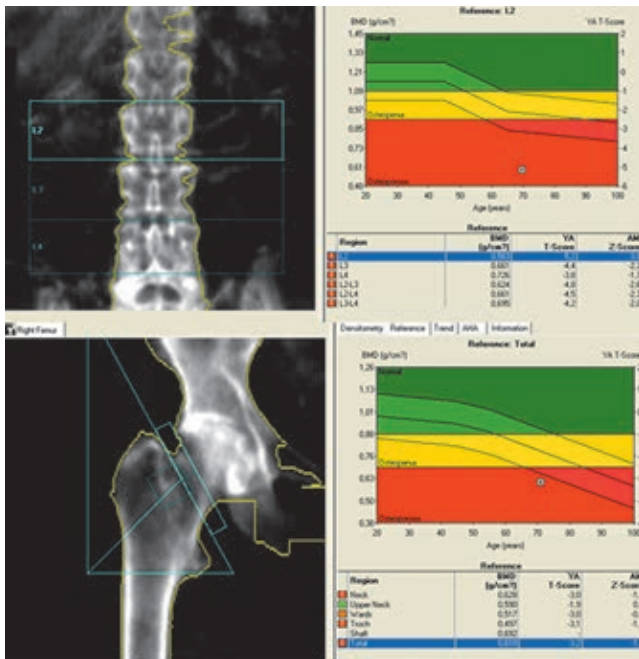


Рис. 4. Двухэнергетическая рентгеновская абсорбциметрия поясничного отдела позвоночника и правого ТБС через 3 мес. после операции. Значительное снижение МПКТ

Жалобы на боли в прооперированном суставе, ограничение подвижности, хромоту, а также на боли в поясничном отделе позвоночника предъявляли 7 пациентов. При рентгенологическом исследовании этих пациентов выявлены признаки нестабильности ножки эндопротеза на фоне остеопороза. Отмечалось истончение кортикального слоя по внутренней поверхности бедренной кости до 2,0 мм. В области опиала бедренной кости, в месте соприкосновения с эндопротезом, определялись участки остеосклероза за счет давления эндопротеза. В зонах Груэна установлена резорбция костной

ткани на границе «кость — цемент» на протяжении до 4,0 см в зоне R7 и до 2,0 см в зоне R4. Полученные при МСКТ данные совпадали с данными рентгенологического исследования.

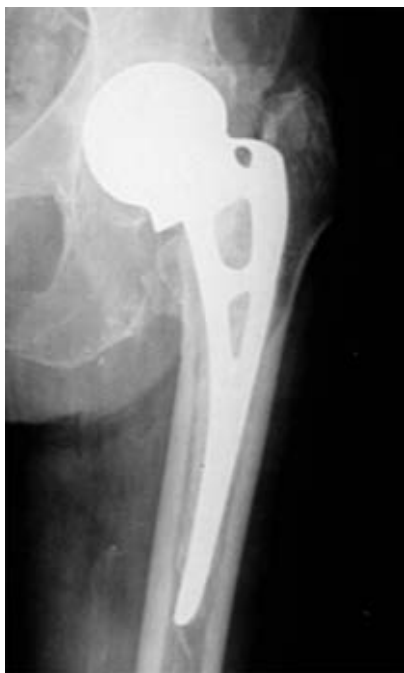Через 1 год после операции 38 пациентов, в том числе и 7 пациентов, которые получали консервативное лечение на протяжении 9 месяцев, жалоб не предъявляли. При лабораторном исследовании фосфорно-кальциевого обмена выявлено снижение концентрации кальция в крови и повышения активности щелочной фосфатазы и паратгормона. При рентгенологическом исследовании стояние компонентов эндопротеза было удовлетворительным. В надцетабулярной области определялась зона остеосклероза (вследствие наличия нагрузки). Форма вертлужной впадины соответствовала форме головки эндопротеза. Признаков нестабильности не было выявлено. Толщина кортикального слоя дистальнее малого вертела составляла 3,0 мм. Резорбция костной ткани установлена в зонах Груэна на протяжении до 5,0 см в зоне R7 и до 3,0 см в зоне R4.

Жалобы на боли в прооперированном суставе, ограничение подвижности предъявляли 13 больных, в том числе 5 пациентов, которые получали консервативное лечение на протяжении 9 месяцев. При рентгенологическом исследовании установлены признаки нестабильности бедренного компонента эндопротеза на границе «кость — цемент» в виде уменьшения плотности костной ткани в зоне максимального прилегания опиала бедренной кости и упора ножки эндопротеза. Зоны просветления вдоль ножки эндопротеза и его миграция определялись у 5 человек на 2,0 мм; на 3,0–5,0 мм у 8 больных — при сравнении с послеоперационными рентгенограммами. Наблюдалось ремоделирование крыши вертлужной впадины соответственно головке эндопротеза, со смещением головки в вертлужной впадине. У этих больных в надцетабулярной области тела подвздошной кости определялись участки остеосклероза. В мягких тканях на уровне сустава у 2 пациентов определялись периартикулярные гетеротопические оссификаты. Выявлялось расслоение участков кортикального слоя по ходу диафиза бедренной кости (дистальнее малого вертела на 6,0–7,0 см). При оценке зон Груэна — R1, R2, R5, R6, R7 — выявлялись зоны резорбции костной ткани по ходу ножки эндопротеза (рис. 5).

На МСКТ с программой подавления артефактов определялось склерозирование места опиала бедренной кости, истончение кортикального слоя ниже малого вертела, Резорбция костной ткани вдоль ножки эндопротеза. Проседание ножки эндопротеза на 3,0–6,0 мм. В мягких тканях — гетеротопические оссификаты.

При денситометрическом исследовании через 1 год отмечалось снижение абсолютных показателей МПКТ по Т-критерию более чем на -2,5 стандартных отклонения, что свидетельствовало о значительной потере костного вещества у всех пациентов.

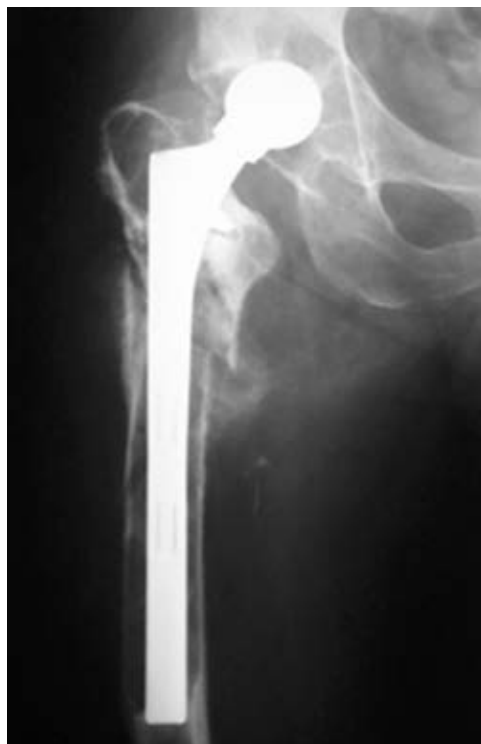Через 3 года у 33 обследованных пациентов положительные результаты оперативного лечения установлены в 15 случаях. Жалобы на выраженные боли в прооперированном суставе, хромоту, боли в поясничном отделе позвоночника и коленных суставах предъявляли 18 пациентов.



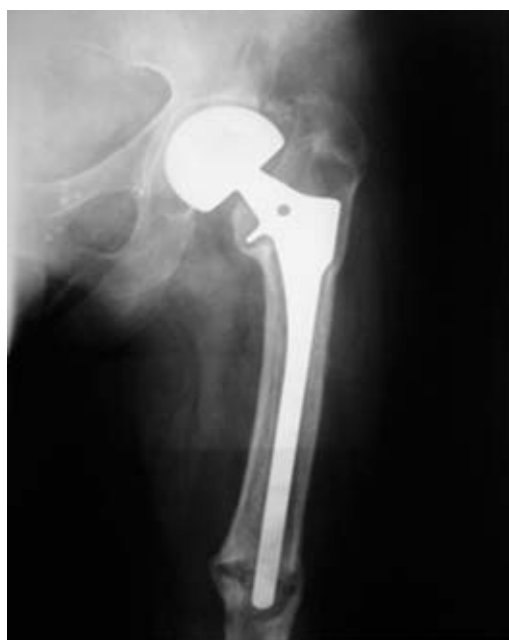**Рис. 5.** Рентгенограмма левого тазобедренного сустава больной И., через 1 год после операции эндопротезирования. Рентгеновская суставная щель не дифференцируется. Резорбция костной ткани до 3,0 мм в зонах Груэна R5, R6, R4, а в R7 до 12,0 мм. Массивные гетеротопические оссификаты в мягких тканях

При лабораторном исследовании показатели фосфорно-кальциевого обмена, концентрация кальция в крови и активность щелочной фосфатазы были на исходном уровне. При рентгенологическом исследовании и МСКТ стояние эндопротеза было удовлетворительным. Толщина кортикального слоя ниже 7,0 см от малого вертела составляла от 2,0 до 4,0 мм.

При рентгенологическом исследовании установлена резорбция вдоль ножки эндопротеза и изменение структуры кортикального слоя у всех пациентов. При рентгенограмметрии определялась значительное истончение и разволокнение кортикального слоя до 2,0 мм. При оценке зон Груэна установлено резкое снижение толщины кортикального слоя во всех зонах — в R1, R2, R3, R5, R6 — до 5,0 мм. Выявлялось истончение внутренней стенки вертлужной впадины вокруг головки эндопротеза, что создавало повышенную угрозу протрузии головки в полость таза, которая была выявлена у 3 пациентов. Миграция бедренного компонента эндопротеза определялась у 9 обследованных. В мягких тканях у 5 пациентов находились гетеротопические оссификаты, а у 6 пациентов установлен перелом бедренной кости в верхней трети диафиза (рис. 6 и 7).



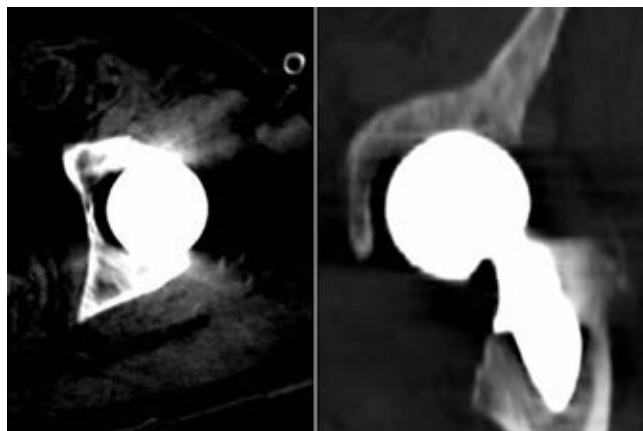
**Рис. 6.** Рентгенограмма правого тазобедренного сустава больного С., через 3 года после операции эндопротезирования. Выраженный остеопороз. Зоны остеосклероза в надацетабулярной области, в месте максимальной нагрузки. Выявлен перелом бедренной кости в верхней трети диафиза с незначительным смещением фрагментов по ширине. Вдоль ножки эндопротеза — выраженная резорбция костной ткани на всем протяжении до 14,0 мм



**Рис. 7.** Рентгенограмма левого тазобедренного сустава через 3 года после эндопротезирования. Выраженный остеопороз. Резорбция вокруг головки эндопротеза шириной до 3,0 мм. Миграция бедренного компонента эндопротеза ниже опиловки бедренной кости на 4,3 см. Вокруг бедренного компонента эндопротеза — резорбция костной ткани до 5,0 мм на всем протяжении ножки эндопротеза. Перелом диафиза бедренной кости на уровне ножки эндопротеза. Массивные гетеротопические оссификаты в мягких тканях

При денситометрическом исследовании контра-латерального сустава и в поясничном отделе позвоночника показатели МПКТ находились в зоне остеопении.

С целью детализации изменений в области головки эндопротеза пациентам, предъявлявшим жалобы, выполнена МСКТ. Измерялась толщина внутренней стенки вертлужной впадины, которая местами достигала 3,0 мм (рис. 8). В наацетабулярной зоне в зоне максимальной нагрузки определялись участки остеосклероза. Установлено смещение бедренного компонента эндопротеза по ходу костномозгового канала: у 5 пациентов смещение эндопротеза составило 2,5 см, в 2 случаях — 3,2 см, и у 2 больных смещение ножки эндопротеза превышало 4,3 см.



**Рис. 8.** Фрагмент МСКТ левого тазобедренного сустава через 3 года после эндопротезирования. Определяется резорбция костной ткани по нижнему краю головки эндопротеза и вдоль ножки эндопротеза

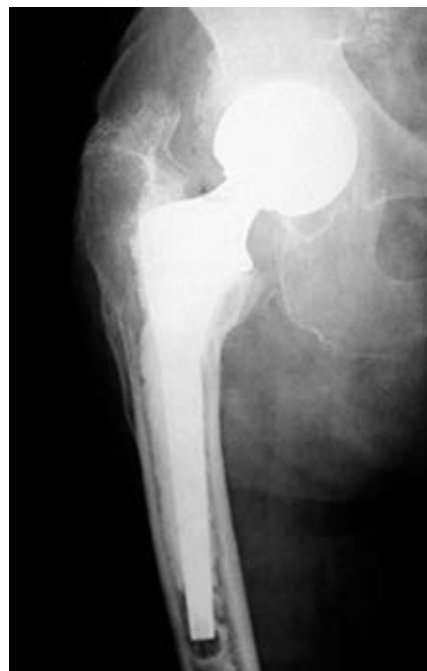При денситометрическом исследовании у 14 больных наблюдалось снижение абсолютных показателей МПКТ по Т-критерию и Z-критерию более чем на 2,5 стандартных отклонения, что свидетельствовало о значительной потере костного вещества.

Через 6 лет после эндопротезирования пять обследованных жалоб не предъявляли. При рентгенологическом обследовании стояние компонентов эндопротеза удовлетворительное. Признаков нестабильности эндопротеза не выявлено. В мягких тканях наблюдались гетеротопические оссификаты. При рентгенограмметрии толщина кортикального слоя достигала 3,0 мм. При денситометрии показатели МПКТ были на уровне остеопении.

Через 6 лет семь пациентов предъявили жалобы на боль в прооперированном суставе, усиливающиеся при нагрузке, ограничение подвижности в прооперированном суставе, хромоту, боли в поясничном отделе позвоночника и коленных суставах.

При рентгенологическом исследовании признаки нестабильности прогрессировали. У 2 пациентов головка эндопротеза выступала в полость таза, выявлялась резорбция костной ткани, окруженная тонкой полоской остеосклероза, вдоль головки эндопротеза до 4,0–5,0 мм. Вдоль ножки эндопроте-

за резорбция составляла до 4 мм у 2 пациентов. В зоне R4 резорбция образовала полость до 4,0 мм у 1 больного (рис. 9).



**Рис. 9.** Рентгенограмма правого тазобедренного сустава больной С. через 6 лет после эндопротезирования. Головка эндопротеза стоит удовлетворительно в вертлужной впадине. В наацетабулярной области зона остеосклероза. Определяется резорбция костной ткани вдоль ножки эндопротеза размером до 4 мм

Миграция упора ножки эндопротеза ниже линии опиления бедренной кости в 4 случаях составила 3,0 см. В мягких тканях, преимущественно в области большого и малого вертелов, выявлялись оссификаты до 3,0 см. При рентгенограмметрии сохранялось истончение кортикального слоя до 2,0 мм на уровне ниже 7,0 см от малого вертела. У 2 пациентов выявлен перелом бедренного компонента эндопротеза. Сохранялось снижение толщины кортикального слоя во всех зонах Груэна, наиболее выраженной в зонах R7, R6, R5, R4. При денситометрии наблюдалось снижение абсолютных показателей МПКТ по Т-критерию и Z-критерию более чем на 2,5 стандартных отклонения, что свидетельствовало о значительной потере костного вещества у всех обследованных. При выполнении МСКТ размеры зоны резорбции костной ткани вокруг головки эндопротеза составляли 5–6 мм, по сравнению с рентгенологическим исследованием, а изменения вокруг ножки эндопротеза соответствовали рентгенологическим данным. В мягких тканях определялись гетеротопические оссификаты, располагающиеся между большим вертелом бедренной кости и тазом.

Через 8 лет после эндопротезирования у 8 пациентов положительные результаты оперативного лечения установлены в 5 случаях. При лабораторном исследовании показателей фосфорно-кальциевого обмена концентрация кальция в крови и актив-

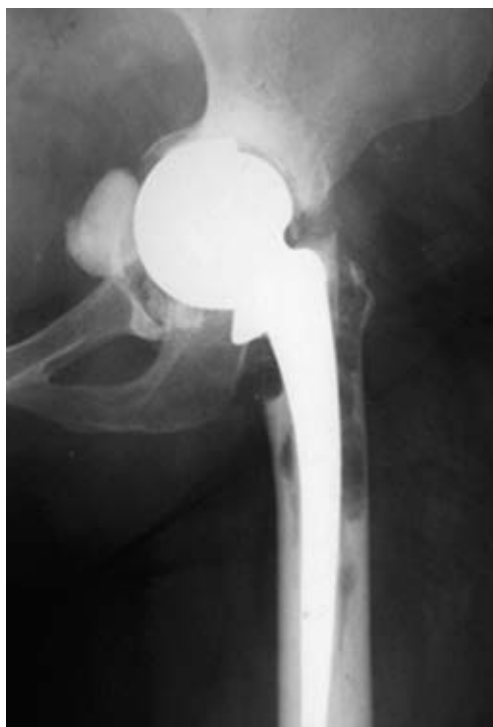ность щелочной фосфатазы были на исходном уровне. На протяжении динамического наблюдения при рентгенологическом исследовании и МСКТ стояние эндопротеза было удовлетворительным. Толщина кортикального слоя на уровне ниже 7,0 см от малого вертела составляла от 2,0 до 4,0 мм. При денситометрическом исследовании контралатерального сустава и в поясничном отделе позвоночника показатели МПКТ находились в зоне остеопении.

У 3 пациентов, которые предъявляли жалобы на выраженные боли в прооперированном суставе, ограничение подвижности, хромоту, боли в поясничном отделе позвоночника и коленных суставах, при лабораторном исследовании фосфорно-кальциевого обмена выявлено снижение концентрации кальция в крови и экскреция его с мочой. Концентрация витамина D<sub>3</sub> была снижена у всех больных. У двух больных рентгенологические признаки нестабильности прогрессировали. Выявлялись резорбция костной ткани вокруг головки эндопротеза до 6,0 мм, протрузия головки эндопротеза в тело подвздошной кости на 4 мм, деформация тела подвздошной кости и крыши вертлужной впадины. В надацетабулярной области выявлены участки остеосклероза. У одного пациента отмечалось истончение внутренней стенки вертлужной впадины до 2,0 мм и возникала опасность протрузии головки эндопротеза в полость таза (рис. 10). Выраженная резорбция костной ткани вдоль ножки эндопротеза выявлялась у 3 больных и проседание упора ножки эндопротеза ниже уровня опиала бедренной кости достигало 4,3 см у 4 больных. В мягких тканях определялись гетеротопические оссификаты у 6 больных. При рентгенограмметрии толщина кортикального слоя составляла 3,0 мм. Значительная потеря МПКТ была выявлена зонах Груэна R4, R5, R6, R7.

Полученные результаты МСКТ совпадали с данными рентгенологического исследования.

При денситометрии показатели по T-критерию и Z-критерию были менее 2,5 стандартных отклонений, что говорило о значительной потере МПКТ.

При сравнительной оценке стандартной рентгенографии и МСКТ после эндопротезирования установлено, что изменения парепротезной ткани в области тазового компонента эндопротеза лучше выявлялись при МСКТ, а изменения вдоль бедренного компонента эндопротеза — при стандартной рентгенографии.



**Рис. 10.** Рентгенограмма левого тазобедренного сустава больного И. через 8 лет после эндопротезирования тазобедренного сустава. Выраженный остеопороз. Резорбция вокруг головки эндопротеза шириной до 3,0 мм. Миграция бедренного компонента эндопротеза ниже опиала бедренной кости на 4,3 см. Вокруг бедренного компонента эндопротеза — резорбция костной ткани до 5,0 мм. Перелом диафиза бедренной кости на уровне ножки эндопротеза. Массивные гетеротопические оссификаты в мягких тканях

**Выводы.** Таким образом, пациенты с повреждением тазобедренного сустава относятся к группе риска возникновения осложнений после эндопротезирования, вследствие нарушений метаболизма костной ткани и снижение толерантности скелета к эндопротезу. Диагностика послеоперационных осложнений у данных пациентов должна базироваться на результатах комплексного клинико-лабораторного и лучевого исследования [11–13]. Выявленные на дооперационном этапе изменения в системе гомеостаза кальция в сочетании потерей костной массы при денситометрическом исследовании имеют значение для профилактики осложнений в послеоперационном периоде. Эти пациенты должны получать консервативную терапию, направленную на коррекцию нарушений процессов резорбции и костеобразования.

## ЛИТЕРАТУРА/REFERENCES

1. Аверкиева Ю.В., Раскина Т.А. Распространенность остеопоротических переломов среди жителей г. Кемерово в старших возрастных группах // *Вестник Кузбасского научного центра*. Кемерово, 2010. Вып. № 11. С. 14. [Averkieva Yu.V., Raskina T.A. Rasprostranennost' osteoporoticheskikh perelomov sredi zhitelej g. Kemerovo v starshih vozrastnykh gruppah. *Vestnik Kuzbasskogo nauchnogo centra*, 2010, Вып. No. 11, pp. 14 (In Russ.).]
2. Васильев А.Ю., Семизоров А.Н., Егорова Е.А. и др. *Лучевые методы исследования при эндопротезировании тазобедренного сустава*. М.: ГЭОТАР–Медиа, 2009. С. 135. [Vasil'ev A.Yu., Semizorov A.N., Egorova E.A. et al. *Lučevye metody issledovaniya pri ehndoprotezirovanii tazobedrennogo sustava*. Moscow: Izdatel'stvo GEHOTAR–Media, 2009, pp. 135 (In Russ.).]

3. Беневолевская Л.И. *Остеопороз: эпидемиология, диагностика. Кальцитонин в лечении остеопороза: методические рекомендации для врачей.* М., 1997. С. 3–32. [Benevolevskaya L.I. *Osteoporoz: ehpidemiologiya, diagnostika. Kal'citonin v lechenii osteoporoz: metodicheskie rekomendatsii dlya vrachej.* Moscow, 1997, pp. 3–32 (In Russ.).]
4. Родионова С.С., Макаров М.А., Колондаев А.Ф., Гаврюшенко Н.С. Значение минеральной плотности и показателей качества костной ткани в обеспечении ее прочности при остеопорозе // *Вестник травматологии и ортопедии.* 2001. № 2. С. 76–80. [Rodionova S.S., Makarov M.A., Kolondaev A.F., Gavryushenko N.S. Znachenie mineral'noj plotnosti i pokazatelej kachestva kostnoj tkani v obespechenii ee prochnosti pri osteoporozе. *Vestnik travmatologii i ortopedii*, 2001, No. 2, pp. 76–80 (In Russ.).]
5. Марченкова Н.А. Роль кальция и витамина D в профилактике остеопороза и переломов (обзор литературы) // *Русский медицинский журнал.* 2015, Т. 23, № 8, С. 454–457. [Marchenkova N.A. Rol' kal'ciya i vitamina D v profilaktike osteoporozа i perelomov (obzor literatury). *Russkij medicinskij zhurnal.* 2015. Vol. 23, No. 8, pp. 454–457 (In Russ.).]
6. Санеева Г.А., Александрович Г.А., Буняева Г.М. Структура и распространенность основных факторов риска при остеопорозе // *Успехи современного естествознания.* 2015. № 3. С. 82–86. [Saneeva G.A., Aleksandrovich G.A., Bunyaeva G.M. Struktura i rasprostranennost' osnovnykh faktorov riska pri osteoporozе. *Uspekhi sovremennogo estestvoznaniya*, 2015, No. 3, pp. 82–86 (In Russ.).]
7. Родионова С.С., Морозов А.К. Остеопороз как фактор риска асептической нестабильности при эндопротезировании тазобедренного сустава // *Вестник травматологии и ортопедии им. Н. Н. Приорова.* 2007. № 2. С. 35–40. [Rodionova S.S., Morozov A.K. Osteoporoz kak faktor riska asepticheckoj nestabil'nosti pri ehndoprotezirovanii tazobedrennogo sustava. *Vestnik travmatologii i ortopedii im. N. N. Priorova*, 2007, No. 2, pp. 35–40 (In Russ.).]
8. Карлова Н.А., Котова С.М. и др. Особенности метаболизма костной ткани у пациентов с отягощенной по остеопорозу наследственностью // *Материалы Российского конгресса по остеопорозу: тезисы докладов.* Ярославль: Литера, 2003. С. 38. [Karlova N.A., Kotova S.M. et al. Osobennosti metabolizma kostnoj tkani u pacientov s otyagoshchennoj po osteoporozu nasledstvennost'yu. *Materialy Rossijskogo kongressa po osteoporozu: tezisы докладov.* Yaroslavl': Izdatel'stvo Litera, 2003, p. 38 (In Russ.).]
9. Плоткин Г.Л. *Эндопротезирование при заболеваниях и повреждениях тазобедренного сустава: дис. ... д-ра. мед. наук.* СПб., 1999. 312 с. [Plotkin G.L. *Ehndoprotezirovaniye pri zabolevaniyah i povrezhdeniyah tazobedrennogo sustava: dis. ... d-ra. med. nauk.* Saint Petersburg, 1999, 312 p. (In Russ.).]
10. Морозов А.К., Лазарев А.Ф., Синицкий М.А. Лучевая диагностика повреждений таза и тазобедренных суставов // *Материалы II Международного конгресса «Невский радиологический форум-2005».* СПб., 2006. С. 288–289. [Morozov A.K., Lazarev A.F., Sinickij M.A. Luchevaya diagnostika povrezhdenij taza i tazobedrennykh sustavov. *Materialy II Mezhdunarodnogo kongressa «Nevskij radiologicheskij forum-2005».* Saint Petersburg, 2006, pp. 288–289 (In Russ.).]
11. Карлова Н.А., Котова С.М., Савельева К.А., Сохор А.Я. Метаболизм кальция и костной ткани у больных с синдромом нарушения всасывания // *Материалы международной научно-практической конференции «Здоровье и образование» 8–15 октября 2007.* Сицилия (Палермо). С. 116–120. [Karlova N.A., Kotova S.M., Savel'eva K.A., Sohor A.Ya. Metabolizm kal'ciya i kostnoj tkani u bol'nyh s sindromom narusheniya vsasyvaniya. *Materialy mezhdunarodnoj nauchno-prakticheskoy konferencii «Zdorov'e i obrazovanie».* 8–15 oktyabrya 2007, Siciliya (Palermo), pp. 116–120 (In Russ.).]
12. Карлова Н.А., Котова С.М., Савельева К.А., Колосков В.А. Мальабсорбция как причина развития остеопороза и остеомалации // *Радиология — практика.* 2012. № 3. С. 37–44. [Karlova N.A., Kotova S.M., Savel'eva K.A., Koloskov V.A. Mal'absorbciya kak prichina razvitiya osteoporozа i osteomalyacii. *Radiologiya–praktika*, 2012, No. 3, pp. 37–44 (In Russ.).]
13. Мурзабеков И.А. *Остеосинтез и эндопротезирование проксимального конца бедренной кости.* М.: ООО «Интегра», 2005. 272 с. [Murzabekov I.A. *Osteosintez i ehndoprotezirovaniye proksimal'nogo konca bedrennoj kosti.* Moscow: Izdatel'stvo ООО «Integra», 2005, 272 p. (In Russ.).]

Поступила в редакцию: 17.12.2018 г.

Контакт: Зорин Ярослав Петрович, yzorin@mail.ru

#### Сведения об авторах:

*Карлова Наталья Александровна* — профессор, доктор медицинских наук, академик МАНЭБ, профессор научно-клинического и образовательного центра «Лучевая диагностика и ядерная медицина» медицинского факультета ФГБОУ ВО «Санкт-Петербургский государственный университет»; 199034, Санкт-Петербург, Университетская набережная, д. 7–9; e-mail: mgboitsova@mail.ru;

*Бойцова Марина Геннадьевна* — доцент, кандидат медицинских наук, доцент научно-клинического и образовательного центра «Лучевая диагностика и ядерная медицина» медицинского факультета ФГБОУ ВО «Санкт-Петербургский государственный университет»; 199034, Санкт-Петербург, Университетская набережная, д. 7–9; e-mail: mgboitsova@mail.ru;

*Зорин Ярослав Петрович* — доцент, кандидат медицинских наук, доцент научно-клинического и образовательного центра «Лучевая диагностика и ядерная медицина» медицинского факультета ФГБОУ ВО «Санкт-Петербургский государственный университет»; 199034, Санкт-Петербург, Университетская набережная, д. 7–9; e-mail: yzorin@mail.ru;

*Севилюкова Екатерина Викторовна* — кандидат медицинских наук, заведующая отделением лучевой диагностики СПб ГБУЗ «Клиническая инфекционная больница им. С. П. Боткина»; 195067, Санкт-Петербург, ул. Миргородская, д. 3; Пискаревский пр., д. 49; тел.: +7 (812) 409-78-87.