

症例報告

食道胃接合部癌術後の反復性食道潰瘍による 食道心嚢瘻を来たした1例

朱 美和, 青山 徹, 遠藤 和也, 小野 由香利
 杉山 敦彦, 森 佳織, 公盛 啓介, 前澤 幸男
 澤崎 翔, 沼田 正勝, 玉川 洋, 佐藤 勉
 利野 靖, 益田 宗孝

横浜市立大学医学部 外科治療学

要 旨: 症例は74歳男性. 2010年2月に食道胃接合部腺癌 (cT3N1M0, Stage II B) に対して噴門側胃切除, D1+リンパ節郭清および下縦隔郭清, 腸瘻造設術を施行した. 術後よりプロトンポンプ阻害薬の内服を開始していたが, 術後5か月目から逆流性食道炎及び反復性の食道胃吻合部潰瘍を発症し, その後増悪と緩解を繰り返していた. 今回, 2018年3月に胸痛を主訴に近医を受診した. 同院で施行したCT検査で心嚢内の液体貯留を認め, 胃心嚢瘻が疑われたため当院へ緊急搬送となった. 当院で施行したCT検査では食道胃残吻合部よりやや頭側に食道壁から心嚢への瘻孔を認めた. さらに, 上部消化管内視鏡検査では食道胃吻合部潰瘍に6mmほどの瘻孔を認めた. 反復性食道潰瘍に伴う食道心嚢瘻の診断で, 内視鏡的経鼻心嚢ドレナージ・絶食・補液・抗菌薬等の保存的治療の方針となった. 治療経過は良好で, 第11病日に上部消化管造影検査で胃心嚢瘻を認めず, 経鼻心嚢ドレナージチューブを抜去した. 第18病日に上部消化管内視鏡検査では食道胃吻合部潰瘍は癒着化を認めた. 第31病日に自宅退院軽快退院となった. 今回, 反復する食道胃吻合部潰瘍を契機に食道心嚢瘻を発症した症例に対して, 内視鏡的経鼻心嚢ドレナージ術を主体とする保存的治療で救命できた1例を経験したので, 若干の文献的考察を加えて報告する.

Key words: 食道胃接合部癌 (Esophagogastric junction cancer),
 反復性食道潰瘍 (recurrent esophageal ulcer), 食道心嚢瘻 (Esophageal pericardial fistula)

はじめに

胃癌術後の逆流性食道炎による食道潰瘍を繰り返し食道心嚢瘻を発症する症例は比較的稀であるが, 食道心嚢瘻発症時にはその予後は不良である. 今回, 反復する食道胃吻合部潰瘍を契機に食道心嚢瘻を発症した症例に対して, 内視鏡的経鼻心嚢ドレナージ術を主体とする保存的治療で治療できた一例を経験したので, 若干の文献的考察を加えて報告する.

症 例

症例: 74歳, 男性.
 主訴: 胸痛
 既往歴: 右上葉肺癌 (55歳 右上葉部分切除), 癒着性イレウス (72歳 イレウス解除術)
 現病歴: 2010年2月に食道胃接合部腺癌 (cT3N1M0, Stage II B) に対して噴門側胃切除, D1+リンパ節郭清および下縦隔郭清, 腸瘻造設術を施行した. 術後, 縫合不全を発症したが術後57日目に軽快退院となった. 術後よりプロトンポンプ阻害薬の内服を開始していたが, 術5か月

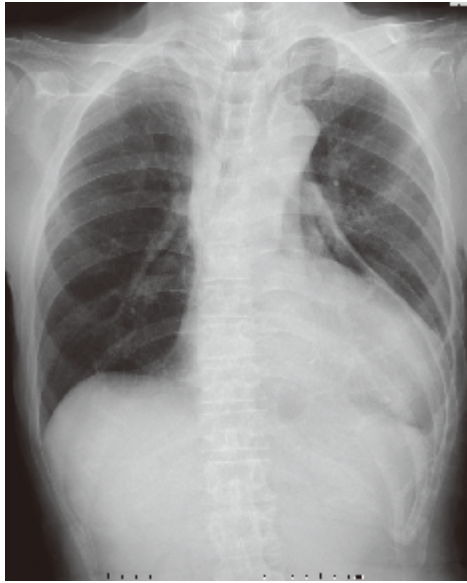


Fig. 1

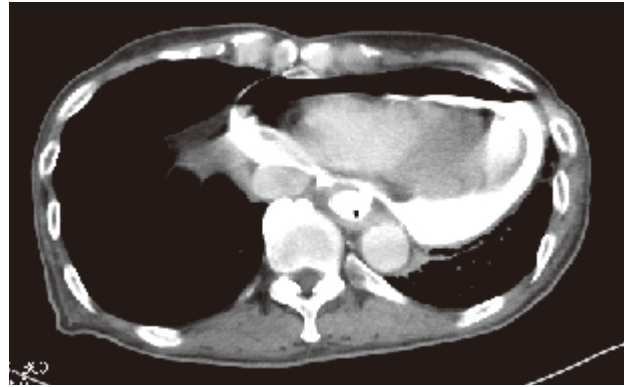


Fig. 2




Fig. 4

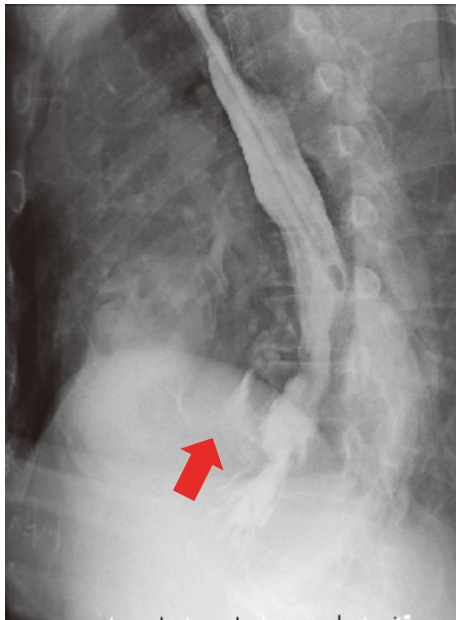


Fig. 3

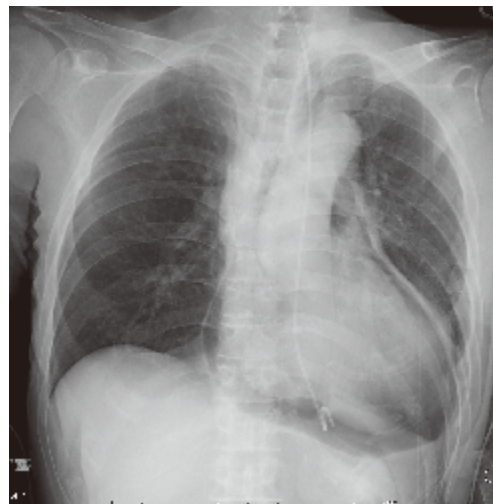


Fig. 2

目から逆流性食道炎及び反復性の食道胃吻合部潰瘍を発症し、その後増悪と緩解を繰り返していた。今回、2018年3月に胸痛を主訴に近医を受診した。同院で施行したCT検査で心嚢内の液体貯留を認め、胃心嚢瘻が疑われたため当院へ緊急搬送となった。

来院時現症：身長165cm、体重50kg、意識清明、血圧130/118mmHg、脈拍93bpm、体温35.6℃、呼吸数45回/分、SpO2 99% (room air)

来院時、胸痛を認め、左背側湿性ラ音を聴取した。

来院時血液検査所見：WBC14900/mm³、CRP0.28mg/dlと炎症反応軽度上昇を認めた他は特記すべき異常所見を認めなかった。

胸部単純X線検査所見：心胸郭比63%に拡大しており、心嚢内に free air を認めた (Fig. 1)。

胸腹部造影CT検査：食道から心嚢内に造影剤を認めた。食道胃吻合部よりやや頭側に壁の菲薄化を認め、穿通部位と考えられた (Fig. 2)。

上部消化管造影検査：食道胃吻合部口側より心嚢内に造影剤の漏出を認めた。縦郭や胸腔内への造影剤流入は認めなかった (Fig. 3)。

上部消化管内視鏡検査：胃食道吻合部の口側すぐ9時方向に心嚢内への瘻孔あり。開口部は6mm程度で瘻孔部位から心臓を確認できた (Fig. 4) 瘻孔からガイドワイヤー用いて経鼻心嚢ドレナージチューブ (以下、ENBD)

表1 本邦における食道心嚢瘻の報告例

報告者	報告年	年齢	性別	原疾患	原疾患に対する治療	発症症状	治療方法	転機
山口	1989	71	男性	胃癌	胃全摘	胸痛、呼吸困難	外科的心嚢ドレナージ	死亡
上道	1989	79	男性	食道癌	放射線治療	背部痛	心嚢穿刺	不明
櫻井	1996	72	女性	肺癌	なし	咳嗽、発熱	心嚢ドレナージ	死亡
市村	2004	63	男性	食道癌	放射線+化学療法	倦怠感	心嚢ドレナージ 食道ステント	死亡
坂本	2005	31	男性	脊髄腫瘍	腫瘍摘出術+放射線照射後	呼吸困難 発熱	開胸心嚢ドレナージ	軽快
Yi-Tso Cheng	2011	41	男性	食道癌	術前放射線化学療法	胸痛	外科的心嚢ドレナージ	死亡
松本	2011	30	男性	慢性食道炎	なし	呼吸困難 ふらつき	心嚢穿刺	軽快
堀岡	2018	62	女性	残胃癌	バクリタキセル+ラムシルマブ	胸背部痛	剣状突起下 心膜切開心嚢ドレナージ	軽快
自験例	2018	74	男性	食道胃接合部癌	噴門側胃切除	胸痛	内視鏡的心嚢ドレナージ	軽快

を留置した (Fig. 5). カテーテル留置後、淡黄色透明の排液が540mlありドレナージ良好であった (その後の検査で心嚢液培養検査は陰性であった).

治療経過: ENBD用カテーテル挿入後より集中治療室に入室した. 経鼻心嚢ドレナージと抗生剤投与による保存的治療で、病状が安定した. 第2病日より排液は10ml以下となったが、心エコー上も心嚢水の増悪はなくカテーテル留置後のドレナージは良好であった. 第11病日に上部消化管造影検査では、心嚢内への造影剤の流入を認めずENBDを抜去した. 同日より食事を開始した. 第18病日に上部消化管内視鏡検査を行うと吻合部潰瘍は癒着化を認めた. 経過良好のため第31病日に自宅退院となった. 本症例の発症には胃酸の逆流とともに胃の排泄遅延も原因の一つとして考えられたため、退院後はPPIに加えて胃の蠕動機能改善目的にアコチアミド塩酸塩錠の内服を開始した. その後のフォローの上部消化管内視鏡検査では癒孔の潰瘍癒着化を認め、再発もなく経過している. 今後も内服継続とともに定期的に上部消化管内視鏡検査にて評価を行う方針である.

考 察

今回我々は、食道胃接合部癌術後の反復性食道潰瘍による食道心嚢瘻を来した1例を経験した. 食道胃接合部癌の治療方針は、食道胃接合部癌の進行度に応じて外

科的切除の適応となった場合、胃全摘術もしくは噴門側胃切除術が選択される. 本症例では、病変が食道胃接合部領域に存在し、幽門側残胃を1/2以上温存できると判断し、噴門側胃切除術+細径胃管再建を選択した. 噴門側胃切除術の長期の合併症として、逆流性食道炎やダンピング症候群、吻合部狭窄、腸閉塞などがあり、中でも逆流性食道炎の頻度が最も高く¹⁾、約40%の症例に発症すると報告されている^{2, 3)}. さらに、術後逆流性食道炎発症症例の約20%に反復性の食道潰瘍を認める²⁾. 噴門側胃切除後の逆流性食道炎及び反復性食道潰瘍の原因として、胃の逆流防止機構が失われるため胃酸逆流による粘膜損傷をきたすことや接合部の血流量減少による粘膜障害がある⁴⁾. 一方で本症例では縫合不全に伴う吻合部の瘻孔形成などが原因の一つとして考えられるが、8年間の経過観察の過程においては縫合不全部の瘻孔形成はなく関連性は低いと考えられる. 噴門側胃切除後の逆流性食道炎及び反復性食道潰瘍の治療はプロトンポンプ阻害薬の内服である¹⁾. しかしながら、治療に難渋し本症例のように反復性食道潰瘍をきたす場合があり治療に難渋する. 反復性食道潰瘍を契機に食道心嚢瘻を発症する症例は比較的稀である. 本症例で食道心嚢瘻を発症した原因としては、噴門側胃切除の際に下縦隔リンパ節郭清として心嚢周囲の郭清も行ったため、吻合部と心嚢は癒着をきたしていたことが予想される. このため、繰り返す食道潰瘍により食道穿孔をきたし、嘔吐などの

圧力も伴って、癒着部を介して心嚢と瘻孔を形成したものと考える。

医学中央雑誌で「食道心嚢瘻」をキーワードとして検索したところ、自験例を含めて9例⁵⁻¹²⁾のみであった(表1)。原疾患が悪性腫瘍の場合には死亡となった症例の報告が多く、本症例のような良性疾患の場合には救命できた報告が散見された。しかしながら、予後に起因する因子の同定には至らないため今後さらなる症例の集積が必要と考えられた。本症例では、当院搬送時に患者状態が安定していたこと、胃癌術後のため高度の癒着が予想され開胸や胸腔鏡補助下のドレナージは施行困難と予想されたこと、内視鏡下で食道心嚢瘻が確認され、瘻孔よりドレナージチューブ挿入が十分可能と判断したため、内視鏡的経鼻心嚢ドレナージを選択した。今回われわれが行った内視鏡的経鼻心嚢ドレナージの報告例は他になく、貴重な症例と考えられた。治療が奏功した要因としては、発症時の患者状態が安定していたこと、心嚢水培養検査が陰性であったこと、発症後速やかなドレナージを行うことができた点、ドレナージチューブ留置により良好なドレナージが可能であった点が挙げられる。全身状態が安定しており、内視鏡下で瘻孔が確認できる症例においては内視鏡的ドレナージは治療法の1つとして有効な治療法の1つであると考えられた。

文 献

- 1) 岡島邦雄:噴門側胃切除術. 外科治療, **97**(2):8, 2007.
- 2) 丸山圭一, 北岡久三, 平田克治ほか:噴門部に対する手術式の選択;根治性から. 消化器外科, **6**:1425-1431, 1983.
- 3) 内田雄三, 松本克彦, 久保宣博:安全性・術後愁訴からみた再建術式—術後逆流性食道炎の防止を目的とした再建術式—. 外科診療, **34**:71-78, 1992.
- 4) 梅津誠子, 赤坂治枝, 和嶋直紀ほか:食道癌術後再建胃管潰瘍心嚢穿破の1例. 日臨外会誌, **78**(2):291-296, 2017.
- 5) 山口時雄, 小林 晏, 清家洋二ほか:胃癌局所再発による食道心嚢瘻の1剖検例. 日本消化器外科学会雑誌, **22**(12):2303-2305, 1989.
- 6) 上道文昭, 尾形申式, 宇津木道弘ほか:食道癌患者に発生した心嚢気腫の1例. 超音波医学, **22**(10):717-720, 1995.
- 7) 櫻井清陽, 久保田 功, 高橋健太郎ほか:心嚢気腫の一例. 日本内科学会雑誌, **86**(12):2303-2305, 1997.
- 8) 市村 健, 小井戸一光:進行食道癌治療後に発生した心嚢気腫にcovered stent留置が有用であった1例. 日本消化器病学会雑誌, **101**(3):269-273, 2004.
- 9) 坂本英至, 長谷川 洋, 小松俊一郎ほか:収縮性心膜炎で発症した食道心嚢瘻の1救命例. 日本腹部救急医学会雑誌, **25**(6):857-861, 2005.
- 10) Yi-Tso Cheng, Kok Chin Chong, Ming-jen Tsai: Esophagopericardial Fistula with Pyopneumonopericardium Secondary to Esophageal Carcinoma. Intern Med, **50**:2681, 2011.
- 11) 松本 順, 渡辺裕昭, 村山 梓ほか:保存的加療にて救命し得た食道由来の複数菌による重症化化膿性心膜炎の1例. 心臓, **43**(11):1431-1436, 2011.
- 12) 堀岡宏平:食道ステント留置下に化学療法施行中の切除不能残胃癌の患者に発症した食道心嚢瘻の1例. 日本消化器外科学会雑誌, **51**(8):512-519, 2018.

Abstract

A CASE OF ESOPHAGEAL PERICARDIAL FISTULA
CAUSED BY RECURRENT ESOPHAGEAL ULCER
AFTER POSTOPERATIVE GASTROESOPHAGEAL JUNCTION CARCINOMA

Mihwa Ju, Toru Aoyama, Kazuya Endo, Yukari Ono,
Atsuhiko Sugiyama, Kaori Mori, Keisuke Koumori, Yukio Maezawa,
Syo Sawazaki, Masakatsu Numata, Hiroshi Tamagawa, Tsutomu Sato,
Yasushi Rino, Munetaka Masuda

Department of surgery, Yokohama City University

The patient was a 74-year-old man. Cardia-side gastrectomy, D1 + lymph node dissection, lower longitudinal septation, and intestinal fistula surgery had been performed in February 2010 for gastroesophageal junction adenocarcinoma (cT3 N1 M0, Stage IIB). Oral administration of a proton pump inhibitor was started from postoperative day 1, but after 5 months postoperatively, he developed reflux esophagitis and recurrent esophagogastric anastomotic ulceration with repeated exacerbation and remission. This time, he visited a local doctor in March 2018 with the main complaint of chest pain. Accumulation of liquid in the pericardium was confirmed on CT performed at the same hospital, and emergency transport was arranged to our hospital because of suspected pericardial sac fistula. CT examination performed at our hospital showed a fistula from the esophageal wall to the pericardium, slightly cranial to the gastric cardia. Furthermore, upper gastrointestinal endoscopic examination revealed an ulcer at the esophagogastric anastomosis leading into a fistula of about 6 mm in length. Gastropericardial fistula accompanying recurrent esophageal ulcer was diagnosed, and we applied a policy of conservative treatments, such as endoscopic pericardiocentesis with a nasal cannula, fasting, replacement fluid, antibiotic drug, etc. The course of treatment was good, and upper gastrointestinal contrast examination on hospital day 11 revealed no upper gastropericardial fistula, so the nasal pericardial drainage tube was removed. Upper gastrointestinal endoscopy revealed scarring in the ulcer at the esophagogastric anastomosis on hospital day 18. He was discharged to home on hospital day 31. I have provided an example of a case that was able to be treated conservatively based on endoscopic nasal pericardial drainage surgery for esophagogastric fistula that developed due to repeated esophagogastric anastomotic ulcers. This case is reported with consideration of the literature.

