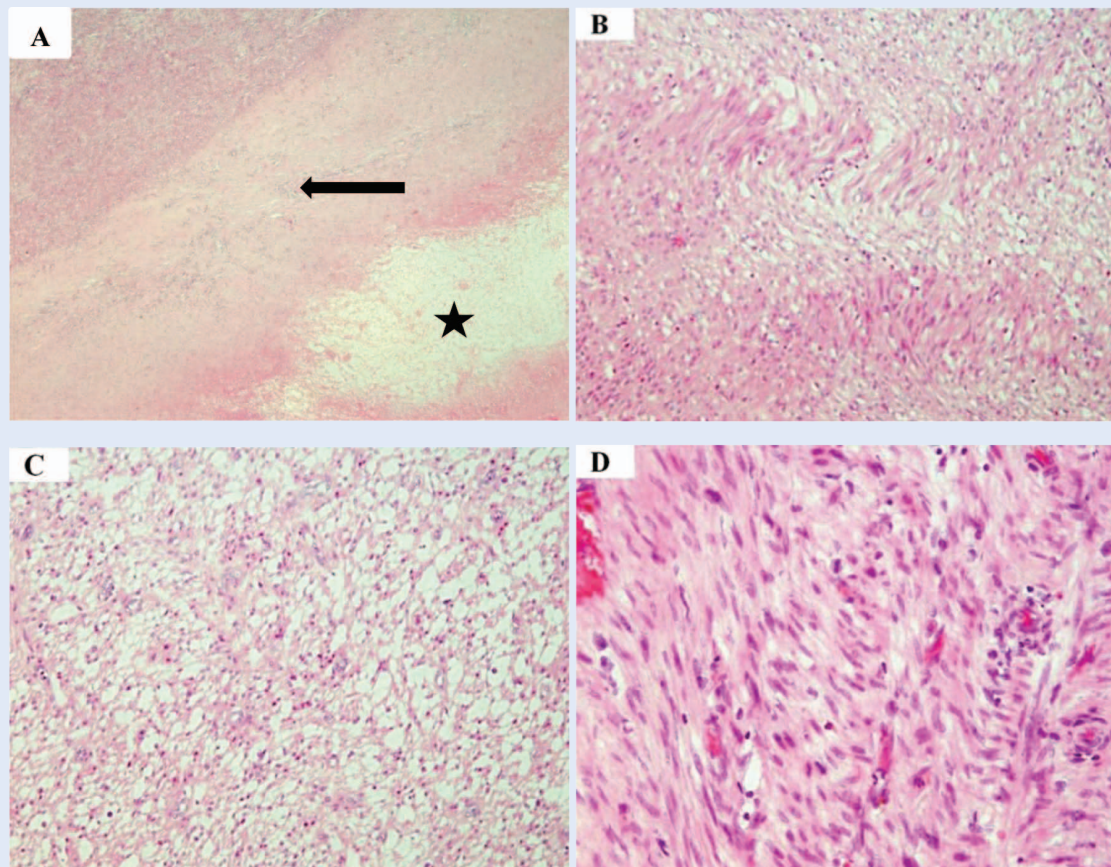


## ERRATUM

U članku „Medijastinalni glatkomišićni tumor nepoznatog malignog potencijala: prikaz slučaja i pregled literature”, čiji su autori Veljko Flego, Darian Volarić, Kovička Matušan Ilijaš, Ljiljana Bulat-Kardum, tiskanom u časopisu *Medicina Fluminensis* 2019;55:89-94, objavljena je pogrešna slika 4.

U nastavku objavljujemo ispravnu sliku 4.



**Slika 4.** Histološki nalaz tumora. A – područje nekroze (zvjezdica) okruženo područjem cijeljenja (strelica), a u gornjem lijevom kutu je vijabilno tumorsko tkivo (HE, x 40). B – tumor je građen od vretenastih stanica, s eozinofilnim citoplazmama, koje se slažu u paralelne snopiće (HE, x 100). C – izražen je međustanični edem unutar nekih područja tumora (HE, x 100). D – tumorske stanice pokazuju blagu polimorfiju (HE, x 200).