

See discussions, stats, and author profiles for this publication at: <https://www.researchgate.net/publication/303497964>

# A Case of Pelvic Peritoneal Damage by Laparoscopy Instruments Revealed Under Scanning Electron Microscope (SEM)

Article in *Iranian Journal of Obstetrics, Gynecology and Infertility* · April 2016

CITATION

1

READS

114



**Abolfazl Mehdizadehkashi**

Tehran University of Medical Sciences Head of OB Gyn Rasool hospital Iran Medica...

35 PUBLICATIONS 68 CITATIONS

SEE PROFILE



**Kobra Tahermanesh**

Iran University of Medical Sciences

29 PUBLICATIONS 33 CITATIONS

SEE PROFILE



**Shahla Chaichian**

Islamic Azad University Tehran Medical Sciences Branch

91 PUBLICATIONS 329 CITATIONS

SEE PROFILE



**Abbas Fazel Anvari-Yazdi**

Iran University of Medical Sciences

40 PUBLICATIONS 45 CITATIONS

SEE PROFILE

Some of the authors of this publication are also working on these related projects:



Meralgia Paresthetica After Bariatric Surgery in Iranian Patients [View project](#)



Bio-magnesium alloys in medicine [View project](#)

# گزارش یک مورد آسیب نمونه‌های صفاقی لگن توسط ابزار لاپاروسکوپی مشخص شده با میکروسکوپ الکترونی روبشی

دکتر ابوالفضل مهدیزاده کاشی<sup>۱</sup>، دکتر کبری طاهرمنش<sup>۲\*</sup>، دکتر بهاره فقیه نصیری<sup>۳</sup>،  
دکتر شهلا چایچیان<sup>۴</sup>، دکتر ندا هاشمی<sup>۲</sup>، سیده مهر عابد<sup>۵</sup>، عباس فاضل انواری یزدی<sup>۶</sup>

۱. استاد گروه زنان و مامایی، مرکز تحقیقات آندومتریوز، دانشکده پزشکی، دانشگاه علوم پزشکی ایران، تهران، ایران.
۲. استادیار گروه زنان و مامایی، مرکز تحقیقات آندومتریوز، دانشکده پزشکی، دانشگاه علوم پزشکی ایران، تهران، ایران.
۳. متخصص زنان و زایمان، دانشکده پزشکی، دانشگاه علوم پزشکی شهید بهشتی، تهران، ایران.
۴. دانشیار گروه زنان و مامایی، مرکز تحقیقات روش های کم تهاجمی در زنان، واحد علوم پزشکی تهران، دانشگاه آزاد اسلامی، تهران، ایران.
۵. دانشجوی پزشکی، دانشکده پزشکی، دانشگاه علوم پزشکی یاسوج، یاسوج، ایران.
۶. کارشناسی ارشد مهندسی پزشکی، گروه زیست مواد، پژوهشکده مواد و زیست مواد، تهران، ایران.

تاریخ دریافت: ۱۳۹۴/۹/۱ تاریخ پذیرش: ۱۳۹۵/۲/۱

## خلاصه

**مقدمه:** نقش صفاق در انسان در انتقال آب و الکترولیت‌ها، دفاع بدن و کاهش اصطکاک بین روده‌ها و دیگر احشاء از دیرباز شناخته شده است. این لایه سروزی از یک ردیف سلول‌های مزوتلیال که بر روی لایه بازال و بافت همبند پشتیبان حاوی سلول و پروتئین‌های ساختمانی قرار گرفته، تشکیل شده است. طی دهه‌های اخیر صفاق لگنی انسان با به کارگیری میکروسکوپ الکترونی روبشی در شرایط گوناگونی به منظور تشخیص بیماری‌ها به ویژه در آندومتریوز دردهای مزمن لگنی و... مورد مطالعه قرار گرفته است. در این گزارش، تغییرات میکروساختاری ایجاد شده توسط جراح به دلیل مشکلات تکنیکال غیر عمدی در تهیه بافت ارائه شده است. در این گزارش، تغییرات فراساختاری غیر عمدی بر روی صفاق لگنی توسط ابزار در حین جراحی لاپاروسکوپی که می‌تواند منجر به بروز خطا در تشخیص پاتولوژیست و درک روند بیماری است، معرفی شد.

**معرفی بیمار:** در این گزارش، دو قطعه از بافت صفاقی با ابعاد ۷×۷ میلی متری از صفاق درگیر و دو قطعه نیز از صفاق به ظاهر نرمال جهت بررسی با میکروسکوپ الکترونی روبشی در بیمار با درد مزمن لگن مشکوک به آندومتریوز مورد بررسی قرار گرفت.

**نتیجه‌گیری:** با توجه به آسیب غیر عمدی ابزار لاپاروسکوپی در بررسی بافت‌های ظریف مانند صفاق، بایستی به این نکته بسیار ساده اما کلیدی در روند تهیه نمونه‌ها جهت بررسی های تشخیصی و فراساختاری دقت لازم مبذول گردد.

**کلمات کلیدی:** صفاق لگنی، لاپاروسکوپی، میکروسکوپ الکترونی روبشی

\* نویسنده مسئول مکاتبات: دکتر کبری طاهرمنش؛ مرکز تحقیقات آندومتریوز، بیمارستان حضرت رسول اکرم (ص)، دانشگاه علوم پزشکی ایران، تهران، ایران.  
تلفن: ۰۹۱۲۳۴۷۸۹۵۸؛ پست الکترونیک: dr.floratory@gmail.com

## مقدمه

صفاق در انسان بزرگ ترین پرده سروزی است که متشکل از یک لایه سلول‌های مزوتلیال با میکروویلی های سطحی می باشد و بر روی یک لایه نازک بازال به همراه بافت همبند پشتیبان می شود (۱). صفاق جداری، پوشاننده جدار داخلی حفرات بدن از جمله شکم و لگن بوده و صفاق احشایی نیز پوشاننده ارگان‌های شکم و لگن می باشد. صفاق نقش انتقال آب و مولکول‌ها را برعهده دارد و در سیستم دفاعی بدن با ترشح انواع سیتوکین‌ها و جذب نوتروفیل‌ها و ماکروفاژ و کاهش اصطکاک بین احشاء به گونه‌ای که حرکات دودی روده‌ها به واسطه لغزندگی ایجاد شده توسط این پرده مهم تسهیل می شود، شناخته شده است. هرگونه تروما، عفونت و التهاب با تخریب این لایه ظریف می توانند منجر به چسبندگی و مشکلات بعدی شوند (۲).

در دهه‌های اخیر، میکروسکوپ الکترونی روبشی (SEM) <sup>۱</sup> به عنوان یکی از آزمون‌های بسیار نوین تشخیصی به منظور مطالعه بافت‌های مختلف بدن به ویژه بررسی دقیق تر آندومتریوز در روند ایجاد درد مزمن لگن، چسبندگی‌ها در بافت صفاق و ... مورد استفاده قرار گرفته است (۳-۴). در حالی که آندومتریوز از علل درد مزمن لگنی شناخته شده است، مکانیزم آن در بسیاری از موارد ناشناخته است، به ویژه در مواردی که شدت درد با شدت آندومتریوز یافت شده همخوانی نداشته باشد (۵-۷). در این گزارش یک بیمار خانم، با درد لگنی مزمن مشکوک به آندومتریوز، ابتدا تحت لاپاروسکوپی قرار گرفت و پس از بررسی لگن، نمونه‌های صفاقی تهیه و جهت مطالعه ریزساختاری با میکروسکوپ الکترونی روبشی به آزمایشگاه ارسال شد.

## معرفی بیمار

بیمار خانم ۳۵ ساله با سابقه یک نوبت حاملگی و زایمان طبیعی در ۶ سال قبل بود که با درد مزمن لگن، قاعدگی دردناک و نزدیکی دردناک از یک سال قبل از بستری به درمانگاه زنان بیمارستان حضرت رسول اکرم (ص) تهران وابسته به دانشگاه علوم پزشکی ایران مراجعه کرده بود.

در شرح حال گذشته نکته مثبتی وجود نداشت. همچنین مشکلات ارتوپدی، اورولوژی و گوارشی نیز به واسطه معاینه‌های بالینی و ارزیابی های آزمایشگاهی و تصویربرداری رد شد. در معاینه بالینی کلی نکته مشکوکی یافت نشد. اما در معاینه لگن، ظاهر سرویکس طبیعی، بدون ترشحات غیر طبیعی و رحم و ضمام نیز طبیعی بودند. در بررسی دو دستی لگن- شکم و توشه رکتال، بیمار دارای درد عمقی مبهم به ویژه در سمت راست لگن بود که با حرکت سرویکس تشدید نمی شد. تمام آزمایش‌ها طبیعی و در سونوگرافی نکته مثبتی وجود نداشت. بیمار با شک به آندومتریوز لگن کاندید لاپاروسکوپی تشخیصی شد.

تحت بیهوشی عمومی بعد از گذاشتن پورت ۱۰ میلی‌متر نافی و پورت‌های کناری ۵ میلی‌متر ارگان‌های شکمی و لگنی مورد بررسی قرار گرفت. غیر از دو پاره آندومتریوزی ریز ۲-۱ میلی متری در کلدوساک خلفی سمت چپ، نکته مثبت دیگری یافت نشد. با توجه به رضایت آگاهانه از بیمار، ۲ قطعه از بافت صفاقی با ابعاد ۷×۷ میلی متری از صفاق درگیر و ۲ قطعه نیز از صفاق به ظاهر طبیعی سمت راست با فورسپس مریند گرفته و با قیچی بریده و توسط فورسپس مذکور از پورت ۵ میلی‌متر خارج شد. نمونه‌ها به شکلی که سطح داخل صفاق رو به بالا باشد، بر روی یک اسفنج فشرده از جنس پلی اورتان <sup>۲</sup> با نخ بخیه ۵-۰ فیکس شد. جهت مطالعه سطح صفاق با میکروسکوپ الکترونی روبشی، نمونه‌ها با محلول گلوتر آلدئید <sup>۳</sup> ۲/۵٪ در دمای ۴ درجه سانتی‌گراد تثبیت شد و با محلول اسمیم تتروکسید به صورت نهایی ساختار سلولی ثابت شد. به منظور فرآیند آب‌گیری بافت صفاق، با درصد‌های مختلف اتانول-آب دیونیزه شده از درصد‌های پایین اتانول تا درصد‌های بالای اتانول، این فرایند صورت گرفت و در نهایت با محلول هیدروکسی متیل دی سالازین (HMDS) <sup>۴</sup> نمونه‌ها خشک و با پوشش طلا-پالادیوم سطح آن‌ها جهت مطالعه ریزساختاری رسانا گردید (۸). نمونه مورد نظر با استفاده از دستگاه میکروسکوپ الکترونی مدل

<sup>2</sup> Polyurethane

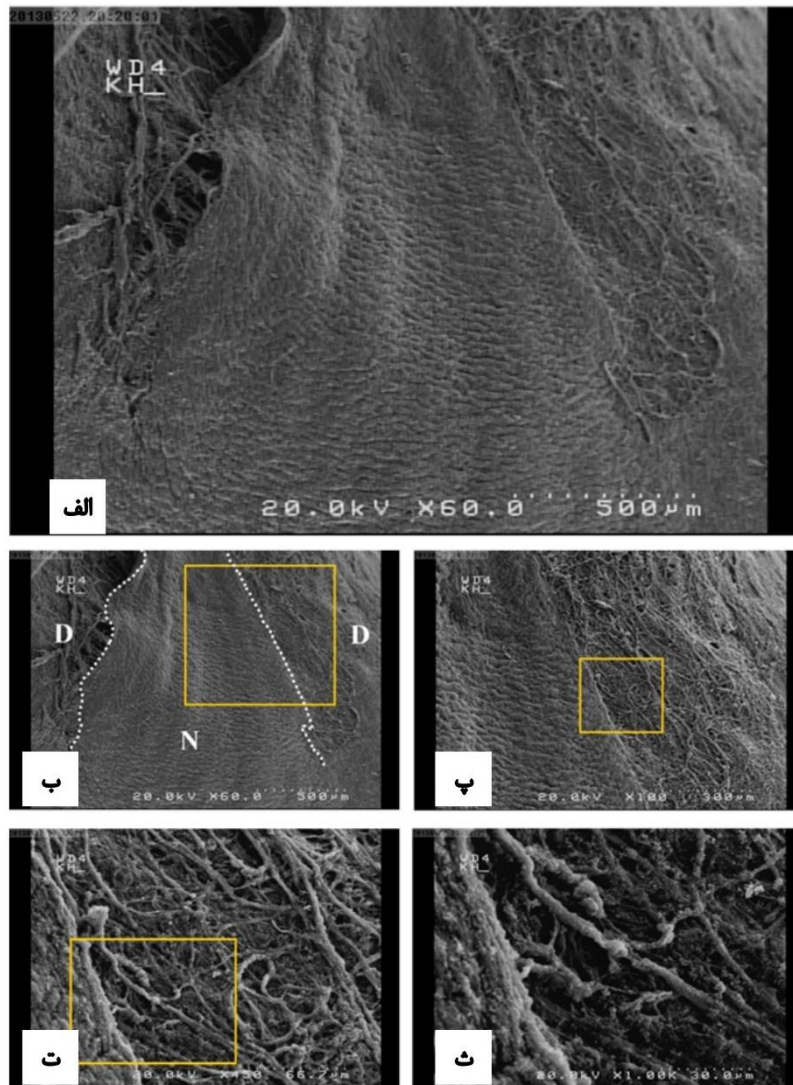
<sup>3</sup> Glutaraldehyde

<sup>4</sup> Hexamethyldisalzazine

<sup>1</sup> Scanning Electron Microscopy

الکترونی روبشی، در هر چهار نمونه صفاقی آسیب  
رؤیت شد (شکل ۱).

Philips XL 30 SEM مورد آزمون قرار گرفت. بر  
اساس نتایج به دست آمده از بررسی میکروسکوپ



شکل ۱: (الف) تصویر میکروسکوپ الکترونی روبشی از آسیب بافت صفاقی بوسیله لبه نوک تیز فورسپس، (ب) خطوط نقطه چین بیانگر مرز نرمال صفاقی می باشد و (پ، ت و ث) به ترتیب بیانگر بزرگنمایی‌های ۱۰۰ برابر، ۴۵۰ برابر و ۱۰۰۰ برابر است. D در تصویر بیانگر بافت آسیب دیده و N بیانگر بافت نرمال است.

از جمله آسیب‌های حین جراحی میتوان به تاثیر فراساختاری انواعی از فورسپسها، از قبیل دنداندار در سوراخ شدن نسج و نیز انواعی که منجر به له شدن بافت میگردد نام برد. در عین حال استفاده از جریان الکتریسیته در برش بافت یا انعقاد نقاط خونریزی دهنده خود عامل دیگری است (۱۱-۱۲).

## بحث

آماده سازی صحیح بافتهای زنده جهت بررسی مطالعات میکروسکوپی وابسته به مرحله‌ای است که از جراح شروع و به پاتولوژیست ختم می شود. تغییرات ساختاری غیر عمدی می توانند در طی جراحی، زمان مرحله تثبیت، انتقال و در نهایت در طی پردازش بافت اتفاق افتد (۹-۱۰).

لاپاروسکوپی نمونه‌های بافتی از یک سمت و بسیار ظریف توسط فورسپس گرفته شود و از جداسازی تیز با قیچی به جای لیزر و یا جریان الکتریسیته استفاده نموده و از حفره لگن از طریق پورت به آرامی و با کمترین اصطکاک خارج شود.

### نتیجه گیری

جراحان بهتر است میزان دستکاری و تخریب بافتی توسط ابزار را حین لاپاروسکوپی کاهش دهند. در بررسی فراساختاری نسوج ظریف مانند صفاق توسط میکروسکوپ الکترونی روبشی، نمونه بایستی به دقت گرفته، بریده و خارج شود؛ چراکه تخریب سطحی از بافت که در بین تیغه‌های فورسپس درگیر است می‌تواند منجر به خطای تشخیصی و در نتیجه خطا در درمان گردد.

در بیمار مذکور علیرغم رعایت شرایط استاندارد مراحل تثبیت، انتقال و پردازش بافتها، تخریب رویت شد، به نحوی که نمونه صفاق در هر دو جهت کناری (بالا سمت چپ و راست) پیوستگی خود را از دست داده است. در مشاهده نمونه‌ها مرز دقیقی بین منطقه آسیب دیده و سالم دیده می‌شود. به نظر می‌رسد مناطق از هم گسیخته شده دقیقاً بیانگر محل قرارگیری لبه‌های فورسپس است که باعث آسیب به بافت صفاقی به میزان بسیار زیادی شده است. به طور شگفت‌انگیزی آسیبی که تیغه‌های فک فورسپس بر بافت ایجاد کرده بود، باعث شد تا این عارضه در مشاهده فراساختاری صفاق با آسیب آندومتریوز ایجاد مداخله تشخیصی نماید. به منظور مشاهده ساختار بافت صفاق در زیر میکروسکوپ الکترونی روبشی جهت تشخیص بیماری‌ها بایستی تا حد امکان از ایجاد آسیب‌های غیر عمدی اجتناب نمود. برای این منظور بهتر است در طی

### منابع

1. Young VJ, Brown JK, Saunders PT, Horne AW. The role of the peritoneum in the pathogenesis of endometriosis. Hum Reprod Update 2013; 19(5):558-69.
2. Nagy JA, Jackman RW. Anatomy and physiology of the peritoneal membrane. Seminars Dialysis 1998; 11(1):49-56.
3. Buss H, Hollweg HG. Application of scanning electron microscopy to diagnostic pathology. A critical review. Scan Electron Microsc 1980(3):139-53.
4. Vonnahme FJ. The scanning electron microscope as a diagnostic tool in liver pathology. Scan Electron Microsc 1984(Pt 1):173-82.
5. Nakamura K. Scanning electron microscopic study on pathogenesis of peritoneal endometriosis. Nihon Sanka Fujinka Gakkai Zasshi 1994; 46(10):1049-55.
6. Vasquez G, Cornillie F, Brosens IA. Peritoneal endometriosis: scanning electron microscopy and histology of minimal pelvic endometriotic lesions. Fertil Steril 1984; 42(5):696-703.
7. Hayata T, Matsu T, Kawano Y, Matsui N, Miyakawa I. Scanning electron microscopy of endometriotic lesions in the pelvic peritoneum and the histogenesis of endometriosis. Int J Gynaecol Obstet 1992; 39(4):311-9.
8. Kashi AM, Tahemanesh K, Chaichian S, Joghataei MT, Moradi F, Tavanger SM, et al. How to prepare biological samples and live tissues for scanning electron microscopy (SEM). Galen Med J 2014; 3(2):63-80.