

# Több-billentyűs redoműtét felnőtt betegen komplex pulmonalis atresiában

Hartyánszky István dr.<sup>1</sup> ■ Babik Barna dr.<sup>2</sup> ■ Kádár Krisztina dr.<sup>3</sup>  
Tóth Attila dr.<sup>3</sup> ■ Göbölös László dr.<sup>4</sup> ■ Bogáts Gábor dr.<sup>1</sup>

Szegedi Tudományegyetem, Általános Orvostudományi Kar, Szent-Györgyi Albert Klinikai Központ,

<sup>1</sup>Szívsebészeti Osztály, <sup>2</sup>Aneszteziológiai és Intenzív Terápiás Osztály, Szeged

<sup>3</sup>Semmelweis Egyetem, Általános Orvostudományi Kar, Városmajori Szív- és Érbészeti Klinika, Budapest

<sup>4</sup>Department of Cardiothoracic Surgery, University Hospital Southampton NHS Trust, United Kingdom

A 30 éves, komplex pulmonalis atresiás betegnél csecsemőkorban az unifokalizálás eldönthetősége miatt exploratio, 10 éves korban rekonstrukciós műtét (kamrai sövényhiány zárása, unifokalizáció, jobb kamra-arteria pulmonalis folytonosságának kialakítása homograftal) történt. A mindkét kamra csökkent működését okozó aortabillentyű-elégtelenség és ascendenstágulat, illetve homograftelégtség miatt az aortabillentyű plasztikája, a pulmonalis billentyű, illetve az aorta ascendens és arteria pulmonalis törzs cseréje vált szükségessé. Magyarországon betegünk az első, akinél ilyen redoműtét történt. A műtét sikere igazolja, hogy megfelelő gondozás, diagnosztika (echokardiográfia, MR, CT) mellett az időben történt műtét jó korai és késői eredményt biztosíthat a komplex szívhibás, felnőttkorú betegek számára. *Orv. Hetil.*, 2017, *158*(14), 546–549.

**Kulcsszavak:** több-billentyűs redoműtét, komplex pulmonalis atresia

## Multivalve redo surgery in adult patient with complex pulmonary atresia

30-year-old adult with complex pulmonary atresia (previous surgical procedures: in infancy: exploration, at age of 10: ventricular septal defect closing, unifocalization, homograft implantation between right ventricular outflow tract and pulmonary artery) has biventricular dysfunction because of aortic valve regurgitation, ascending aortic aneurysm, and homograft insufficiency. Multivalve surgery: aortic valve plasty, pulmonary homograft changes for homograft and ascending aortic reconstruction by graft were carried out successfully. In Hungary this was the first case of this type of surgery. Management of special problems (follow-up, correct diagnostics (echocardiography, MR, CT), indication and necessity of reoperation, optimal age) in adult patients with complex congenital heart defects produces excellent early and late surgical results.

**Keywords:** multivalve redo surgery, complex pulmonary atresia

*Hartyánszky, I., Babik, B., Kádár, K., Tóth, A., Göbölös, L., Bogáts, G.* [Multivalve redo surgery in adult patient with complex pulmonary atresia]. *Orv. Hetil.*, 2017, *158*(14), 546–549.

(Beérkezett: 2017. január 17.; elfogadva: 2017. február 14.)

### Rövidítések

AV = atrioventricularis; EF = ejekciós frakció; HTK = hematokrit; MAPCA = aortopulmonalis kollaterális artéria; TEE = transoesophagealis echokardiográfia; VSD = kamrai septumdefektus

A komplex veleszületett szívhibák sikeres sebészi kezeléseinek eredményeként fokozatosan emelkedik a felnőtt-

kort elért betegek száma. Az alapbetegségek következménye, szövődménye miatt számos új, sebészi/intervenciós megoldást igénylő probléma jelentkezik, igényel megoldást [1]. A többszöri median sternotomia okozta nehézségek, a bal és jobb kamra diszfunkcióját okozó, bal és jobb kamra kifolyási pályáját érintő, egy időben elvégzendő redoműtétek különleges kihívást jelentenek a gyakorlott szívsebészek számára is.

## Esetleírás

A betegnél csecsemőkorban unifokalizáció (arteria pulmonalis ágrendszer kialakítási lehetőségének) eldöntése érdekében csupán exploratio történt.

A rekonstrukciós műtét elvégzésekor (1996. november 7.) a beteg 10 éves volt, a testsúlya 25,7 kg. A következő beavatkozások történtek: bal oldali thoracotomiából az aorta descendensből eredő aortopulmonalis kollaterális (MAPCA) ligatura és sternotomiából az arteria pulmonalis foltplasztikája, unifokalizálás, kamrai septumdefektus zárása műanyag folttal, jobb kamra–arteria pulmonalis folytonosságának kialakítása aortahomografttal. A posztoperatív szak zavartalan volt.

Az aorta ascendens a két évtizedes utánkötés alatt lassan, fokozatosan tágult, aortabillentyű-elégtelenség alakult ki, ami fokozódott, és a homograft meszesedése (és „kinövése”) miatt jobbkamra-kiáramlási szűkület alakult ki. Az echokardiográfiával felállított diagnózis szerint az aortainsufficiencia progresszív, mind a regurgitatio, mind az aorta ascendens tágulata jelentős. A homograft-funkció közepes fokban károsodott. Mindkét kamra szisztolés funkciós paraméterei gyengébbek, ezért MRI-re, illetve redoműtét elvégzésére volt szükség. Az MRI (bal kamra ejekciós frakciója – EF 43% romló tendenciát mutatott, a bal kamra tágult volt. Az aortagyök és az ascendens tágassága fokozódott. Valsalva-tasakok szintjén  $50 \times 50$  mm, ascendens  $50 \times 49$  mm, az aortaív fokozatosan közelíti a normálméretet (1. ábra). Az aortabillentyűn mérhető regurgitatio mértéke közepes, az előző vizsgálathoz képest fokozódott. A leszálló aortán több előbortosulás jelezte a korábban ligált MAPCA-k helyét – dissectio nélkül. A korábbihoz képest a jobbkamra-funkció is csökkent (EF 46%), a tágulatának mértéke fokozódott, a kiáramlásban aneurysma érzékelhető. A homograftbillentyű erősen kalcifikált és torz. A regurgitatio mértéke változatlanul közepes fokú, 29%, differenciált flow méréssel jobbra tolt arány 73% megerősítette a diagnózist. Az eredmények alapján a műtét szükségessé vált.

Koronarográfia: Aberráns eredésű coronariák. Szignifikáns szűkülettől mentes epicardialis erek. Meszes, stenotizáló pulmonalis homograft (2015. november 12.).

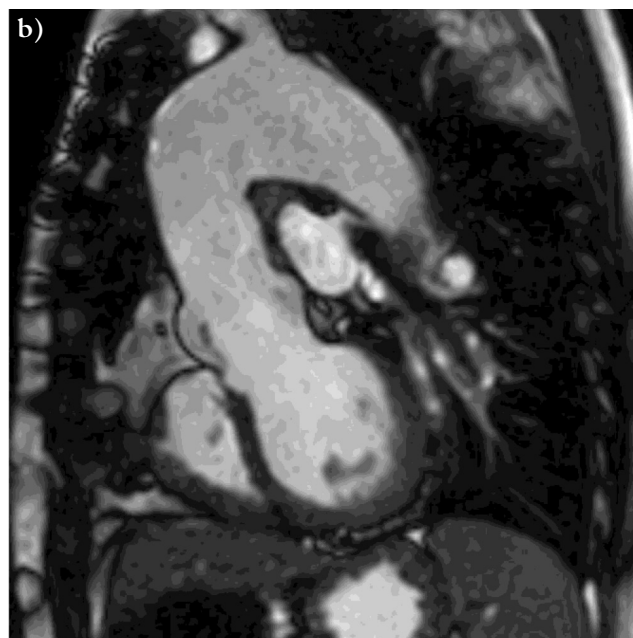
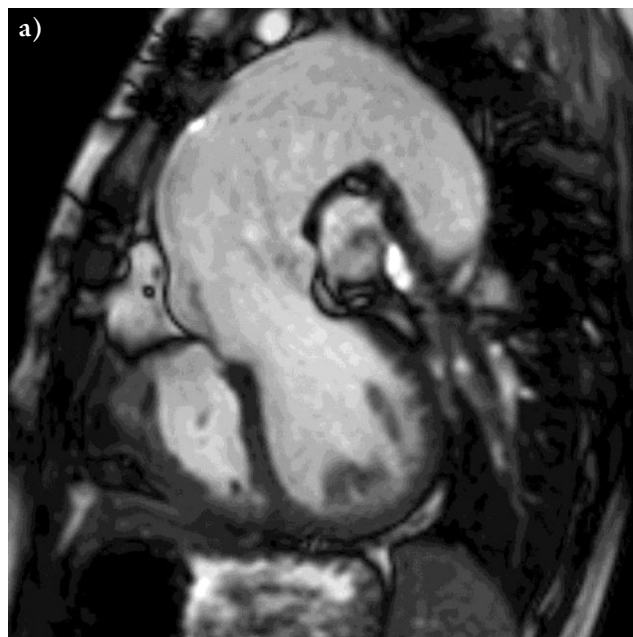
## Műtét

(2015. november 17.)

A median sternotomiából az aortabillentyű-plasztikát, aortaascendens-reszekciót és -pótlást 28 mm-es grafftal végeztük. A homograftcsere homografra, az intraoperatív észlelt kis residualis kamrai sövényhiány zárása direkt öltésekkel történt (2. ábra).

## Zavartalan posztoperatív szak

Echokardiográfia: Normális tágasságú aorta és szívüregek. Kielégítő globális balkamra-funkció. Aortainsuffici-

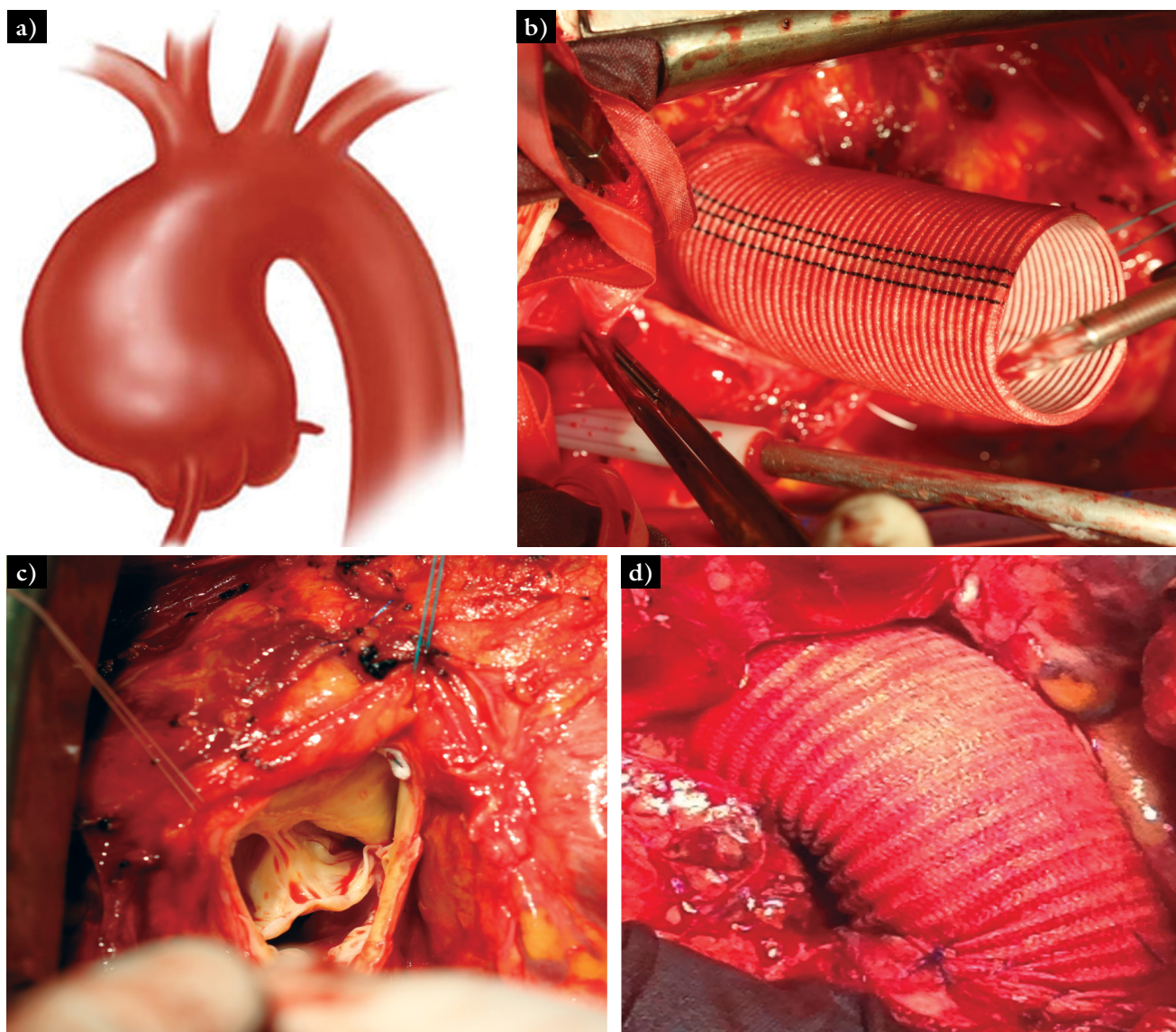


1. ábra | MR-kép a) műtét előtt: tág aorta ascendens és b) műtét után: normálméretű aorta ascendens

entia: I. Számottevő gradiens felette nem mérhető. Mitralis insufficiencia: I–II. Pulmonalis homograft felett 7 Hgmm gradiens, jobb kamra szisztolés nyomása 21 Hgmm. Residualis VSD nem látható (2015. november 23.).

A kontrollvizsgálaton a beteg panaszmentes volt, gyógyszeres kezelésre nem volt szükség.

MR-vizsgálat (2016. június 4.): A bal kamra ejekciós frakciója (EF 54%) és a balkamra-tágulat mértéke csökkent. A plasztikázott aortabillentyűn mért regurgitatio minimális. Az operált felszálló aorta kalibere normális, az ív a korábbinál tágabb. Dissectio továbbra sincs



2. ábra | a) Tág aorta ascendens rajza, b) tágult aortagyök, elégtelen billentyű, c)–d) műrérrrel rekonstruált aorta ascendens

(1. ábra). A jobb kamrai paraméterek normalizálódtak (EF 51%). Homografton stenosis, regurgitatio nincs. A differenciált flow jobbra tolódása kevésbé markáns.

## Megbeszélés

Több szívbillentyű egy időben történő sebészi korrigálása, cseréje napjainkban rutinmegoldásnak tekinthető, vonatkozik ez a veleszületett szívhibákra is. Olyan esetekben, ahol csecsemő-, gyermekkorban műbillentyű-, graftbeültetés történt, a testnövekedés miatt törvényszerű ezeknek a nagyobb méretűre, a plasztikázott billentyűknek műbillentyűre való cserélése. Így komplett AV-septumdefektus rekonstrukciója után mindkét AV-billentyű intervenciója szükséges lehet. Rastelli típusú műtétek után a pulmonalis graft cseréje mellett a jobb kamra-elégtelenség miatt kialakult tricuspidalis billentyű

elégtelensége is igényelhet sebészi kezelést. Közismert az aortavitiumok társulása a mitralis billentyű betegségeivel, amelyek hemodinamikai következményként a tricuspidalis billentyű betegséget is okozhatják. Ugyanakkor ritkaságnak számítanak azok az esetek, ahol egy időben az aorta és a pulmonalis billentyű igényel sebészi beavatkozást. Ez két esetben jöhet szóba: 1. Truncus arteriosus communis azon eseteiben, amikor a jobb kamra–pulmonalis folytonosság grafftal történt kialakítása mellett a truncalis billentyű cseréje is szükséges volt, és a kinőtt graft, illetve billentyű cseréje vált szükségessé. 2. Ross-műtétet követően az elégtelenné vált aortabillentyű és pulmonalis homograft cseréje lehet szükséges.

Holt [2, 3] 254 felnőtt, veleszületett szívhibás betegen végzett, két vagy több billentyű műtéttel szerzett tapasztalatai alapján, a műtéti kockázatot a műtét előtti alacsony HTK-értékben, esetlegesen társuló coronaria-

betegségekben, a kamrafunkciók mértékében jelöli meg. Fontosnak tartja, hogy a resternotomiák számának növekedésével emelkedhetnek a komplikációk – ezt megerősítik Park [4] 2555 resternotomiából operált szívűtétből szerzett tapasztalatai –, ezért ezek elkerülése, csökkentése érdekében a következő ajánlásokat teszi:

- Műtét előtt CT- vagy MR-vizsgálat végzése a medias-tinumanatómia tisztázására.
- Műtét kezdetekor TEE az esetleges söntök tisztázására.
- Arteria és vena femoralis kanülálása, extracorporalis keringés védelmében sternotomiát végezni.
- Ha jobb szívfélen történik a beavatkozás, az extracorporalis idő lerövidítése miatt dobogó szíven kell végezni a beavatkozást, bal szívfélen történő megoldások esetén először az esetleges söntök elzárása cardioplegiás védelemben.

Esetünk egy összetett, veleszületett szívbetegség sikeres korrekciója után 20 évvel kialakult, a két kamra kifolyási pályáját érintő betegségek bonyolult kombinációja, és annak sikeres sebészi megoldása (aortabillentyű-plasztika + aorta ascendens és pulmonalis billentyű + pulmonalis törzs cseréje). A fő műteti indikációt az aorta ascendens fokozatos tágulata, aneurysmaszerű elváltozása, a kialakuló aortabillentyű-elégtelenség és a következményes balkamra-diszfunkció jelentette. A folyamat mellett kialakuló homograftmeszesedés, -elégtelenség és a következményes jobbkamra-diszfunkció megerősítette a műtét szükségességét.

A műtét nehézségét a következők jelentették:

1. *A harmadik sternotomia elvégzésének esetleges következményei, szövődményei.* (A szív megközelítése más behatolásból nem jött szóba.) A mellkasnyitás, összenövések leválasztási következményeinek megelőzésére, szövődményeinek csökkentésére az arteria és vena femoralison keresztüli kanülálással, extracorporalis keringés védelmében történt a behatolás, mérsékelt hypothermiában.
2. *A cserére, beültetésre kerülő graftok, billentyűk megválasztása.* A beteg életkorára tekintettel (szülés előtt álló fiatal nőbeteg) igyekeztünk az esetleges antikoaguláns terápiát elkerülni. Az eltávolított meszes homograftot pulmonalis homograftra cseréltük, remélve, hogy a későbbiekben szükség esetén katéteres intervencióssal beavatkozással Melody billentyűre lehessen majd cserélni. Az aorta ascendens 28 mm-es (felnőttméretű) grafttal pótoltuk, az aortabillentyűt sikeresen plasztikáztuk, elkerülve a műbillentyű beültetését. Ez a megoldás mentesítette a beteget a véralvadást gátló terápia alkalmazásától.

3. A műtét kezdetekor készített TEE-vizsgálat felhívta a figyelmet a kis *residualis VSD zárásának szükségességére.*
4. Két billentyűn történő egyidejű beavatkozások esetén általában vagy a bal, vagy a jobb kamra működése diszfunkciós/elégtelen. Esetünkben az összetett szívhiba miatt *mindkét kamra működése csökkent* volt, ami a jelentős műteti megterhelés miatt fokozottan növelte a kockázatot.

## Következtetés

Az időben elvégzett műtét, a jó hemodinamikai keringés helyreállítása, a rövid extracorporalis keringési és aortalefogási idő a műtét sikerét eredményezi. Kellő tapasztalattal az ilyen komplex, nagy kockázattal járó, többszörös beavatkozást igénylő műtétek a veleszületett szívhibás, felnőttkorú betegeken is jó eredménnyel végezhetők.

*Anyagi támogatás:* A közlemény megírása, illetve a kapcsolódó kutatómunka anyagi támogatásban nem részesült.

*Szerzői munkamegosztás:* H. I., B. G., K. K.: Hipotézisek kidolgozása. B. B., K. K., T. A., G. L.: A vizsgálat lefolytatása. H. I., B. G., K. K.: A kézirat megszövegezése. A cikk végleges változatát valamennyi szerző elolvasta és jóváhagyta.

*Érdekltségek:* A szerzőknek nincsenek érdekltségeik.

## Irodalom

- [1] Hartyánszky, I., Varga, S., Csepregi, L., et al.: Veleszületett szívhibák sebészi kezelése 60 éves kor felett. [Surgical management of congenital heart defects beyond the age of 60.] Orv. Hetil., 2016, 157(21), 820–824.
- [2] Holst, K. A., Dearani, J. A., Burkhart, H. M., et al.: Risk factors and early outcomes of multiple reoperations in adults with congenital heart disease. Ann. Thorac. Surg., 2011, 92(1), 122–130.
- [3] Holst, K. A., Dearani, J. A., Burkhart, H. M., et al.: Reoperative multivalve surgery in adult congenital heart disease. Ann. Thorac. Surg., 2013, 95(4), 1383–1389.
- [4] Park, C. B., Suri, R. M., Burkhart, H. M., et al.: Identifying patients at particular risk of injury during repeat sternotomy: analysis of 2555 cardiac reoperations. J. Thorac. Cardiovas. Surg., 2010, 140(5), 1028–1035.

(Hartyánszky István dr.,  
Szeged, Semmelweis u. 8., 6725  
e-mail: hartyanszky@hotmail.com)