

黒毛和種牛の尋常性白斑

山陽地方北部における発生例について

林 隆敏*・鶴野光興*・大竹 修**

山我義則*・籠田勝基*

平成元年5月31日受付

Studies on Vitiligo Vulgaris in Japanese Black Cattle

Takatoshi HAYASHI*, Mitsuoki TSURUNO*, Osamu OHTAKE**

Yoshinori YAMAGA* and Katsumoto KAGOTA*

In the northern province of the Sanyo district of Japan it was found that there were 26 Japanese Black cattle which had vitiligo in the hairless parts, muzzle, teat, vulva and tongue. The clinical and histological findings were similar to those cattle which were reported previously to have vitiligo vulgaris. Hematological findings and adrenal and thyroid functions were not unusual. The cattle which had relationship with specific breeding bulls numbered more than the half of them. And it was also found that there were some cattle which had vitiligo in the specific stall. As the result of our reserch, it is necessary for us to investigate not only about immunological mechanism but also about genetics and feeding environment in the future.

はじめに

尋常性白斑 (Vitiligo vulgaris) は、後天的に皮膚および毛嚢のメラニン産生細胞における前メラノゾーム生成能が進行性に減少し、ついには前メラノゾームおよびメラノゾームの完全消失をきたし、限局性ないし汎発性の脱色素疾病をきたす疾病である¹²⁾。ヒトでは本症の原因として、重金属の代謝障害、メラニン生成阻止物質、遺伝

因子、内分泌腺の異常など多くの仮説が提起されたが、近年は自己免疫ないし神経性機序の関与説が中心となっている^{6,13,15)}。尋常性白斑は、ヒトでは色素脱失をきたす皮膚疾患の中では最も普通にみられる疾患で、古来より多くの研究がなされている。一方、家畜における本症の報告はDuerst¹¹⁾が最初で、その後Meijerの一連の報告⁷⁻¹¹⁾がある。わが国における報告は、1983年迫ら¹⁷⁾による黒毛和種牛3頭の発生例が最初で、次いで1984年坂本ら¹⁶⁾によ

* 鳥取大学農学部獣医学科家畜内科研究室

* Department of Veterinary Science, Faculty of Agriculture, Tottori University

** 岡山県農業共済組合連合会家畜臨床研修所

** Veterinary Clinical Center, Federation of Agricultural Mutual Aid Associations of Okayama Prefecture, Okayama

る黒毛和種牛3頭の発生例があるにすぎない。今回、著者らは山陽地方北部の5町村の9牛舎で、26頭の尋常性白斑と思われる黒毛和種牛を発見し、これらの実態調査を行うと共に、一部の牛について臨床病理学的検査を行った。

検査項目および方法

白斑牛20頭および白斑牛と同一牛舎に飼育されている非白斑牛5頭について、各個体の完全血統表を3世代まで逆のぼって調査した。

血液検査は、H牛舎とKS牛舎の飼育牛について行い、白斑牛8頭(1~8歳,雄4頭,雌4頭)をA群,非白斑牛6頭(2~14歳,雄1頭,雌5頭)をB群とした。検査は赤血球数,白血球数,血清総蛋白質,血清蛋白分画(セ・ア膜,電気泳動法)を測定した。ピデオケム600(アマコ)によりGOT, GPT, ALP, LDH, CPK, γ -GTP, ChE, Chol, 総ビリルビン, BUNおよび血清クレアチンを測定した。無機質として, Ca, K, P, FeおよびMgをピデオケム600により, CuおよびZnをテストワコー(和光)により測定した。また, 甲状腺機能検査のためにトリヨードサイロニン(T_3)およびサイロキシニン(T_4)を, 副腎機能検査のためにコリチゾールを測定した。なお, これらのホルモン測定は大塚アツセイ研究所に委託した。

眼科学的検査は, 白斑牛3頭で実施した。眼底検査はコーワ携帯用眼底カメラRC2型を用いた。散瞳薬としてミドリンP(0.5%トロピカミド, 参天)を用いた。

病理組織学的検査は, と殺時に1頭および生検により2頭の皮膚白斑部を採取したものをを用いた。採取した材

料は, ホルマリン固定後, 切片標本をHE染色し, 光顕により組織学的検索を行った。

成 績

1) 発生状況ならびに飼育環境

今回, 確認された白斑牛は, 1987年3月の時点では26頭であった。これらは山陽地方の北部5町村9農家の黒毛和種牛で, 繁殖牛・肥育牛の双方に認められた。これらの地方は, 古くより黒毛和種牛の繁殖・肥育が盛んである。白斑牛は同一牛舎の複数牛にみられることが多く, それらは子牛の時点ならびに購入時(生後7~9か月齢)には何ら異常がなく, 飼育中(生後2年以降)に白斑が出現した。白斑牛の年齢は2~14歳と区々であり, また雌・雄双方に認められた(第1表)。

H牛舎(No.1~3)とKS牛舎(No.4~8)の白斑牛における白斑出現部位を第2表に示した。白斑は, 正常部位との境界の不明瞭な軽微の色素脱失を呈するものが一部の例で認められたが, 多くのものは健康部との境界は明瞭であった。白斑の発生は, 乳頭, 外陰部(会陰部), 鼻鏡, 口唇, 舌などのいずれも無毛部に集中しており, 一部の例では眼瞼にも認められた(第1~4図)。

問診によれば, 白斑は発見の段階では小豆大であるが, 次第に大きくなり数か月間かけてある程度の大きさ(母指頭面大~手掌大)になると, それ以上は拡大しない。繁殖牛では初産後に出現する。一旦生じた白斑は退縮・消失をきたさないものが大部分であるが, 一部の白斑が消失した例がある。白斑は夏を経過後に発生する。季節とは関係なく発生する。など区々であった。

第1表 黒毛和種牛における白斑牛の発生状況

飼育牛舎	飼育頭数	白 斑 牛	飼 育 形 態
A村	KH 8	2 (♀)	繁殖, つなぎ牛舎
	KS 16	4 (♀), 1 (♂)	繁殖・肥育, つなぎ牛舎
C町	O 2	1 (♀)	繁殖, つなぎ牛舎
	S 3	2 (♀)	繁殖, つなぎ牛舎
K町	U 8	1 (♀)	繁殖, つなぎ牛舎
S町	A 10	1 (♂)	肥育, つなぎ牛舎
	H 16	10 (♂)	肥育, つなぎ牛舎
	SY 21	1 (♂)	肥育, つなぎ牛舎
Y村	M 13	3 (♀)	繁殖, つなぎ牛舎
合 計	97	26(♀14, ♂12)	

過去10か年間における発生状況 (1987年3月現在)

第2表 白斑の出現部位

出現部位	症例 No.	H 牛 舎				K S 牛 舎			
		1	2	3	4	5	6	7	8
鼻 鏡		-	+	+	+	-	+	-	-
舌		-	+	+	+	-	-	-	-
上 唇		+	+	+	+	-	+	-	-
下 唇		+	+	+	+	-	-	-	-
眼 瞼		+	+	-	±	-	-	-	-
外陰部		-*	+	-*	+	+	±	+	±
乳 頭		-	+	+	+	+	+	+	+

+: 白斑 (正常部との区別明瞭), ±: ぼかし (正常部との境不明瞭なもの), -: 白斑なし, *会陰部 (No. 1~3, 5 は♂)

白斑牛の発生牛舎は, つなぎ牛舎で不潔なものが多かった。飼料は市販の配合飼料のほかに, 牧草, 畦草, 稲わらで, 肥育ホルモンならびにビタミン剤投与の有無は様々であった。飲水は, 水道水, 河川水など様々であった。

2) 家系調査

白斑牛20頭, 非白斑牛5頭の家系調査を行った。それぞれの種雄牛を第3表に示した。白斑牛20頭のうち, I種雄牛の子あるいは孫が11頭(55%), T種雄牛の子あるいは孫が6頭(30%)認められた。非白斑牛の1頭はI種雄牛の子であった。M種雄牛を父とするものが2頭みられたが, 白斑牛と非白斑牛がそれぞれ1頭であった。IとT種雄牛との間には, 血縁関係がなかった。

3) 血液所見

一般血液検査ならびに生化学的検査成績を第4表に,

第4表 血液検査成績

群	RBC ($\times 10^4/\mu\text{l}$)	WBC ($\times 10^3/\mu\text{l}$)	TP (g/dl)	血 清 蛋 白 分 画 (g/dl)			GOT (IU/l)	GPT (IU/l)	ALP (IU/l)	
				Alb	α -glob	β -glob				γ -glob
A (n = 8)	701±93	105±12	7.6±0.8	3.18±0.17	0.86±0.02	0.94±0.01	2.37±0.78	58±19	23±16	152±80
B (n = 6)	583±60*	125±17	7.9±0.9	3.02±0.16	0.93±0.01	1.09±0.01	2.53±0.71	61±11	19±11	145±108

LDH (IU/l)	CPK (IU/l)	γ -GTP (IU/l)	ChE (IU/l)	Chol (mg/dl)	総ビリルビン (mg/dl)	BUN (mg/dl)	クレアチニン (mg/dl)
2180±302	19±9	31±21	148±17	82±2.5	0.4±0.1	19.1±5.0	1.0±0.7
2023±214	24±18	37±16	147±31	91±2.0	0.4±0.1	23.9±4.1	0.8±0.4

M±SD, * p<0.05, A: 白斑牛, B: 非白斑牛

第3表 白斑牛および非白斑牛の種雄牛(父)

種雄牛	白 斑 牛	非白斑牛
A	1	
E ₂	1	
E ₁₃	1	
F	1	
I	10 (Tの孫3)	1
I ₂		1
IK	1 (I ₂ の孫)	
IS	1 (Iの孫)	
M	1	1
N		1
O		1
T	3	
合計	20	5

無機質および甲状腺・副腎ホルモンの検査成績を第5表に示した。赤血球数がB群で少なかった(p<0.05)。GPT, LDHはA群が僅かに高い値を, Chol, BUNはB群が僅かに高い値を示したが, いずれも統計学的には有意なものではなかった。他の検査項目ではA・B群の双方で殆んど差がみられなかった。無機質では, Cu, ZnがA群で僅かに高い値を示したが, 統計学的には有意なものではなかった。Mg, K, Ca, K, FeはA・B群の双方で殆んど差がみられなかった。また, コルチゾーム, T₃, T₄においてもA・B群の双方で殆んど差がみられなかった。

4) 眼科学的所見

第5表 血清中無機質および甲状腺・副腎ホルモン検査成績

群	Mg (mg/dℓ)	K (mEq/ℓ)	Ca (mg/dℓ)	P (mg/dℓ)	Fe (μg/dℓ)	Cu (μg/dℓ)	Zn (μg/dℓ)	コルチゾール* (mmg/dℓ)	T ₃ * (mg/ml)	T ₄ * (mmg/dℓ)
A(n=8)	2.5±0.4	4.6±0.6	10.6±0.7	6.3±1.4	82±26	80±16	106±15	1.0≥	0.56±0.01	2.76±0.29
B(n=6)	2.8±0.6	5.0±0.6	10.8±0.7	5.9±1.1	84±24	67±25	78±16	1.0>	0.58±0.02	2.72±0.31

* A, B群とも n = 5, A:白斑牛, B:非白斑牛

臨床的には異常が認められなかった。眼底検査では、tapetum部分、non tapetum部分ならびに視神経乳頭のいずれの部分においても異常は認められなかった。

5) 病理組織学的所見

3頭の白斑牛の白斑部皮膚における共通の所見としては、基底層および有棘層における角質産生細胞内のメラニンの減少・消失が著明であった。一方、炎症性細胞の浸潤は全くなく、白斑部のメラニン産生細胞の数の減少も認められなかった(第5図)。

考 察

牛の鼻鏡、乳頭、外陰部、舌などの主として無毛部に限局して発生する尋常性白斑については、迫ら¹⁷⁾、坂本ら¹⁶⁾の報告があるのみである。Meijerの家畜に関する尋常性白斑の一連の報告⁷⁻¹¹⁾は、いずれも有毛部に発生したものである。今回の例は、無毛部に限局し、白斑は健康皮膚との境界が明瞭で、このことは迫ら、坂本らの報告の尋常性白斑と同様のものであった。尋常性白斑の家畜における報告が少い理由として、Meijer¹¹⁾はヒトの白斑の美的外観への影響に対し、家畜では問題になることが少ない点を挙げている。今回の例の発生地域においても、10~15年前から白斑牛が散発していたようであるが、発育、繁殖さらには肉質などへの影響はなく、経済的価値に問題がないため白斑に対して関心が薄く、殆んど表面化しなかったものと思われる。

尋常性白斑の原因として、ヒトでは神経性機序の関与とメラニン産生細胞あるいは前メラノゾームに対する自己免疫説が主流で^{6,13,15)}、その他には銅、亜鉛などの重金属の代謝異常、メラニン産生細胞内におけるメラニン生成阻止物質、遺伝因子、精神的ショック、副腎および甲状腺機能の異常などが考えられている¹²⁾。牛においては、迫ら¹⁷⁾はγ-グロブリンの増加、T₃・T₄の増加より甲状腺機能亢進を推測し、また坂本ら¹⁶⁾はGOT、GPTの増加を認めているものの、白斑の原因については不明である。今回の例では、迫ら、坂本らの報告しているような特徴的な変化は認められず、甲状腺機能亢進が推測できるよ

うな成績は得られなかった。白斑牛群と非白斑牛群の双方で、GPT、LDH、Chol、BUN、Cu、Znなどに若干の差位がみられたが、これらはいずれも統計学的に有意なものではなかった。なお、白斑牛群の赤血球数が非白斑牛群に比べて有意に高い値を示したが、これは非白斑牛群に年令の大きいものが2例含まれていたことによるものと思われる。

一方、組織像では今回の白斑牛の皮膚白斑部にみられた基底層および有棘層のメラニンの減少・消失は、迫らも同様所見を認めており、この所見は尋常性白斑における特徴的な所見^{2,4,12,14)}と一致するものである。しかし、尋常性白斑では白斑の辺縁部にリンパ球の浸潤が認められるが、今回の例ではリンパ球ならびに炎症性細胞の浸潤はみられなかった。

皮膚に脱色素病変の存在する場合の眼科学領域における異常について、Albertら¹⁾は皮膚に白斑を有する患者112例中の44例に、眼科学的に何らかの脱色素斑を報告している。また、獣医界においてもKernら⁵⁾が白毛と白斑を伴った前ブドウ膜炎の犬の症例を報告している。しかし、今回の例では眼科学的には異常は認められなかった。

尋常性白斑において、Hafezら³⁾は遺伝的要因の関連を重視している。今回の白斑牛では、I種雄牛およびT種雄牛のいずれかと血縁関係にある牛が20頭中の14例でみられ、特にI種雄牛と血縁関係にある牛が11頭と白斑牛の半数以上を占めていたことは興味深いことである。

白斑の退縮・消失については、今回の調査した例で過去に一部の白斑が消失したのもあり、また、坂本らの報告でも退縮・消失を認めており、このことは白斑が必ずしも不変でないことを示したものである。

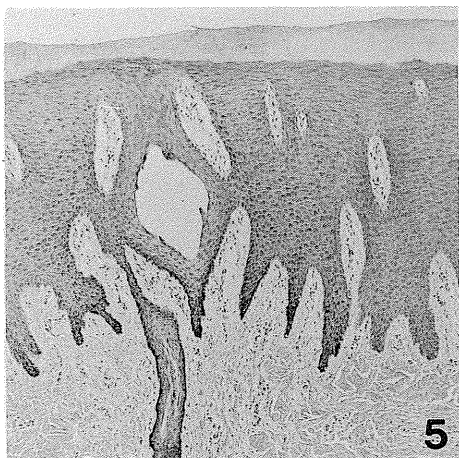
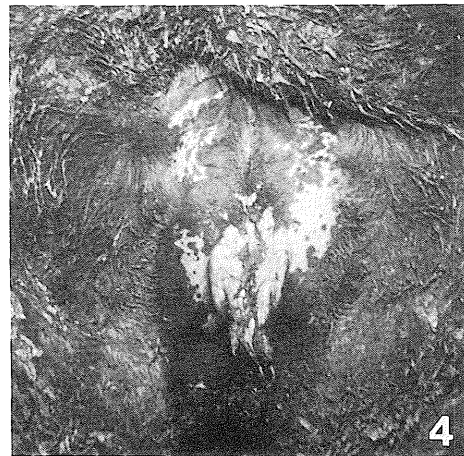
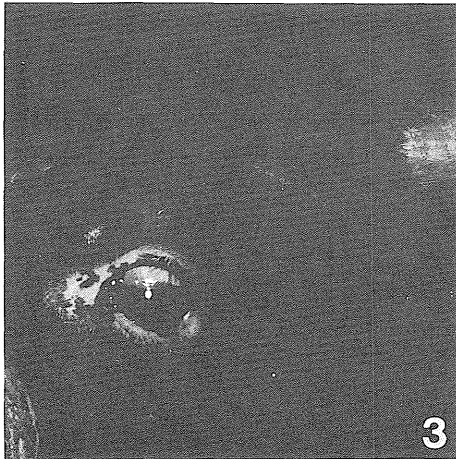
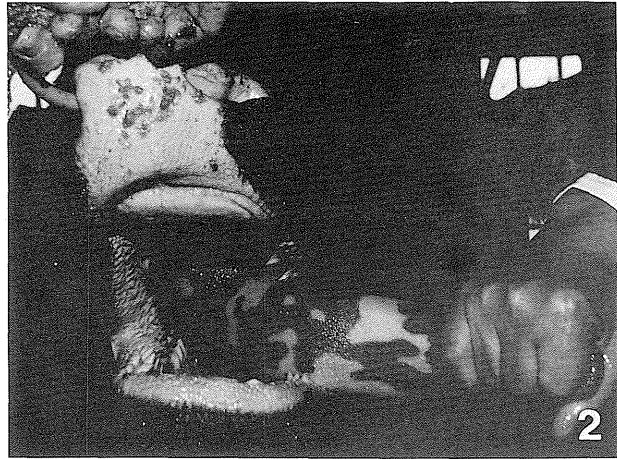
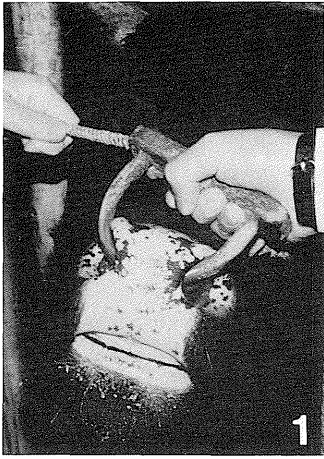
総 括

山陽地方北部でも鼻鏡、乳頭、外陰部、舌などの無毛部に白斑を有する黒毛和種牛が26頭発見された。臨床所見ならびに組織所見とも既報の牛の尋常性白斑と同様のものであった。しかし、血液所見ならびに副腎・甲状腺機能には異常が認められなかった。白斑牛は特定の種雄

牛と血縁関係を有するものが半数以上を占めた。また、特定牛舎の複数牛で発生がみられた。これらのことから、今後は自己免疫的機序のみならず遺伝的ならびに飼育環境方面からも検討が必要と思われた。

参 考 文 献

- 1) Albert, D. M., Nordlund, J. J. and Lerner, A. B. : Ocular abnormalities occurring with vitiligo. *Ophthalmology*, **86** 1145-1160 (1979)
- 2) Boissy, R. E., Moellmann, G. E. and Lerner, A. B. : Morphology of melanocytes in hair bulbs and eyes of vitiligo mice. *Am. J. Pathol.*, **127** 380-388 (1987)
- 3) Hafez, M., Sharaf, L. and Abd El-Nabi, S. M. : The genetics of vitiligo. *Acta Dermatovener*, **63** 249-251 (1983)
- 4) 広根孝衛・高田 実 : 色素沈着異常症の臨床と病理。臨床と病理, **5** 1065-1069 (1987)
- 5) Kern, T. J., Walton, D. K., Riis, R. C., Manning, T. O., Laratta, L. J. and Dziezyc, J. : Uveitis associated with poliosis and vitiligo in six dogs. *J. Am. Vet. Med. Assoc.*, **187** 408-414 (1985)
- 6) Lerner, A. B. : On the etiology of vitiligo and grey hair. *Amer. J. Med.*, **51** 141-147 (1971)
- 7) Meijer, W. C. Ph. : Vitiligo. *Tijdschr. Diergeneesk.*, **85** 592-609 (1960)
- 8) Meijer, W. C. Ph. and Euk, W. Van Der : Vitiligo bij een zwarthonte F. H. stamboekvaars. (A case of "Vitiligo" in a pie-black Frisian-Holland herdbook heifer.), *Tijdscher. Diergeneesk.*, **86** 537-541 (1961)
- 9) Meijer, W. C. Ph. : Vitiligo bij paarden en runderen (Vitiligo in horses and cattle.), *Tijdschr. Diergeneesk.*, **87** 411-425 (1962)
- 10) Mijier, W. C. Ph. : Verkregen en aangeboren depigmentatis bij de huisdieren gezien in het licht van de recente stand der humane dermatologie. (Acquired and congenital depigmentations in domestic animals enlightened by the recent state of human dermatology.), *Tijdschr. Diergeneesk.*, **87** 1305-1320 (1962)
- 11) Meijier, W. C. Ph. : Dermatological diagnosis in horse and cattle judging. *Vet. Rec.*, **77** 1046-1047 (1965)
- 12) 三島 豊 : 基本皮膚科学III. 医歯薬出版, 東京(1976) pp. 467-493
- 13) 三島 豊 : 尋常性白斑. 原出版, 東京(1982) p. 45
- 14) Nordlund J. J., Lerner, A. B., Miller, L. H. and Kenny, J. A. : Proceeding of the first international workshop on vitiligo. *J. Invest. Dermatol.*, **71** 165-166 (1978)
- 15) Nordlund, J. J. and Lerner, A. B. : Vitiligo. It is important. *Arch Dermatol.*, **118** 5-8 (1982)
- 16) 坂本公一・高木凡夫・渡辺忠道 : 黒毛和種牛にみられた尋常性白斑の3症例について, 獣畜新報, No.759, 621-623 (1984)
- 17) 迫 悟・山根乙彦・浜本国治・渡辺大直・林 隆敏・細川 大・石川啓作・坂口 啓 : 黒毛和種牛にみられた尋常性白斑 (Vitiligo vulgaris) の3例, 日獣会誌, **36** 186-190 (1983)



- 第1図：鼻鏡，口唇の白斑
 第2図：鼻鏡，口唇，舌の白斑
 第3図：眼瞼の白斑
 第4図：外陰部の白斑
 第5図：白斑部皮膚の切片標本