

Facultad de Enfermería y Podología



TRABAJO DE FIN DE GRAO EN PODOLOGÍA

Curso académico 2018/2019

ULCERA NEUROPÁTICA EN TALÓN. CASO CLINICO.

Sara Vázquez Cupeiro

Director(es):

Dra. Cristina González Martín

Dr. Abián Mosquera Fernández

AGRADECIMIENTOS

A mis tutores, Cristina González Martín y Abián Mosquera Fernández, por su dedicación e implicación en este trabajo.

A mis padres por todo el apoyo y comprensión durante todos estos años, y por creer siempre en que podría conseguirlo.

A mi hermano David por estar siempre que lo necesito para aconsejarme y guiarme en mi camino.

A Isma, por su apoyo incondicional y tan importante durante este proyecto.

A mis amigas por el apoyo y la amistad durante todos estos años.

Gracias.

ÍNDICE

1. Resumen/ Abstract	6
2. Siglas y acrónimos	6
3. Introducción	6
3.1. Recuerdo anatómico: inervación del pie	6
3.2. Lesiones nerviosas periféricas en el pie	8
3.2.1 Clasificación de las lesiones nerviosas	8
3.3. Úlcera neuropática: definición y etiopatogenia	9
3.3.1. Definición y clínica	9
3.3.2. Etiopatogenia	9
3.3.3. Valoración y tratamiento de una úlcera	10
3.4. Insuficiencia venosa crónica (IVC)	11
3.4.1. Clasificación CEAP	11
3.5. Exploración neurológica y vascular	12
3.5.1. Exploración neurológica	12
3.5.2. Exploración vascular	13
3.6. Foot Health Status Questionnaire (FHSQ)	14
4. Justificación	14
5. Objetivos	15
6. Presentación del caso clínico	15
7. Valoración	15
8. Plan de actuación o tratamiento	19
8.1. Fase de planificación	19
8.2. Fase de ejecución	20
8.3. Fase de evaluación	21
9. Discusión	25
10. Bibliografía	27
11. Anexos	30

ÍNDICE DE FIGURAS

Figura 1. Nervios del miembro inferior	7
Figura 2. Etiopatogenia de la úlcera neuropática	10
Figura 3. Aspecto de la lesión en la primera consulta.	16
Figura 4. Imagen en bipedestación sobre el podoscopio.	16
Figura 5. Aspecto de la lesión tras deslaminación exhaustiva.	16
Figura 6. Aspecto de la lesión antes de comenzar el tratamiento ortésico.	19
Figura 7. Ortesis plantares a medida con descarga selectiva.	20
Figura 8. Aspecto de la lesión deslaminada.	20
Figura 9. Vista en bipedestación sobre podoscopio con las ortesis plantares.	21
Figura 10. Aspecto de la lesión tras una semana de tratamiento.	21
Figura 11. Lesión después de tres semanas de tratamiento.	22
Figura 12. Disminución de la descarga en la ortesis.	22
Figura 13. Aspecto de la lesión tras dos meses de tratamiento.	22
Figura 14. Lesión cicatrizada.	23
Figura 15. Nuevo tratamiento ortésico para pie izquierdo.	23

ÍNDICE DE TABLAS

Tabla 1. Clasificación CEAP.....	12
Tabla 2. Valoración de la sensibilidad superficial y profunda.	18
Tabla 3. Valoración de los reflejos	18
Tabla 4. Temperatura.....	18
Tabla 5. Valoración de pulsos arteriales	19
Tabla 6. Resultados del ITB.....	19
Tabla 7. Resultados del cuestionario FSHQ	24
Tabla 8. Media del cuestionario de las tres visitas	25

1. Resumen/ Abstract

Se presenta el caso clínico de una mujer de 75 años, con una lesión plantar en la zona medial del talón, secundaria a una iatrogenia quirúrgica por lesión del nervio ciático. Llega a consulta al servicio de Quiropogología de la Clínica Universitaria de Podología (CUP) para valorar dicha lesión. Tras realizar el protocolo de exploración se decide llevar a cabo un tratamiento de ortesis plantares a medida incorporando una descarga selectiva en la zona lesional.

El principal objetivo planteado fue descargar selectivamente la presión para favorecer así la cicatrización de la úlcera. Entregado el tratamiento en las posteriores revisiones se evidenció una notable mejoría hasta lograr la cicatrización total de la lesión, por lo que se decide revalorar un nuevo tratamiento ortésico sin descarga selectiva, con materiales blandos de amortiguación. Sin embargo, aunque pensábamos que podría mantenerse este segundo tratamiento ortésico, tras una nueva revisión a los dos meses desde la entrega del mismo, observamos que el tejido en la zona de la lesión está recibiendo demasiada presión con la deambulación de la paciente. Finalmente, llegamos a la conclusión, de que la paciente tendrá que alternar dichos tratamientos ortésicos en el pie afectado, ya que, por la lesión nerviosa que presenta, las posibilidades de reulceración son elevadas.

2. Siglas y acrónimos

ALE – Arco Longitudinal Externo

ALI – Arco Longitudinal Interno

CEAP – Clasificación para los Trastornos Venosos Crónicos

CUP – Clínica Universitaria de Podología

ITB – Índice Tobillo Brazo

IVC – Insuficiencia Venosa Crónica

MTT – Metatarsiano

SERGAS – Servicio Gallego de Salud

SWME – Monofilamento de Semmes Weinstein

3. Introducción

3.1. Recuerdo anatómico: inervación del pie

El principal nervio que proporciona las diferentes ramas nerviosas al pie es el nervio ciático. Éste proporciona inervación motora a los músculos posteriores de la pierna e inervación sensorial a la parte inferior de la pierna y la planta del pie. En la parte posterior de la rodilla se ramifica en los nervios peroneos y tibiales (Figura 1)^{1,2}.

El nervio peroneo común, también denominado nervio ciático poplíteo externo, se bifurca en:

Nervio peroneo superficial: proporciona inervación motora al compartimiento lateral de la pierna, que es responsable de la eversión del pie, además se encarga de la inervación sensorial del todo el dorso del pie, a excepción del primer espacio interdigital, mientras que el nervio peroneo profundo suministra inervación motora al compartimiento anterior,

responsable de la flexión dorsal de tobillo, la extensión del primer dedo y la inversión del pie.

Nervio peroneo profundo: desciende lateralmente a la arteria tibial anterior y se encuentra justo delante de la membrana interósea dentro del compartimiento anterior de la pierna. A nivel de tobillo, se divide en una rama lateral y una rama medial. La rama lateral proporciona inervación motora al músculo extensor corto de los dedos y extensor corto del hallux, y también proporciona cierta inervación sensorial en el tobillo. Por otro lado, la rama medial suministra inervación sensorial en el dorso del pie, concretamente en la zona del primer espacio interdigital.

El nervio tibial, también denominado nervio ciático poplíteo interno, surge en la fosa poplíteica y suministra la inervación motora al compartimiento posterior de la pierna, hasta que, a nivel del maléolo medial, se ramifica en:

Nervio plantar medial: contribuye a la inervación motora del abductor del hallux, el flexor largo y corto del hallux, los primeros músculos lumbricales y la inervación sensorial del lado medial de la planta del pie.

Nervio plantar lateral: proporciona inervación motora a todos los músculos intrínsecos del pie e inervación sensorial al lado lateral de la planta del pie. De este nervio sale una ramificación típicamente denominada como nervio de Baxter, que proporciona tanto la inervación motora al músculo abductor digital como la inervación sensorial a la cara anterior del calcáneo¹⁻³.

Por otro lado, el nervio sural surge tanto del nervio peroneo común (sural lateral) como del nervio tibial (sural medial). Éste suministra inervación sensorial a la cara pósterolateral del pie y al quinto dedo.

Por último, el nervio safeno, que surge del nervio femoral, pasa por el maléolo medial hacia la cara medial del dorso del pie para proporcionar inervación sensorial a la cara pósteromedial del pie hasta la primera articulación metatarsfalángica³.

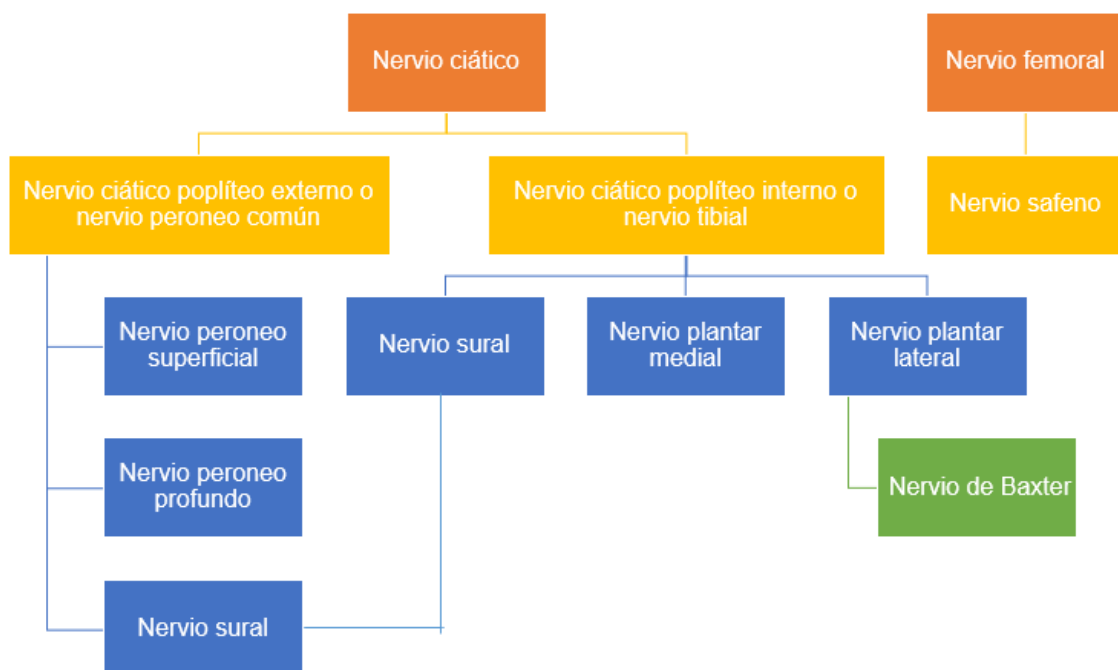


Figura 1. Nervios del miembro inferior³.

3.2. Lesiones nerviosas periféricas en el pie

Las neuropatías periféricas en el pie son alteraciones patológicas de uno o varios nervios periféricos, las cuales afectan a las funciones neurológicas del pie. Los nervios periféricos pueden dañarse de diversas maneras: por enfermedades metabólicas, por neoplasias malignas, o por traumatismos directos sobre los mismos, desencadenados por lesiones sobre el trayecto del nervio, o bien por traumatismos indirectos. Dada la etiología del caso que nos ocupa y que posteriormente desarrollaremos nos centraremos en el factor traumático.

Existen diferentes lesiones traumáticas: directas, como contusiones o heridas; indirectas, las cuales pueden ocurrir por tracción o por compresión. La compresión o tracción en una lesión neural puede localizarse en cualquier trayecto del nervio, pero bien es cierto que algunas regiones del nervio son más susceptibles de lesionarse por las diversas características anatómicas del tobillo y el pie. Aunque existen muchos conocimientos sobre los mecanismos de lesión y regeneración, los tratamientos fiables que garantizan la recuperación funcional completa son escasos.

Con respecto a la clínica de las lesiones neurales, ésta dependerá de la gravedad de la misma, pero generalmente aparecen alteraciones motoras, alteraciones sensitivas, alteración de los reflejos y alteraciones simpáticas (ej. pérdida de la sudoración y de la respuesta pilomatosa)^{4, 5}.

A la hora de evaluar una lesión neural es necesario tener un conocimiento completo de la anatomía nerviosa.

Lesión del nervio ciático poplíteo interno

La lesión del nervio ciático poplíteo interno en el hueco poplíteo tiene como resultado limitación en la flexión plantar e inversión del pie, flexión plantar de los dedos y debilidad en movimientos de los músculos intrínsecos del pie con hipoestesia de la planta y borde lateral del pie. Puede ser compresivo (quiste de Baker) o traumático, entre otras causas. En este caso es traumático⁶.

3.2.1 Clasificación de las lesiones nerviosas

Las lesiones neurales periféricas pueden abarcar desde una leve molestia hasta una discapacidad crónica. El primero en clasificarlas fue Herbert Seddon, neurocientífico y cirujano, conocido principalmente por su obra *Surgical Disorders of the Peripheal Nerves*, publicada en 1971, aunque, tras su muerte fue modificado en diversas ocasiones⁷. Seddon describió tres tipos de lesión nerviosa: neurapraxia, axonotmesis y neurotmesis; basándose en la gravedad de la lesión tisular, el pronóstico y el tiempo de recuperación.

Neuropraxia: bloqueo de la conducción de impulsos nerviosos, pero sin interrupción del axón o del perineurio, es decir, se reduce la velocidad de conducción del impulso nervioso. Es común en lesiones por compresión o tracción leve del nervio. No existe degeneración axonal completa, por lo cual, la conducción se recupera en cuestión de días o semanas. Debido a la rápida recuperación de la conducción este grado de bloqueo no genera una parálisis ni ninguna alteración crónica. Es la forma más leve de lesión neural.

Axonotmesis: pérdida de continuidad axonal, común en las lesiones por aplastamiento. El axón y su vaina de mielina se encuentran rotos, pero la estructura del tejido conectivo

circundante permanece parcial o totalmente intacta. En ocasiones se puede llegar a conseguir una recuperación funcional del nervio sin intervención quirúrgica.

Neurotmesis: lesión en todo el nervio y alteración del tejido conectivo del tronco nervioso, con una recuperación sensorial y funcional comprometida. Común en lesiones agudas por tracción o inyección de sustancias nocivas. No existe recuperación funcional sin intervención quirúrgica. Es la forma más grave de lesión neural^{7, 8}.

Aunque Seddon fue el primero en clasificar las lesiones neurales, existen autores que posteriormente realizan clasificaciones más complejas. Sydney Sunderland, estratificó más la clasificación de Seddon, dividiéndolo en este caso en cinco categorías, según la gravedad de la lesión. La lesión de primer grado, dentro de la clasificación de Sunderland es equivalente a la neurapraxia de Seddon; las lesiones de segundo, tercer y cuarto grado son equivalentes a la axonotmesis de Seddon, siendo la diferencia el grado de daño mesenquimal al nervio; y la lesión de quinto grado es equivalente a la neurotmesis de Seddon⁷.

3.3. Úlcera neuropática: definición y etiopatogenia

3.3.1. Definición y clínica

Una úlcera es una lesión en la piel, la cual tiene tendencia a extenderse a todas sus capas pudiendo llegar a las más profundas. Según su etiología, podemos clasificarlas en úlceras venosas, arteriales o neuropáticas. En este caso nos centraremos en las úlceras neuropáticas y su tratamiento.

Las úlceras neuropáticas son aquellas que se producen en un punto de presión o deformación del pie, en las que existe alteración de la sensibilidad. Generalmente son ulceraciones de forma redondeada, callosidad periulcerosa e indoloras. Estas son plantares en su gran mayoría⁹.

Otras características⁹ de este tipo de úlcera son:

- Muy exudativas
- El fondo ulceral tiene tejido de granulación
- Sangran con facilidad
- Existencia de pulsos arteriales

3.3.2. Etiopatogenia

Las úlceras neuropáticas se producen en pacientes con neuropatía, ya sean diabéticos, alcohólicos, o asociada a enfermedades o traumatismos que afecten al sistema nervioso del paciente⁹.

La neuropatía motora produce una atrofia de la musculatura intrínseca del pie y un desbalance entre la musculatura flexora y extensora, con predominio de esta última. Además de la posible existencia de deformidades óseas (ej. dedos en garra), lo que conduce a diferentes puntos de presión en la planta del pie, que junto con la disminución del almohadillado de grasa plantar, puede llegar a provocar la ulceración.

La neuropatía sensorial se caracteriza por la pérdida de sensibilidad progresiva en el paciente, lo cual le lleva a perder la percepción dolorosa, y disminuye la capacidad de defensa del organismo.

La neuropatía autónoma genera alteraciones en el organismo como la disminución de la sudoración, piel seca y debilitada, la cual se vuelve más endeble y lleva a la aparición de grietas. Además, sumado a lo anterior, la afectación simpática genera un aumento de la reabsorción ósea y con ello el aumento de la posibilidad de sufrir fracturas.

Todo esto hace que el pie se encuentre desprotegido ante posibles agresiones provocadas por un calzado inadecuado u otros, lo cual lleva a la aparición de pequeñas lesiones que pueden llegar a ulcerar e infectarse por la entrada de bacterias a través de la piel fisurada. Hay que tener en cuenta, que en caso de que el paciente presente algún tipo de enfermedad vascular o diabetes, por ejemplo, dificultará además el proceso de curación y cicatrización de la úlcera (Figura 2)¹⁰.

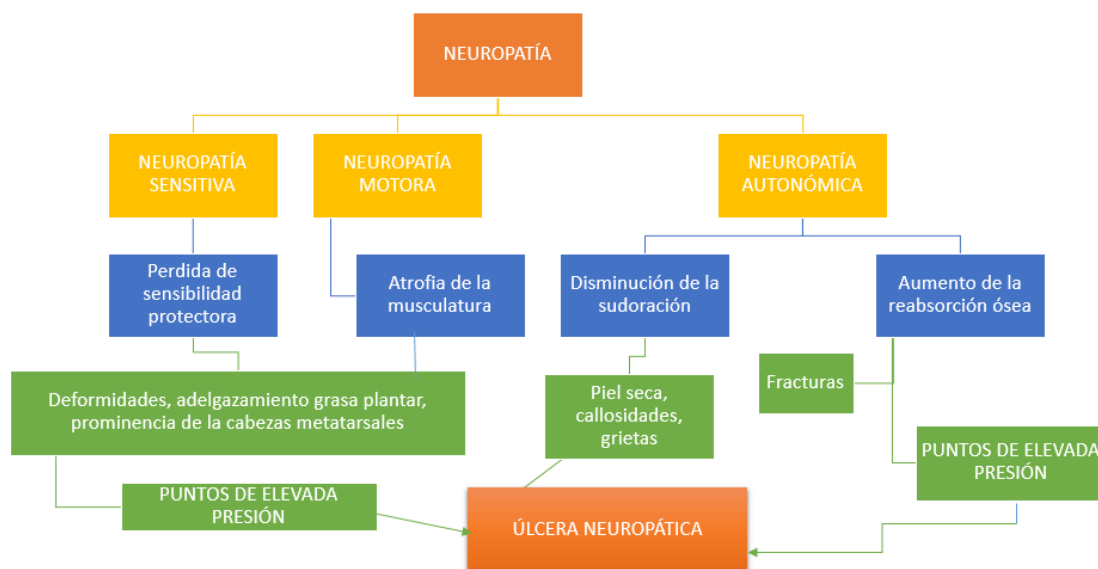


Figura 2. Etiopatogenia de la úlcera neuropática^{9, 10}.

3.3.3. Valoración y tratamiento de una úlcera

El tratamiento y valoración de las úlceras en el pie, se basará en:

- Intentar curar la lesión en el periodo de tiempo más corto posible
- Debemos de conocer el estado general del paciente (enfermedades, estado nutricional, etc)
- Identificar el proceso que pudo originar la lesión, y si existieron lesiones similares con anterioridad
- Diagnosticar el tipo de úlcera y grado de evolución
- Tratar la infección y/o el exudado si fuera necesario
- Realizar un desbridamiento de la lesión en caso de ser necesario
- Descargar la presión en la zona de la lesión
- Aplicar un vendaje idóneo
- Derivar a otros profesionales aprovechando los beneficios de un tratamiento multidisciplinar

Por lo tanto, para realizar un correcto abordaje de una lesión crónica (úlceras), es necesario realizar una correcta anamnesis y exploración del paciente, para recoger la máxima información posible, y así, poder llevar a cabo un tratamiento adecuado a las características del caso. El principal objetivo buscado en estos casos es conseguir la cicatrización de la lesión lo antes posible para evitar la amputación¹⁰.

En proceso general que se emplea para el tratamiento de una úlcera es:

- 1) Limpieza de la herida: ayuda a disminuir el riesgo de infección.
- 2) Desbridamiento: debemos de retirar la callosidad periulcerosa y el tejido desvitalizado mediante desbridamiento cortante (bisturí) o de otro tipo.
- 3) Control del exudado. En caso de que la úlcera presentase exudado sería necesario controlar el mismo con diferentes apósitos. Para la utilización de apósitos podemos seguir las indicaciones del Catálogo de Apósitos del Servicio Gallego de Salud (SERGAS), publicado en el año 2017.
- 4) Descarga de la presión en la zona de la úlcera: mediante reposo parcial o total, o algún tipo de dispositivo ortésico (ortesis plantar a medida, férulas, etc)¹⁰.

3.4. Insuficiencia venosa crónica (IVC)

La insuficiencia venosa crónica (IVC) se caracteriza por signos y síntomas, localizados en las extremidades inferiores, tales como: calambres musculares, dolor, debilidad, pesadez, hinchazón, dilatación venosa y cambios cutáneos (edema, pigmentación). Uno de los signos más visibles y más claros son las ectasias venosas, comúnmente denominadas varices, que son una dilatación de las venas, por la cual se producen cambios en la estructura capilar. Esto también afecta a las válvulas de retorno, que tienen la función de devolver la sangre al corazón, por ello ese color cianótico, característico de un problema vascular¹¹.

3.4.1. Clasificación CEAP

Para conocer el estado y la evolución de la enfermedad venosa crónica, el comité internacional de expertos del Foro Venoso Americano creó en 1994 un documento de consenso en el que se recogía la clasificación para los trastornos venosos crónicos (CEAP). Este fue incorporado en los “Estándares de Información en Enfermedades Venosas” a partir de 1995, y es el que está en uso en la actualidad. Esta clasificación ha estado en continua revisión y actualización. Actualmente, es la clasificación más actualizada y aceptada para la práctica clínica en todo el mundo^{12, 13}.

La clasificación CEAP se divide en 4 apartados: clasificación clínica, etiológica, anatómica y patofisiológica (Tabla 1).

Tabla 1. Clasificación CEAP^{12, 13}.

CLASIFICACIÓN CLÍNICA	C0. No hay signos vitales C1. Telangiectasias o venas reticulares C2. Venas varicosas C3. Edema C4a. Pigmentación o eccema C4b. Lipodermatoesclerosis o atrofia blanca C5. Úlcera venosa cicatrizada C6. Úlcera venosa activa A. Asintomática S. Sintomático
CLASIFICACIÓN ETIOLÓGICA	Ec. Congénita Ep. Primaria Es. Secundaria En. No se identifica la causa
CLASIFICACIÓN ANATÓMICA	As. Venas superficiales Ap. Venas perforantes Ad. Venas profundas An. No se identifica localización
CLASIFICACIÓN PATOFISIOLÓGICA	Pr. Reflujo Po. Obstrucción Pr, o. Reflujo y obstrucción Pn. No se identifica patología

3.5. Exploración neurológica y vascular

3.5.1. Exploración neurológica

La exploración neurológica valorará la alteración del sistema motor, el somato-sensorial y el sistema nervioso autónomo (alteraciones en de la sudoración, sequedad cutánea, grietas).

Sistema nervioso motor

En la evaluación del sistema motor se valora el volumen de la masa muscular, el tono muscular, la fuerza muscular y los reflejos de estiramiento muscular.

Para la valoración de los reflejos es importante que el paciente se encuentre totalmente relajado. El procedimiento consiste en la percusión del tendón con un golpe seco, el cual realizaremos con un martillo Taylor. Los reflejos que realizaremos para la valoración del miembro inferior serán el rotuliano y el aquileo.

Consideramos que los reflejos pueden estar disminuidos, aumentados o incluso ausentes. Existe una denominación para cada estado de amplitud del reflejo: hiperreflexia (aumentado), hiporreflexia (disminuido) y arreflexia (ausente)^{14, 15}.

Sistema nervioso sensorial

• **Sensibilidad superficial**

En la valoración de la sensibilidad superficial valoraremos 3 ítems: la sensibilidad táctil, para la cual se emplea un trozo de algodón o un hisopo con él que tocamos la piel del paciente y este indica si lo siente o no; la sensibilidad dolorosa, para la cual se emplea el neurotip (aguja); y, por último, la sensibilidad térmica, para la cual emplearemos dos tubos, uno lleno de agua caliente y otro de agua fría, los cuales acercaremos al paciente y este deberá indicar si esta frío o caliente.

Es importante que durante toda la valoración la paciente permanezca con los ojos cerrados para mayor fiabilidad de las pruebas exploratorias^{14, 15}.

• **Sensibilidad profunda**

La valoración de la sensibilidad profunda se realiza a través de la presión y la vibración, con diferentes dispositivos preparados para ello.

Para la sensibilidad a la presión emplearemos el monofilamento de Semmes Weinstein (SWME), la cual es una prueba no invasiva, de bajo costo, rápida y fácil de aplicar. El procedimiento para la valoración es aplicar perpendicularmente el monofilamento en el lugar deseado hasta que se dobla y mantenemos durante unos segundos. La fuerza de aplicación para el monofilamento suele ser de 10 gramos. La detección de la pérdida sensorial con el SWME de 10 g se usa ampliamente en todo el mundo, y su eficacia se ha demostrado en varios estudios¹⁵⁻¹⁷. Se tenían dudas de las zonas de aplicación del monofilamento, pero finalmente se concretó que las regiones debían de ser la superficie dorsal entre la base del primer y segundo dedo, el aspecto plantar de las falanges distales y cabezas metatarsales del primer, tercer y quinto dedo, la zona del arco longitudinal interno (ALI) y arco longitudinal externo (ALE), y en el talón¹⁵⁻¹⁷.

Por otro lado, la valoración de la sensibilidad vibratoria la podemos realizar de manera cualitativa con un diapasón convencional de 128Hz, o de forma cuantitativa con el diapasón de Rydell-Seiffer de 64Hz. El diapasón convencional no tiene un método estandarizado de aplicación o interpretación, y también carece de una escala para la cuantificación. Sin embargo, el diapasón de Rydell-Seiffer proporciona un valor cuantitativo de forma sencilla y rápida mediante la medición de los umbrales de extinción de vibraciones en una escala de 0 (mínimo) a 8 (máximo), siendo el valor de normalidad en el cual no existe alteración 4-8. El diapasón de Rydell-Seiffer, en comparación con el diapasón convencional de 128Hz, tiene la ventaja de que es portátil, fácil de usar y como resultado da un valor cuantitativo. Sin embargo, económicamente es menos costoso el diapasón convencional¹⁸. En diferentes estudios^{18, 19} se llega a la conclusión de que tanto uno como el otro son métodos fiables y de amplia especificidad.

3.5.2. Exploración vascular

A la hora de realizar la exploración vascular debemos tener en cuenta diferentes factores; en primer lugar, nos fijaremos en la coloración y el estado de la piel del paciente, tomando anotaciones de todo lo que nos llame la atención o sospechemos que puede llegar a ser patológico. Será importante valorar si la piel presenta coloración cianótica, o si, por el contrario, está pálida. Además de tener en cuenta el color, será importante valorar la temperatura, ya que esta dependerá del estado de la piel y, además, está íntimamente

relacionada con la vascularización. Las temperaturas muy elevadas, nos llevarán a sospechar de un proceso inflamatorio. Por el contrario, una piel fría nos indicará una posible isquemia. Podemos sospechar de un problema vascular cuando observamos una piel cianótica, aunque la temperatura sea normal²⁰.

En segundo lugar, debemos valorar el pulso arterial, tanto de manera cualitativa, es decir, comprobamos si hay existencia o no de pulso de forma manual, o de forma cuantitativa, para lo que necesitaremos emplear un doppler. A través del doppler, además de valorar la existencia o no de pulso, podemos cuantificar la frecuencia de pulsaciones por minuto, el ritmo del pulso, la amplitud o volumen (tensión arterial), y otras variantes de interés²⁰.

Por otra parte, dentro de la exploración vascular se debe realizar el cálculo del Índice tobillo-brazo (ITB), el cual valora la existencia de una posible enfermedad arterial periférica asintomática. Para el cálculo se necesita medir la presión sistólica arterial en la arteria braquial (bilateral) y en las arterias tibial posterior y pedia del pie. Esta medición se puede hacer mediante doppler o mediante dispositivos automatizados que calculan la presión arterial (Omron o triple toma). Para el cálculo se divide el valor más elevado de los obtenidos en cada una de las piernas por el valor más alto de los obtenidos en los brazos, obteniendo así un ITB para cada pierna. Con respecto al valor obtenido, se considera patológico un ITB < 0.9 (Enfermedad Arterial Periférica) o >1,4 (Calcificación Arterial), por lo tanto, el valor de normalidad entraría dentro del intervalo 1 – 1.3²¹.

Según un estudio²², los dispositivos automatizados no deberían de sustituir, para la determinación de existencia de enfermedad arterial periférica, al método convencional con doppler, ya que este tiene una mayor sensibilidad para calcular los valores.

3.6. Foot Health Status Questionnaire (FHSQ)

El FHSQ es un cuestionario que sirve para valorar la calidad de vida relacionada con la salud específica en el pie. Consta de cuatro scores o dominios que evalúan²³⁻²⁵:

- Score 1: Dolor del pie
- Score 2: Función del pie
- Score 3: Salud general del pie
- Score 4: Calzado

El cuestionario asigna una puntuación que oscila entre el 0 y el 100, desde el peor estado de salud al menor en orden ascendente, siendo 0 el peor estado de salud y 100 el mejor.

4. Justificación

En el presente Trabajo de Fin de Grado se desarrolla un caso clínico real que aborda el tratamiento de una úlcera neuropática en el talón izquierdo, seguido en la Clínica Universitaria de Podología (CUP) de la Universidad de A Coruña durante el presente curso académico.

La paciente fue derivada a la CUP tras ser tratada sin éxito por diferentes profesionales. La desesperación de la paciente por encontrar una solución a su problema, unido a mi interés creciente sobre todo lo relacionado con las heridas crónicas, fueron factores determinantes a la hora de seleccionar este caso para mi Trabajo de Fin de Grado.

5. Objetivos

Objetivo principal: describir el tratamiento podológico integral de una lesión crónica en el talón.

Objetivos secundarios:

- Valorar la calidad de vida relacionada con la salud específica del pie, durante el proceso de tratamiento de la lesión.
- Dar a conocer la importancia del podólogo en el abordaje de las lesiones crónicas en el pie.

6. Presentación del caso clínico

El estudio del caso y tratamiento se llevó a cabo durante el curso 2018/2019 en las instalaciones de la Clínica Universitaria de Podología (CUP) realizando un seguimiento a una paciente que presenta una lesión crónica en el talón izquierdo.

La paciente, mujer de 75 años de edad, acude a la CUP en octubre de 2018 al servicio de Quiropodología para valoración de la lesión aportando diferentes informes:

- Informe de lesión neurofisiológica. Confirma la existencia de un déficit motor para flexión plantar de los dedos en el pie izquierdo, provocado por una intervención de varices en territorio de safena externa, que resulta con una axonotmesis total del nervio ciático poplíteo interno izquierdo. Dicha lesión se encuentra en un estado de denervación activa severa, ausencia de actividad voluntaria y ausencia de reinervación.
- Informe de cirugía vascular. Constata la existencia de dilataciones varicosas en plexo lateral y plantar del pie, y también de una úlcera neuropática en talón izquierdo recidivante. Además, presenta una Insuficiencia Venosa Crónica (IVC) clase 4 según la CEAP.

En esta primera consulta la paciente refiere que la misma es secundaria a una iatrogenia quirúrgica por lesión del nervio ciático, concretamente del nervio poplíteo interno o nervio tibial. Además, nos comenta que ha pasado por diferentes especialistas, pero que no ha encontrado solución para su problema.

7. Valoración

En la primera revisión se observa que debido a la lesión que la paciente sufrió en la intervención quirúrgica de la variz, esta perdió toda la movilidad en la musculatura flexora del pie, provocando una distribución errónea de las presiones plantares.

Localizamos la lesión en la pierna izquierda, concretamente en la zona medial del talón. Esta presenta una zona hiperqueratósica que se encuentra engrosada y una herniación del tejido graso que sobresale hacia la zona medial. También podemos observar una acumulación sanguínea en la zona, probablemente debida a los continuos microtraumatismos y la gran presión que la zona recibe continuamente con la deambulación (Figura 3).

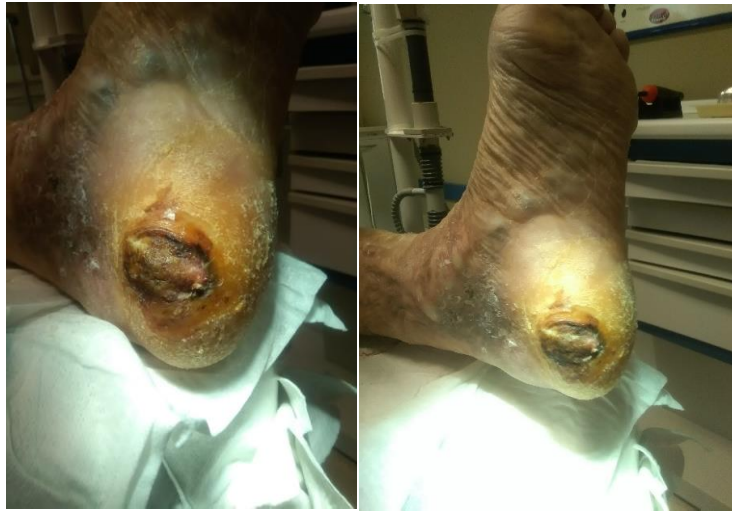

Figura 3. Aspecto de la lesión en la primera consulta.

Sobre el podoscopio en bipedestación (Figura 4), se observa una excesiva presión en la zona lesional. Además, podemos visualizar la gran controversia que existe entre ambas huellas plantares.

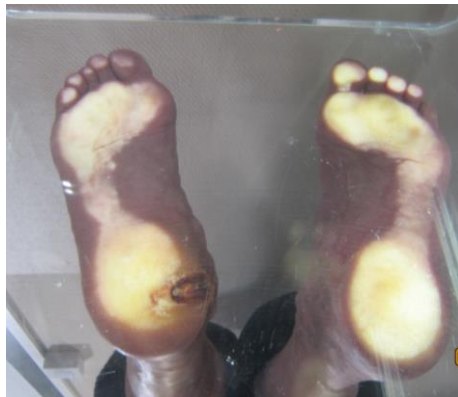

Figura 4. Imagen en bipedestación sobre el podoscopio.

A mayores de la lesión, podemos observar sequedad generalizada en la planta del pie y una gran variz en la zona del ALI.

En un primer lugar, tras una primera valoración se decide deslaminar la lesión (Figura 5).

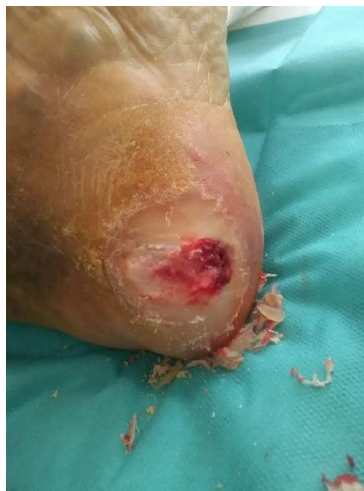

Figura 5. Aspecto de la lesión tras deslaminación exhaustiva.

Posteriormente a la exploración podológica habitual, en otra revisión realizamos una valoración neurológica y vascular, comparando las diferencias entre ambos miembros inferiores. Para la recogida de datos se elaboraron unas tablas de exploración, en las que recogemos los siguientes datos:

- Con respecto a la valoración neurológica, nos hemos centrado en la valoración de la sensibilidad superficial y profunda, y en la exploración del sistema motor (reflejos rotuliano y aquileo). Para la valoración de la sensibilidad superficial hemos empleado un algodón (sensibilidad táctil), un neurotip (sensibilidad dolorosa) y dos tubos, uno con agua caliente y otro con agua fría (sensibilidad térmica). Por otra parte, para la sensibilidad profunda hemos empleado un monofilamento Semmes Weinstein (sensibilidad a la presión), y un diapasón de Rydell-Seiffer (sensibilidad vibratoria).
- Con respecto a la valoración vascular; en primer lugar, hemos visualizado el estado de la piel, en términos de coloración y temperatura, además de las alteraciones visibles en ambos pies; en segundo lugar, hemos valorado la presencia de pulsos de forma manual y mediante el un doppler bidireccional con una sonda de 8MHz; y, por último, hemos realizado el índice tobillo-brazo (ITB) para valorar la posible existencia de enfermedad arterial periférica. Para la medición del ITB hemos empleado el mismo doppler que para valorar la existencia de pulsos, además de un esfingomanómetro de mercurio calibrado. Se calcula mediante el procedimiento habitual ya descrito.

Los resultados obtenidos de la exploración neurológica y vascular son los siguientes:

- Sensibilidad superficial y profunda (Tabla 2)
- Reflejo rotuliano y aquileo (Tabla 3)
- Coloración cianótica de la piel bilateral y ausencia de vello bilateral
- Temperatura (Tabla 4)
- Pulsos (Tabla 5)
- Índice tobillo-brazo (Tabla 6)

Tabla 2. Valoración de la sensibilidad superficial y profunda.

SISTEMA NERVIOSO SENSORIAL									
SENSIBILIDAD SUPERFICIAL	DERECHO				IZQUIERDO				
	Táctil (algodón)	Dorsal	Normal	X	Táctil (algodón)	Dorsal	Normal		
			Alterado				Alterado	X	
	Plantar	Dorsal	Normal	X	Plantar	Dorsal	Normal		
			Alterado				Alterado	X	
	Dolorosa (neurotip)	Plantar	Dorsal	Normal	X	Dolorosa (neurotip)	Plantar	Dorsal	Normal
Alterado					Alterado				X
		Plantar	Normal	X			Plantar	Normal	
			Alterado					Alterado	X
SENSIBILIDAD PROFUNDA	DERECHO				IZQUIERDO				
	0-4				4-8				
	Vibratoria (diapasón)	1ª AITF			X			X	
		1ª AMTF			X			X	
		Maleolo interno			X			X	
		Maleolo externo			X			X	
	Presión (monofilamento)	DERECHO				IZQUIERDO			
		SI				NO			
		Dorso 1º espacio				X		X	
		Plantar 1º dedo				X		X	
		Plantar 3º dedo				X		X	
		Plantar 5º dedo				X		X	
		1ª cabeza MTT				X			X
		3ª cabeza MTT				X			X
		5ª cabeza MTT				X			X
		ALI				X			X
ALE				X			X		
Talón (plantar)				X			X		

Tabla 3. Valoración de los reflejos.

SISTEMA NERVIOSO MOTOR. REFLEJOS								
	DERECHO				IZQUIERDO			
	Nrml	HiperRFX	HipoRFX	ARFX	Nrml	HiperRFX	HipoRFX	ARFX
REFLEJO ROTULIANO	X				X			
REFLEJO AQUILEO	X				X			

HiperRFX: hiperreflexia HipoRFX: hiporeflexia ARFX: arreflexia Nrml: normal

Tabla 4. Temperatura.

TEMPERATURA						
	DERECHO			IZQUIERDO		
	Frio	Normal	Calor	Frio	Normal	Calor
PIERNA		X			X	
PIE		X			X	

Tabla 5. Valoración de pulsos arteriales

PULSOS ARTERIAL												
	MANUAL						DOPPLER					
	DERECHO			IZQUIERDO			DERECHO			IZQUIERDO		
	Asnt	Dbil	Nrml	Asnt	Dbil	Nrml	Asnt	Dbil	Nrml	Asnt	Dbil	Nrml
A. TIBIAL POSTERIOR		X			*				X		*	
A. PEDIA		X			X				X		X	

* El pulso en la arterial tibial posterior no valorable por la presencia de variz.

Asnt: ausente Dbil: débil Nrml: normal

Tabla 6. Resultados del ITB.

ÍNDICE TOBILLO – BRAZO	DERECHO			IZQUIERDO		
	<0.9	1-1.3	>1.3	<0.9	1-1.3	>1.3
		X			X	

Tras deslaminar la lesión en la anterior revisión, ya presenta otro aspecto, el cual deseamos que mejore con el posterior tratamiento (Figura 6).

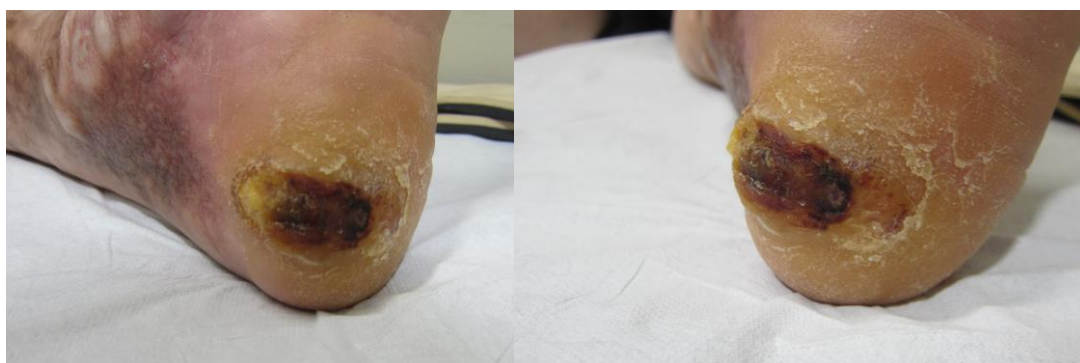

Figura 6. Aspecto de la lesión antes de comenzar el tratamiento ortésico.

Una vez realizada toda la valoración necesaria, confirmamos la tipología de la úlcera (úlceras neuropáticas), que ya el cirujano vascular nos indicaba anteriormente en un informe.

8. Plan de actuación o tratamiento

8.1. Fase de planificación

En una nueva consulta, la paciente acude a la CUP con el objetivo de valorar un tratamiento ortésico. Este en un principio sería realizar una descarga en la zona de la lesión, para disminuir las presiones selectivamente hasta la cicatrización total de la misma. Y, posteriormente, realizar otro tratamiento ortésico de continuación que permita una estabilidad biomecánica a la paciente y también prevenga posibles recidivas, ya que, debido a sus características biomecánicas por la lesión neural, podrían darse con facilidad.

Con la aplicación de este tratamiento buscamos los siguientes objetivos:

- Disminuir las fuerzas de acción del suelo sobre la lesión

- Conseguir la cicatrización total de la lesión en el menor tiempo posible disminuyendo el efecto lesional de la sobrecarga
- Evitar recidivas futuras de la lesión
- Mejorar la calidad de vida de la paciente

8.2. Fase de ejecución

El primer tratamiento consistió en una ortesis plantares a medida realizadas en su totalidad con un material medio blando. El diseño de la plantilla consistió en una base de EVA pelite de 4mm de grosor, con un forro Lunalastic de 1mm, esto para el pie derecho, e igual para el pie izquierdo, pero añadiéndole varias capas de EVA pelite en la zona de la lesión, realizando de este modo una descarga selectiva en forma de herradura (Figura 7).

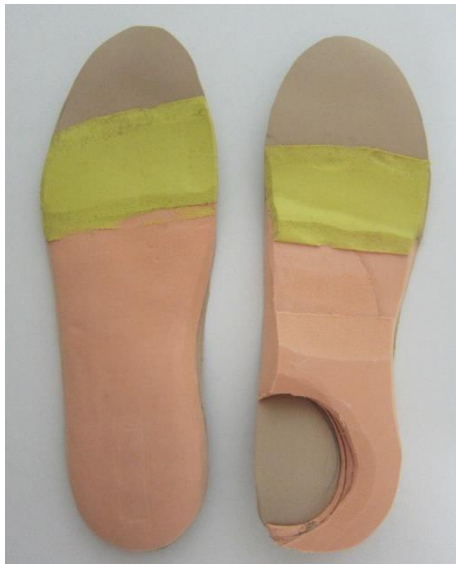

Figura 7. Ortesis plantares a medida con descarga selectiva.

Dado que la lesión presentaba una gruesa capa de hiperqueratosis, antes de aplicar el tratamiento de descarga, se le realiza un deslaminado de la lesión (Figura 8).

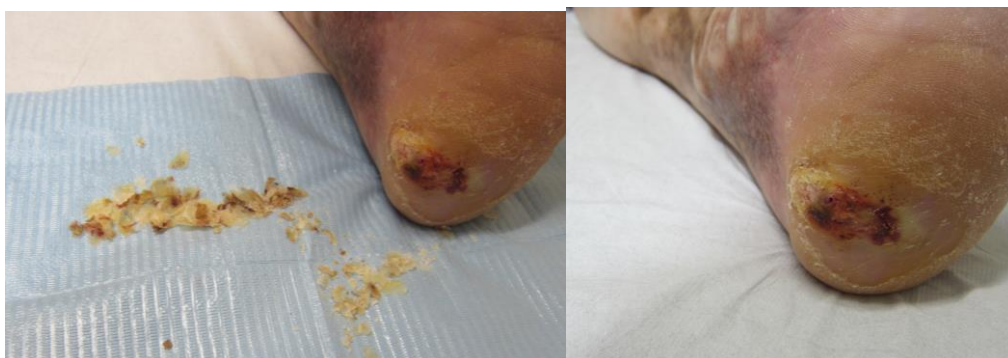

Figura 8. Aspecto de la lesión deslaminada.

Una vez realizado el tratamiento, subimos a la paciente al podoscopio (Figura 9) con las ortesis plantares y comprobamos que el tratamiento cumple su objetivo. Ese mismo día la paciente comienza a usar las ortesis.

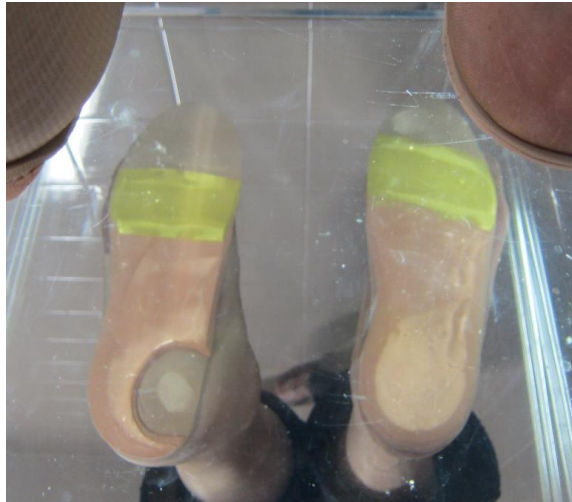

Figura 9. Vista en bipedestación sobre podoscopio con las ortesis plantares.

8.3. Fase de evaluación

Transcurrida una semana de la entrega de las ortesis, la paciente acude a consulta muy satisfecha ya que el dolor ha disminuido considerablemente y refiere una mayor estabilidad al caminar. A la exploración visual y palpatoria, la lesión presenta un mejor aspecto, habiendo conseguido una gran mejoría en un corto espacio de tiempo (Figura 10).

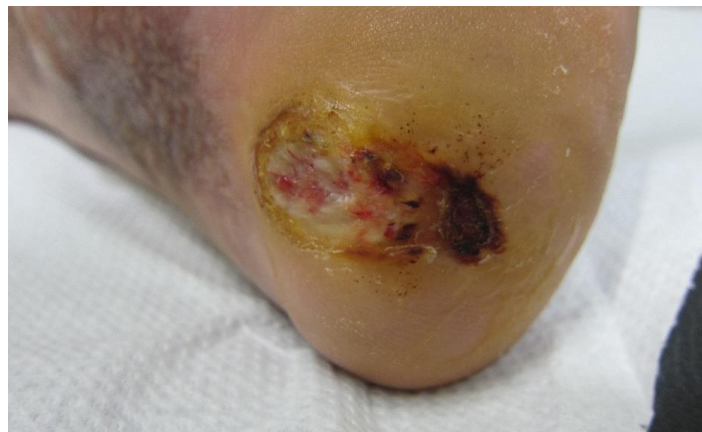

Figura 10. Aspecto de la lesión tras una semana de tratamiento.

En posteriores revisiones, seguimos observando avances en la cicatrización de la lesión (Figura 11). El tamaño de la misma continúa disminuyendo y es por este motivo por el que se decide realizar una modificación en las ortesis disminuyendo el diámetro de la descarga (Figura 12).

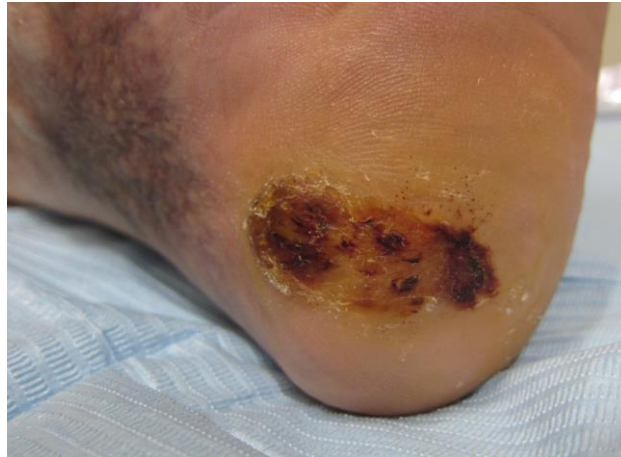

Figura 11. Lesión después de tres semanas de tratamiento.

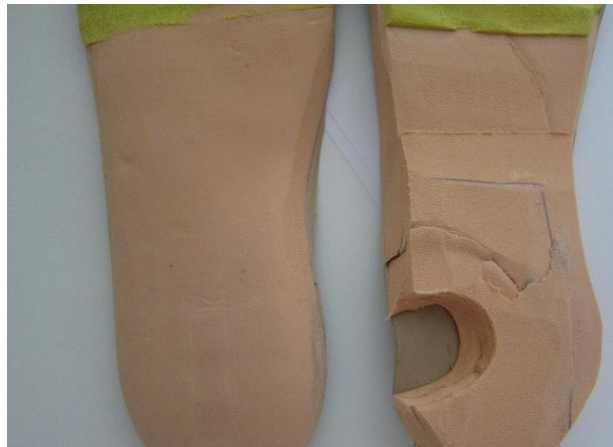

Figura 12. Disminución de la descarga en la ortesis.

Transcurridos dos meses de tratamiento la lesión está prácticamente cicatrizada y es totalmente indolora (Figura 13). A pesar de los resultados obtenidos, se decide mantener a la paciente unas semanas más con el tratamiento de descarga para dejar epitelizar en su totalidad la lesión.

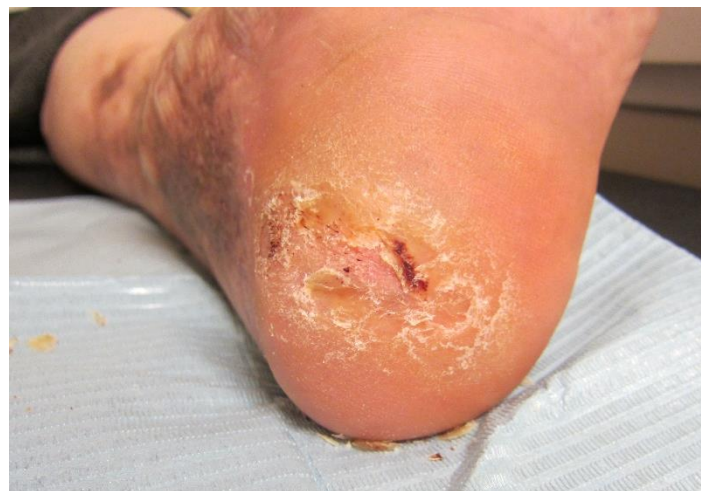

Figura 13. Aspecto de la lesión tras dos meses de tratamiento.

Una vez cicatrizada por completo (Figura 14), la ortesis de descarga en el pie izquierdo es retirada. En sustitución de la misma, para la prevención de una futura lesión similar, se

decide realizar un tratamiento ortésico (Figura 15) de continuación como se planeó en un principio a la hora de valorar el tratamiento, el cual sería igual al tratamiento ortésico que se realizó desde un principio para el pie derecho (base de eva pelite de 4 mm con forro Lunalastic de 1mm).

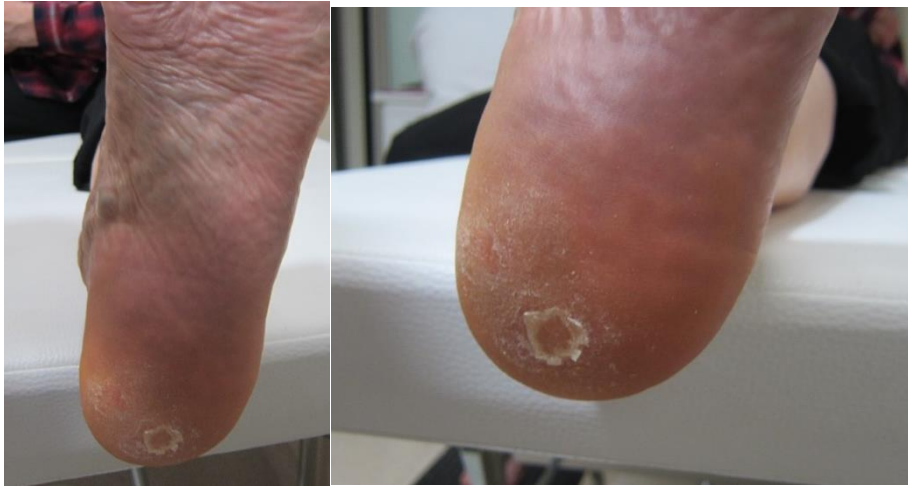

Figura 14. Lesión cicatrizada

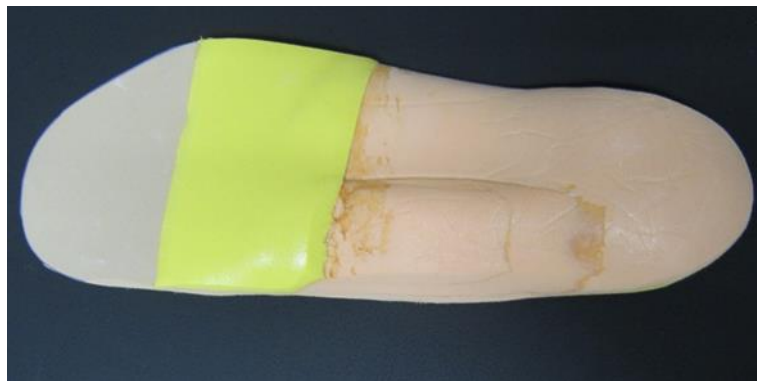

Figura 15. Nuevo tratamiento ortésico para pie izquierdo

Tras 2 meses llevando el nuevo tratamiento ortésico en el pie izquierdo notamos que se vuelve a generar cierta hiperqueratosis en la antigua zona lesional. Por este motivo decidimos que la paciente vuelva al tratamiento anterior con la ortesis de descarga para dicho pie, el cual la paciente todavía conservaba por su buen estado, ya que podría volverse a formar la úlcera tras mucho tiempo sin la descarga.

Valorando la situación, llegamos a la conclusión de que la paciente tendrá que alternar dichos tratamientos ortésicos (ortesis de descarga, ortesis sin descarga) en el pie afectado, ya que por la lesión nerviosa que presenta, las posibilidades de reulceración son elevadas. Dicho esto, la paciente continuará realizando revisiones con regularidad en la CUP con el objetivo de realizar un seguimiento de la extremidad afectada.

FOOT HEALTH STATUS QUESTIONNAIRE

Para valorar la calidad de vida relacionada con la salud específica en el pie durante el proceso de tratamiento, hemos realizado un cuestionario a la paciente en tres ocasiones: al principio cuando acude con la lesión, al final cuando vemos que la lesión está cerrada, y

finalmente en la revisión de la segunda ortesis plantar realizada. Los resultados obtenidos del cuestionario son los siguientes:

En la primera visita de la paciente, podemos observar que obtenemos una menor puntuación en la salud general del pie. Entendemos entonces que esto es lo que la paciente consideraba más afectado en ese momento, seguido de la funcionalidad del pie, en la cual estaba implicada tanto la ulcera como la lesión neural, que no le permitían a la paciente una deambulación normal. Todo esto también motiva una baja puntuación en el uso del calzado (Tabla 7).

En la segunda visita, cuando la lesión estaba prácticamente cerrada, los valores aumentan en todos los scores, lo cual implica una mejora de salud general tras el tratamiento ortésico de descarga. Podemos observar que la menor puntuación se obtiene en el calzado, lo cual puede ser debido al espacio que ocupa la ortesis plantar. Teniendo el máximo de puntuación en el score de salud general del pie (Tabla 7).

Finalmente, en la tercera visita, vemos como los valores siguen aumentado en todos los scores, incluso en el del calzado, ya que la nueva ortesis es de menor grosor que la anterior. Con lo cual se observa una mejoría en todos los aspectos. Observando de nuevo que la máxima puntuación la alcanza el score de salud general del pie (Tabla 7).

Tras realizar la media de los cuestionarios realizados, obtenemos una puntuación muy similar en los scores de dolor, funcionalidad y salud general del pie, el cual está por encima del 50%, lo que nos indica que la salud general del pie en nuestra paciente está en un nivel intermedio favorable. El único valor que se encuentra peor es el del calzado, esto es debido a que, por el volumen de la plantilla, tiene dificultad a la hora de encontrar calzado adecuado (Tabla 8).

Tabla 7. Resultados del cuestionario FSHQ

	Visita 1	Visita 2	Visita 3
Dolor del pie	37,5	75,0	87,5
Función del pie	18,7	75,0	87,5
Salud general del pie	0,0	100,0	100,0
Calzado	25,0	12,5	50,0

Tabla 8. Media del cuestionario de las tres visitas

	Media±DT	Min	Max
Dolor del pie	66,6 ± 26,0	37,5	87,5
Función del pie	60,4 ± 36,6	18,7	87,5
Salud general del pie	66,6 ± 57,7	0,0	100,0
Calzado	29,1 ± 19,0	12,5	50,0

Podemos concluir que la aplicación del tratamiento ortésico de descarga favoreció la cicatrización de la lesión aumentando la salud general del pie de la paciente. Sin embargo, como ya se ha comentado, tras valorar el nuevo tratamiento se tomó la decisión de volver a la posterior ortesis por un tiempo, alternando las mismas en el pie izquierdo.

9. Discusión

El tratamiento ortésico realizado ha logrado cicatrizar la lesión disminuyendo el dolor y mejorando la limitación que inicialmente presentaba la paciente al deambular aumentando su calidad de vida.

Bien es cierto que inicialmente se observaron problemas para la adaptación, pero aun así la paciente rápidamente se habituó al tratamiento, lográndose al final el cierre completo de la lesión.

Las ortesis confeccionadas a medida, así como la realización de descargas selectivas, están respaldadas por una amplia variedad de estudios en la bibliografía que confirman su eficacia ante este tipo de lesiones, por una disminución parcial o total de la presión continuada en la zona²⁶⁻⁴⁰.

Bus SA²⁹, en un artículo sobre el rol de la descarga de la presión en ulceraciones de personas diabéticas, llegó a la conclusión de que dicha descarga en las áreas de mayor presión plantar puede ayudar a su cicatrización y a evitar recidivas. Otro artículo³⁰, recalca la importancia que tienen los factores biomecánicos en el desarrollo y manejo de la ulceración del pie, por lo que la descarga debe de ser una medida prioritaria a la hora de la cicatrización de lesiones plantares con estas características. Y es que como comentaba Bus SA²⁹, la presión elevada en el pie es un factor de riesgo importante para la aparición de lesiones, lo cual es apoyado también por Lavery LA y cols³⁶ entre otros.

Además, Braun LR y cols³³, ya llegaban a la conclusión de la gran evidencia existente sobre la descarga como tratamiento de calidad para la atención estándar.

Por otra parte, debemos destacar que existen otros tratamientos de descarga con buenos resultados para este tipo de lesiones, como puede ser por ejemplo la Plastic Cast²⁶ o una férula denominada Yeso de Contacto Total (Total Contact Cast -TCC), cuya eficacia ha quedado suficientemente demostrada⁴¹⁻⁴³.

En el caso expuesto la decisión final fue optar por algo más cómodo y más fácil de aplicar, ya que, en primera instancia parecía que la paciente no se adheriría a ningún tratamiento. Por ello creímos, que la mejor opción para tratar la lesión que se nos presentaba, era una

ortesis a medida. Actualmente, aunque existen estudios sobre tratamientos ortésicos a medida, todavía es necesaria la realización de más estudios que aborden esta cuestión.

Es necesario destacar por una parte la escasez de bibliografía en lo referente al tratamiento de este tipo de lesiones crónicas y por otra que la gran mayoría de publicaciones hacen alusión a estudios llevados a cabo en personas diabéticas. Por ejemplo, los artículos de Bus SA^{19, 30, 37}, se centran solamente en la población diabética. Aun así, el tratamiento es aplicable ya que las características de la lesión son muy similares.

Para concluir, este trabajo pone de manifiesto la importancia que tiene la figura del podólogo en el tratamiento de este tipo de lesiones tanto en pacientes diabéticos como no diabéticos ayudando en su resolución. Además, por todo lo anteriormente descrito, considero cumplidos los objetivos inicialmente planteados.

10. Bibliografía

1. De Maeseneer M, Madani H, Lenchik L, Kalume Brigido M, Shahabpour M, Marcelis S et al. Normal Anatomy and Compression Areas of Nerves of the Foot and Ankle: US and MR Imaging with Anatomic Correlation. *Radiographics*. 2015;35(5):1469-82.
2. Giuffre BA, Jeanmonod R. Anatomy, Sciatic Nerve. 2018. In: StatPearls. Treasure Island (FL): StatPearls Publishing; 2019.
3. Hardin JM, Devendra S. Anatomy, Bony Pelvis and Lower Limb, Calf Common Peroneal (Fibular) Nerve. In: StatPearls. Treasure Island (FL): StatPearls Publishing; 2019.
4. Vega J, Golanó P, Martínez M, Pérez-Carro L, de Prado M. Neuropatías compresivas de tobillo y pie. *Bases anatómicas. Ortho-tips*. 2006; 2 (4): 305-320.
5. Gutiérrez Rivas E. El pie en las neuropatías periféricas. En: Núñez-Samper Pizarroso M y Llanos Alcázar LM. *Biomecánica, medicina y cirugía del pie*. 2ª edición. Barcelona: Elsevier;2007.399-402.
6. Collado-Corona MA, Shkurovich-Bialik P, Collado-Ortiz MA, Shkurovich-Zaslavsky M. Lesiones perioperatorias en nervios periféricos de extremidades inferiores. *Cir Ciruj*. 2003;71(4):329-334.
7. Menorca RM, Fussell TS, Elfar JC. Nerve physiology: mechanisms of injury and recovery. *Hand Clin*. 2013;29(3):317–330.
8. Kaya Y, Sarikcioglu L. Sir Herbert Seddon (1903–1977) and his classification scheme for peripheral nerve injury. *Chil Nerv Syst*. 2015; 31:177–180.
9. Vilà BE, Rocha Blasco B, Sanz de los Arcos MB, Padrós Sánchez C. Tratamiento de las úlceras neuropáticas con descargas. *Rev Esp Pod*. 2008;19(4):144-153.
10. Vynohradka K, Padrós Sánchez C. Análisis de la evolución del tratamiento de las úlceras neuropáticas. Barcelona: Universidad de Barcelona; 2014.
11. Imbernón-Moya A, Ortiz-de Frutos FJ, Sanjuan-Alvarez M, Portero-Sanchez I, Aguilar-Martínez A, Gallego-Valdés MA. Enfermedad venosa crónica. Clínica, clasificación, factores de riesgo, cuidados básicos, prevención, coste económico y pronóstico. *Piel*. 2017;33(1):1-76.
12. Eklöf B, Rutherford RB, Bergan JJ, Carpentier PH, Gloviczki P, Kistner RL et al. Revision of the CEAP classification for chronic venous disorders: Consensus statement. *J Vasc Surg*. 2004;40(6):1248-52.
13. Rabe E, Pannier F. Clinical, etiological, anatomical and pathological classification (CEAP): gold standard and limits. *Phlebology*. 2012;27 Suppl 1:114-8.
14. Carrillo-Mora P, Barajas-Martínez KG. Exploración neurológica básica para el médico general. *Rev Fac Med UNAM*. 2016;59(5):50-56.
15. Boulton AJ, Armstrong DG, Albert SF, Frykberg RG, Hellman R, Kirkman MS et al. Comprehensive foot examination and risk assessment. *Diabetes Care*. 2008;31(8):1679–1685.

16. Feng Y, Schlösser FJ, Sumpio BE. The Semmes Weinstein monofilament examination as a screening tool for diabetic peripheral neuropathy. *J Vasc Surg.* 2009;50(3):675-82.
17. Feng Y, Schlösser FJ, Sumpio BE. The Semmes Weinstein monofilament examination is a significant predictor of the risk of foot ulceration and amputation in patients with diabetes mellitus. *J Vasc Surg.* 2011;53(1):220-226.
18. Lai S, Ahmed U, Bollineni A, Lewis R, Ramchandren S. Diagnostic accuracy of qualitative versus quantitative tuning forks: outcome measure for neuropathy. *J Clin Neuromuscul Dis.* 2014;15(3):96-101.
19. Alanazy MH, Alfurayh NA, Almweisheer SN, Aljafen BN, Muayqil T. The conventional tuning fork as a quantitative tool for vibration threshold. *Muscle Nerve.* 2018;57(1):49-53.
20. Vázquez Castro J. Exploración vascular en Atención Primaria. *Semergen.* 2004;30(9):463-469.
21. Lahoz C, Vicente I, Taboada M, Laguna F, Mostaza JM. Índice tobillo-brazo y riesgo cardiovascular estimado mediante la función SCORE en sujetos no diabéticos en prevención primaria. *Clin Invest Arterioscl.* 2006;18(2):45-50.
22. Forés R, Alzamora MT, Pera G, Torán P, Urrea M, Heras A. Concordancia entre 3 métodos de medición del índice tobillo-brazo para el diagnóstico de arteriopatía periférica. *Med Clin.* 2014;143(8): 335-380.
23. Bennett PJ, Patterson C, Wearing S, Baglioni T. Development and validation of a questionnaire designed to measure foot-health status. *J Am Podiatr Med Assoc.* 1998; 88(9):419-28.
24. Navarro-Flores E, Losa-Iglesias ME, Becerro-de-Bengoa-Vallejo R, López-López D, Rodríguez-Sanz D, Palomo-López P et al. Translation and Test-Retest of the Spanish Podiatry Health Questionnaire (PHQ-S). *Int J Environ Res Public Health.* 2018;15(10).
25. Sirera-Vercher MJ, Sáez-Zamora P, Sanz-Amaro MD. Traducción y adaptación transcultural al castellano y al valenciano del Foot Health Status Questionnaire. *Rev Esp Cir Ortop Traumatol.* 2010; 54(4):211–19.
26. Krishnan S, Nash F, Baker N, Fowler D, Rayman G. Reduction in diabetic amputations over 11 years in a defined UK population benefits of multidisciplinary team work and continuous prospective audit. *Diabetes Care.* 2008;31(1):99–101.
27. Bolton L. Managing patients with diabetic foot ulcers. *Wounds.* 2018;30(12):380-381.
28. Boghossian JA, Miller JD, Armstrong DG. Offloading the diabetic foot: toward healing wounds and extending ulcer-free days in remission. *Chronic Wound Care Management and Research.* 2017;4:83-88.
29. Bus SA. The role of pressure offloading on diabetic foot ulcer healing and prevention of recurrence. *Plast Reconstr Surg.* 2016; 138(3 Suppl):179S-89S.
30. Bus SA. Priorities in offloading the diabetic foot. *Diabetes Metab Res Rev* 2012; 28(1 Suppl):54–59.

31. Lefrancois T, Mehta K, Sullivan V, Lin S, Glazebrook M. Evidence based review of literature on detriments to healing of diabetic foot ulcers. *Foot Ankle Surg.* 2017; 23(4):215-224.
32. Bus S, van Deursen RW, Armstrong DG, Lewis JE, Caravaggi CF, Cavanagh PR et al. Footwear and offloading interventions to prevent and heal foot ulcers in patients with diabetes: a systematic review. *Diabetes Metab Res Rev.* 2016; 32 Suppl 1:99-118.
33. Braun LR, Fisk WA, Lev-Tov H, Kirsner RS, Isseroff RR. Diabetic foot ulcer: an evidence-based treatment update. *Am J Clin Dermatol.* 2014; 15(3):267-81.
34. Ndip A, Ebah L, Mbako A. Neuropathic diabetic foot ulcers-evidence-to-practice. *Int J Gen Med.* 2012; 5:129-34.
35. Bell D. Evidence-based rationale for offloading treatment modalities. *Send to Surg Technol Int.* 2008; 17:113-7.
36. Lavery LA, Armstrong DG, Wunderlich RP, Tredwell J, Boulton AJ. Predictive value of foot pressure assessment as part of a population-based diabetes disease management program. *Diabetes Care.* 2003; 26(4):1069-73.
37. Bus SA, Valk GD, van Deursen RW, Armstrong DG, Caravaggi C, Hlaváček P et al. The effectiveness of footwear and offloading interventions to prevent and heal foot ulcers and reduce plantar pressure in diabetes: a systematic review. *Diabetes Metab Res Rev.* 2008; 24 Suppl 1:S162-80
38. Rathur HM, Boulton AJ. Pathogenesis of foot ulcers and the need for offloading. *Horm Metab Res.* 2005 Apr; 37 Suppl 1:61-8.
39. Boulton AJ. Pressure and the diabetic foot: clinical science and offloading techniques. *Am J Surg.* 2004;187(5A):17S–24S.
40. Snyder RJ, Frykberg RG, Rogers LC, Applewhite AJ, Bell D, Bohn G et al. The management of diabetic foot ulcers through optimal off-loading. *J Am Podiatr Med Assoc.* 2014;104(6):555–67.
41. Shaw JE, Hsi WL, Ulbrecht JS, Norkitis A, Becker MB, Cavanagh PR. The mechanism of plantar unloading in total contact casts: implications for design and clinical use. *Foot Ankle Int.* 1997;18(12):809–17.
42. Lavery LA, Vela LA, Lavery DC, Quebedeaux TL. Total contact casts: pressure reduction at ulcer sites and the effect on the contralateral foot. *Arch Phys Med Rehabil.* 1997; 78(11):1268–71.
43. Leibner ED, Brodsky JW, Pollo FE, Baum BS, Edmonds BW. Unloading mechanism in the total contact cast. *Foot Ankle Int.* 2006 Apr; 27(4):281–5.

11. Anexos

Anexo 1. Consentimiento informado

AUTORIZACIÓN PARA ACCESO Y PUBLICACIÓN DE DATOS COMO CASO CLÍNICO

El documento presente tiene como objeto ofrecerle información con la finalidad de acceder a datos de su historia clínica sobre el problema de salud por el que está siendo tratado en este centro sanitario. Datos que serán empleados para la realización de un trabajo de fin de grado.

Antes de dar su autorización tiene el derecho de leer este documento en su totalidad y plantear al profesional todas las preguntas que desee. Puede llevarse una copia del documento y tomarse el tiempo necesario para tomar la decisión de si lo autoriza o no. Tiene que saber que la participación es totalmente voluntaria.

Si usted firma este documento, autoriza a recoger datos de su historia clínica dentro de la Clínica Universitaria de Podología (CUP), los cuales serán destinados a la realización de un trabajo sobre el problema de salud que se presenta, para dejar constancia del procedimiento realizado, cómo ha sido tratado y cómo ha evolucionado. Esta información podría ser de gran utilidad en el futuro para otras personas con su mismo problema de salud. También tiene que saber que al firmar este documento además de datos de su historia clínica sobre la patología que presenta, autoriza también al empleo de fotografías.

No esperamos que usted ningún beneficio de este trabajo de fin de grado, pero con su colaboración ayudará a aumentar el conocimiento científico.

Se puede dar el caso de que se muestre el trabajo en publicaciones científicas dirigidas a profesionales de la salud. Ha de saber que algunas de estas publicaciones pueden ser de acceso libre en internet, por lo que también pueden ser leídas por muchas otras personas ajenas al mundo sanitario. Si es de su interés, se le podrá facilitar una copia de la publicación realizada.

CONFIDENCIALIDAD DE SUS DATOS

La obtención, tratamiento, conservación, comunicación y cesión de sus datos se hará conforme a lo dispuesto en el Reglamento General de Protección de Datos (Reglamento UE 2016/679 del Parlamento Europeo y del Consejo, de 27 de abril de 2016) y la normativa española sobre protección de datos de carácter personal vigente.

Solamente los autores de la publicación científica tendrán acceso a todos sus datos, que se recogerán anonimizados, es decir, sin ningún dato de carácter personal. Le garantizamos que no recogeremos nombre y apellidos, fecha de nacimiento, DNI, número de historia clínica, número de Seguridad Social ni código de identificación personal contenido en su tarjeta sanitaria. Aun así, por las fotografías que se tomaron y que se usarían llegado el caso, no se va a poder identificar a la paciente ya que no se va a mostrar su rostro ni ningún otro detalle que pudiera llegar a su identificación.

Vamos a utilizar, como hemos referido anteriormente, datos de su historia clínica, para poder analizar el caso desde un principio hasta la actualidad, y algunas fotografías para poder ver la evolución del caso.

Puede retirar su consentimiento en cualquier momento sin dar explicaciones, pero una vez que el caso clínico haya sido aceptado para su publicación no habrá posibilidad de cambiar de parecer.

Muchas gracias por su colaboración.

Yo, _____
autorizo a _____ para que
pueda acceder a los datos y fotografías de mi historia clínica dentro de la Clínica
Universitaria de Podología (CUP). He leído el documento presente y conozco todos los
datos sobre el tipo de trabajo a realizar.

Firma del solicitante

Firma del paciente

Anexo 2. Tablas de exploración vascular y neurológica

Tabla 9. Valoración de la sensibilidad superficial y profunda.

SISTEMA NERVIOSO SENSORIAL									
SENSIBILIDAD SUPERFICIAL	DERECHO				IZQUIERDO				
	Táctil (algodón)	Dorsal	Normal	Alterado	Táctil (algodón)	Dorsal	Normal	Alterado	
			Plantar	Normal			Alterado	Plantar	Normal
	Dolorosa (neurotip)	Dorsal	Normal	Alterado	Dolorosa (neurotip)	Dorsal	Normal	Alterado	
			Plantar	Normal			Alterado	Plantar	Normal
	SENSIBILIDAD PROFUNDA	DERECHO				IZQUIERDO			
				0-4	4-8			0-4	4-8
		Vibratoria (diapasón)	1ª AITF						
1ª AMTF									
Maleolo interno									
Maleolo externo									
Presión (monofilamento)		DERECHO				IZQUIERDO			
				SI	NO			SI	NO
		Dorso 1º espacio							
		Plantar 1º dedo							
		Plantar 3º dedo							
		Plantar 5º dedo							
		1ª cabeza MTT							
	3ª cabeza MTT								
	5ª cabeza MTT								
	ALI								
	ALE								
	Talón (plantar)								

Tabla 3. Valoración de los reflejos.

SISTEMA NERVIOSO MOTOR. REFLEJOS								
	DERECHO				IZQUIERDO			
	Nrml	HiperRFX	HipoRFX	ARFX	Nrml	HiperRFX	HipoRFX	ARFX
REFLEJO ROTULIANO								
REFLEJO AQUILEO								

HiperRFX: hiperreflexia HipoRFX: hiporeflexia ARFX: arreflexia Nrml: normal

Tabla 4. Temperatura.

TEMPERATURA						
	DERECHO			IZQUIERDO		
	Frio	Normal	Calor	Frio	Normal	Calor
PIERNA						
PIE						

Tabla 5. Valoración de pulsos arteriales

PULSOS ARTERIAL												
	MANUAL						DOPPLER					
	DERECHO			IZQUIERDO			DERECHO			IZQUIERDO		
	Asnt	Dbil	Nrml	Asnt	Dbil	Nrml	Asnt	Dbil	Nrml	Asnt	Dbil	Nrml
A. TIBIAL POSTERIOR												
A. PEDIA												

Asnt: ausente Dbil: débil Nrml: normal

Tabla 6. Resultados del ITB

ÍNDICE TOBILLO – BRAZO	DERECHO			IZQUIERDO		
	<0.9	1-1.3	>1.3	<0.9	1-1.3	>1.3

Anexo 3. Cuestionario FSHQ

Preguntas del Foot Health Status Questionnaire empleadas.	
<u>Sección 1</u>	<u>Sección 2</u>
<p>1. ¿Qué grado de dolor de pies ha tenido usted durante la semana pasada?</p> <p>2. ¿Con qué frecuencia ha tenido dolor en los pies?</p> <p>3. ¿Con qué frecuencia ha tenido dolor continuo en los pies?</p> <p>4. ¿Con qué frecuencia ha tenido dolor punzante en los pies?</p> <p>5. ¿Ha tenido dificultades en su trabajo o en sus actividades debido a sus pies? Si la respuesta es sí, ¿cuánto?</p> <p>6. ¿Se ha sentido limitado en el tipo de trabajo que sueles hacer debido a sus pies? Si es así, ¿cuánto?</p> <p>7. La salud de sus pies, ¿cuánto le ha limitado su capacidad para caminar?</p> <p>8. La salud de sus pies, ¿cuánto le ha limitado su capacidad para subir escaleras?</p> <p>9. ¿Cómo calificaría la salud de tus pies en general?</p> <p>10. ¿Le resulta complicado encontrar zapatos que no le hagan daño?</p> <p>11. ¿Tiene dificultades para encontrar calzado que se le adapte a sus pies?</p> <p>12. ¿Le resulta fácil emplear todo tipo de calzado?</p> <p>13. En general, ¿en qué condición diría usted que se encuentran sus pies?</p>	<p>14. En general, usted diría que su salud es:</p> <p>15. Su salud actual, ¿limita que usted realice las siguientes actividades? Si es así, ¿cuánto?</p> <p>a. Esfuerzos intensos, tales como correr, levantar objetos pesados o participar en deportes agotadores.</p> <p>b. Esfuerzos moderados, como limpiar la casa, levantar una silla, jugar a los bolos o nadar.</p> <p>c. Coger o llevar la bolsa de la compra</p> <p>d. Subir una cuesta empinada</p> <p>e. Subir un solo piso por la escalera</p> <p>f. Levantarse después de estar sentado</p> <p>g. Caminar un kilómetro o más</p> <p>h. Caminar unos 100m</p> <p>i. Bañarse o vestirse por uno mismo</p> <p>16. ¿Hasta qué punto su salud física o los problemas emocionales han dificultado sus actividades sociales habituales con la familia, los amigos u otras personas?</p> <p>17. Durante las últimas 4 semanas con qué frecuencia:</p> <p>a. ¿Se sintió cansado/a?</p> <p>b. ¿Tuvo mucha energía?</p> <p>c. ¿Se sintió agotado/a?</p> <p>d. ¿Se sintió lleno/a de actividad?</p> <p>18. Durante las últimas 4 semanas, ¿con qué frecuencia la salud física o los problemas emocionales le han dificultado sus actividades sociales?</p> <p>19. ¿Cuánto de verdadera o falsa son cada una de estas afirmaciones?</p> <p>a. Creo que me pongo enfermo/a más fácilmente que otras personas</p> <p>b. Estoy tan sano/a como cualquiera</p> <p>c. Creo que mi salud va a empeorar</p> <p>d. Mi salud es excelente</p>