

# Are breath-holding spell, febrile seizure and anemia parts of a puzzle? Celiac disease

## Katılma nöbeti, febril konvülsiyon ve anemi bir yap-bozun parçaları mı? Çölyak hastalığı

Halil KOCAMAZ<sup>1</sup>, Sedat IŞIKAY<sup>2</sup>

### ABSTRACT

*Celiac disease is related to many neurologic disorder such as epilepsy, ataxia, neuropathy, myopathy and headache. The coexistence of celiac disease and febrile convulsion is unusual. However the incidence of celiac disease, and febrile convulsion is increased in cases with iron deficiency anemia. Iron deficiency is known to increase breath-holding spells. We've discussed clinical progress of a 4.5 year-old female patient with a history of breath-holding spell and iron deficiency anemia who applied with a febrile convulsion and diagnosed as celiac disease. We aimed to show how pediatricians could reveal celiac disease accompanying different type common disorders just like by way of combining data gathered from patient's history, physical examination findings and laboratory results as parts of a puzzle.*

**Keywords:** Breath holding, Celiac disease, child, seizures febrile

### ÖZ

*Çölyak hastalığı epilepsi, ataksi, nöropati, miyopati ve baş ağrısı gibi birçok nörolojik hastalık ile ilişkili olup, febril konvülsiyon ile birlikteliği enderdir. Bununla birlikte, demir eksikliği anemisi olan olgularda febril konvülsiyon ve çölyak hastalığı sıklığı artmıştır. Demir eksikliğinin katılma nöbetinin sıklığını da artırdığı bilinmektedir. Öncesinde katılma nöbeti ve demir eksikliği anemisi öyküsü olan 4,5 yaşında febril konvülsiyon ile başvuran kız olgunun çölyak tanısına uzanan öyküsünü irdeledik. Çocuk hekimlerinin sık karşılaştığı çeşitli hastalıklara eşlik eden çölyak hastalığını, hastanın öyküsü, muayenesi ve laboratuvar test sonuçlarını bir yap-bozun parçaları gibi birleştirerek nasıl ortaya çıkarılabileceğini göstermeyi amaçladık.*

**Anahtar kelimeler:** Çocuk, Çölyak hastalığı, febril konvülsiyon, katılma nöbeti

### GİRİŞ

Çölyak hastalığı (ÇH) genetik yatkınlığı olan bireylerde glutene karşı aşırı duyarlılık sonucu gelişen bir ince bağırsak hastalığıdır. Patogenezinde genetik, çevresel ve immünolojik faktörler rol oynamaktadır. Hastalık çocuklarda tipik malabsorbsiyon sendromu şeklinde görülen klasik belirtilerin yanı sıra çeşitli organ ve sistemleri etkileme potansiyeli olan klasik olmayan belirtilerle de kendini gösterebilmektedir<sup>1</sup>. Çölyak hastalığının nörolojik hastalıklarla ilişkisi bilinmektedir. Epilepsi, ataksi, nöropati, miyopati ve baş ağrısı ilişkili olduğu bilinen nörolojik hastalıklardır<sup>2</sup>. Çölyak hastalığı ve febril konvülsiyon (FK) birlikteliği sık olmamakla birlikte, literatürde bildirilmiştir<sup>3</sup>. Febril konvülsiyon tanısı ile takip edilen bir olguda özgeçmiş

şin dikkatli sorgulanması, fizik muayene ve laboratuvar testlerindeki ÇH'ni düşündüren ipuçları sayesinde ÇH'na uzanan tanı sürecine dikkat çekmek istedik.

### OLGU SUNUMU

Dört yaş 6 aylık kız hasta evde ölçülen ateşi 39.2°C iken, nöbet geçirme yakınması ile kliniğimize getirildi. Her seferinde yaklaşık 10-15 dk. süren, son 8 ay içinde toplam 4 kez görülen, ateşli ve jeneralize konvülsiyonları nedeniyle fenobarbital kullandığı öğrenildi. Özgeçmişinde 6 aylıkken ek besinlere geçildiği ve bu aydan sonra da, ara ara ishal, karın şişkinliği yakınmalarının olduğu ve kilo alımının yavaşladığı belirtildi. On aylıkken enteral beslenme desteği aldığı ve bu sayede kilo alabildiği öğrenildi. On yedi aylıkken katılma nöbeti

Received: 23.02.2017

Accepted: 05.04.2017

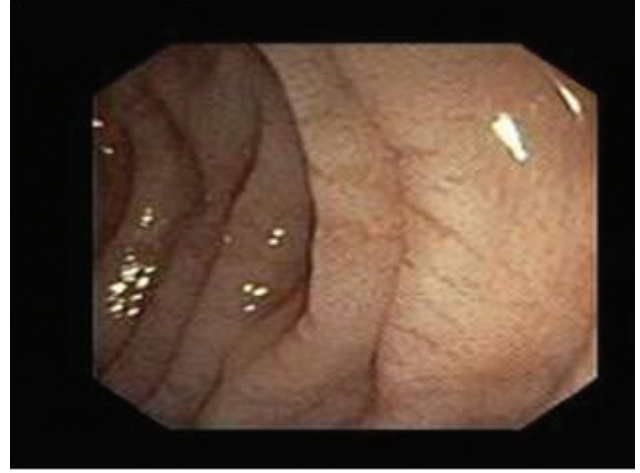
<sup>1</sup>Department of Pediatric Gastroenterology, Pamukkale University, Denizli, Turkey

<sup>2</sup>Department of Pediatrics, Hasan Kalyoncu University, Gaziantep, Turkey

**Yazışma adresi:** Halil Kocamaz, Department of Pediatric Gastroenterology, Pamukkale University, Denizli, Turkey  
**e-mail:** drkocamaz@hotmail.com

ve demir eksikliği anemisi tanısı olarak 3 ay süreyle oral demir tedavisi kullanmıştı. Kontrollerine düzenli gitmeyen hastanın katılma nöbetinin ise 2 yaşından sonra kaybolduğu belirtildi. Sistem sorgulamasında karın ağrısının ve karın şişkinliğinin olduğu öğrenildi. Soygeçmişinde babasının küçük yaşlarda febril konvülsiyon geçirme öyküsü dışında özellik yoktu. Fizik muayenesinde vücut ısısı 37.2°C, vücut ağırlığı 15.3 kg (10-25 persentiller arasında), boyu 90 cm (<3. persentil) ve boya göre ağırlığı standardın %84'ü idi. Cilt ve konjonktivasi soluk görünümde, batında hafif distansiyonu mevcuttu. Diğer sistem muayeneleri normaldi. Laboratuvar incelemelerinde; hemoglobin 8.4 g/dL, hematokrit %28, ortalama eritrosit volümü 60 fL, ortalama eritrosit dağılım genişliği %22, trombosit sayısı 347.000/mm<sup>3</sup> idi. Periferik kan yaymasında %64 lökosit, %32 lenfosit, %4 monosit mevcuttu ve eritrositler hipokrom mikrositer morfolojide idi. Açlık kan şekeri 91 mg/dL, Kalsiyum 9.4 mg/dL, Magnezyum 1.98 mg/dL idi. Serum elektrolitleri, böbrek ve karaciğer fonksiyon testleri, tiroid hormonları ve serum IgA düzeyi normal aralıkta idi. Serum vitamin B12 düzeyi 395 pg/dL (187-883 pg/dL), folik asit 2.4 ng/mL (3-20 ng/mL), serum demiri 25 µg/dL (125-156 µg/dL), demir bağlama kapasitesi 485 µg/dL (250-450 µg/dL), transferrin satürasyonu %7 ve ferritin 3.7 ng/dL (10-291 ng/dL) idi. Uyku aktivasyonlu elektroensefalografik incelemesi ve beyin magnetik rezonans görüntülemesi normaldi. Ek gıdaya geçtikten sonra kilo alamama, aralıklı ishal yakınması olan, boy kısalığı ve demir eksikliği anemisi belirlenen hastanın serum doku transglutaminazı (dTG) yüksek [300 IU (0-15)] idi. Endoskopik incelemede ÇH'nı destekleyen bir bulgu olan taraksı görünümde duodenum mukozası izlendi (Figür 1). Duodenum biyopsisinde de total villöz atrofi ve kriptlerde hiperplazi saptanması üzerine çölyak hastalığı tanısı alan olguya uygun kaloriyi ve proteini içeren glutensiz diyet başlandı. Eşzamanlı oral demir (Fe+2) tedavisi 5 mg/kg/gün dozunda, hemoglobin düzeyleri her ay izlenerek, 4 ay süreyle kullanıldı. Dört ayın sonunda hemoglobin değeri 12.3 g/dL ye kadar yükseldi. Fenobarbital tedavisi toplam 2 yıl kullanıldıktan sonra kesildi. Üç yıldır nöbet kontrolü sağlanan olgunun glutensiz diyetle uyumu tam olup, 6. aydaki kontrolünde gastrointestinal yakınmaları ve demir eksikliği anemisinin kaybolduğu görül-

dü. Olgunun klinik izlemine devam edilmektedir.



Figür 1.

## SONUÇ

Çölyak hastalığı genetik olarak yatkınlığı olan bireylerde diyetteki tetiklediği otoimmün, multisistemik bir hastalıktır. Demir eksikliği anemisi çölyak hastalığının tanı öncesinde tek bulgusu olabilmektedir<sup>1</sup>. Febril konvulziyonda da demir eksikliği anemisi sık görüldüğü için ÇH ile ilişkisi daha önce incelenmiştir<sup>3</sup>. Gastrointestinal yakınmaları olan olgunuzun 17 aylıkken katılma nöbeti tanısı alması ve demir eksikliği anemisi nedeniyle demir tedavisi kullanması ÇH açısından kayda değer bulunmuştur. Işıkkay ve ark.<sup>4</sup> tarafından yapılan çalışmada, katılma nöbetinin çölyak hastalığı ile ilişkisi belirlenmemiştir. Ancak, demir eksikliği anemisinin katılma nöbeti sıklığını ve ciddiyetini artırdığı gösterilmiştir<sup>5</sup>. Demir eksikliği anemisi olan olgular FK'ya daha yatkındır ve ÇH olan olgularda tanı sırasında %69'a varan oranlarda demir eksikliği anemisi saptanmaktadır<sup>6,7</sup>. Hastamızın katılma nöbeti geçirdiği dönemde oral demir tedavisini 3 ay kullandığı öğrenildi. Febril konvulziyon geçirdiği yeni başvurusunda da demir eksikliği anemisi tanısı alması demir emilimindeki bir sorunu düşündürmektedir. Sonuç olarak, çölyak hastalarında oral demir tedavisine dirençli demir eksikliği anemisi görülmektedir<sup>8</sup>. Çölyak hastalığı temel olarak ince bağırsağın üst kısımlarını etkilediğinden bu bölgeden emilen demir, folik asit, kalsiyum gibi maddelerin eksikliği ve bununla ilişkili klinik bozukluklar görülebilmektedir<sup>9</sup>. Carroccio ve ark.<sup>10</sup> demir eksikliği anemisi ve dirençli anemisi olan

erişkin olgularda ÇH sıklığını sırasıyla %5.8 ve %20 olarak saptamışlar ve çölyaklı olgularda yalnızca glutensiz diyet ile aneminin düzelebileceği göstermişlerdir. Hastamızın komplike febril konvülziyonu da olması nedeniyle demir tedavisi glutensiz diyet ile eşzamanlı olarak başlandı. Demir eksikliği anemisi olan çocuklarda ise ÇH sıklığı % 4.4 olarak bildirilmiştir<sup>11</sup>. Kieslich ve ark.'nın<sup>12</sup> yaptıkları çalışmalarında, 75 çölyak tanılı hastanın 2'sinde FK bildirmişlerdir. Febril konvülziyonlu çocuklarda yalnızca demir eksikliğinin değil bazı eser elementlerin ve çinko eksikliğinin de görüldüğü bildirilmiştir<sup>13</sup>. Hastamızda serum çinko ve eser element düzeylerine bakılmadı. Çölyaklı hastalar gastrointestinal sistem belirtilerinin yanı sıra boy kısalığı, puberte geçikmesi ve nörolojik bozukluklar gibi bulgularla tanı alabilirler. Görülebilen nörolojik bozukluklar serebellar ataksi, polinöropati, şizofreni, migren, miyopati, myoklonus, demans, ensefalit ve oksipital kalsifikasyonların eşlik ettiği epilepsidir<sup>14</sup>. Patogenezi tam olarak anlaşılmasa da nörolojik bozukluğu olan çölyaklı hastalarda belirlenen anti-purkinje hücreleri ve anti-gangliozid antikörlerinin hastalığın nörolojik belirtilerinden sorumlu olduğu düşünülmektedir<sup>15</sup>. Çölyak hastalığında tanı serum dTG antikörlerinin yüksekliği ve duodenum histopatolojisine dayanarak konulmaktadır. Duodenum mukozasının endoskopi de taraksı görünümü çölyak hastalığını destekler ama başka koşullarda da görülebilir<sup>16</sup>. Hastamızın endoskopik incelemesinde de duodenum mukozası da taraksı görünümdeydi (Figür 1). Çölyak hastalığında temel tedavi gluten içeren gıdaların diyetten çıkarılmasıdır<sup>17</sup>.

Olgumuzda da 6 aylık glutensiz diyet sonrasında gastrointestinal yakınmaların kaybolduğu, oral demir tedavisine yanıt vererek aneminin de düzeldiği izlendi. Konvülziyon yakınması yinelemedi. Kullanmış olduğu antiepileptik ilaç nedeniyle febril konvülziyonunun iyi kontrolü glutensiz diyetle uyum ile ilişkilendirilemedi.

Sonuç olarak, febril konvülziyon geçiren olgularda özgeçmişteki katılma nöbeti öyküsü, demir eksikliği anemisi birlikteliğini, ek gıdaya geçtikten sonraki gastrointestinal yakınmalar bir bütün olarak çölyak hastalığını akla getirmelidir. Pediatri hekimlerinin rutin pratikte sık karşılaştığı hastalıklarda bile antropometrik ölçümleri içeren ayrıntılı fizik muayene ve özellikle gastrointestinal yakınmalar, demir eksikliği

anemisi açısından özgeçmişin sorgulanması ile ÇH tanısını koyması olası olmaktadır.

## KAYNAKLAR

1. Fasano A. Clinical presentation of celiac disease in the pediatric population. *Gastroenterology* 2005;128(4 Suppl 1):68-73. <https://doi.org/10.1053/j.gastro.2005.02.015>
2. Işıkay S, Kocamaz H. The neurological face of celiac disease. *Arq Gastroenterol* 2015; 52(3):167-170. <https://doi.org/10.1590/S0004-28032015000300002>
3. Verd S, Amat JN. Febrile seizures and celiac disease. *J Pediatr* 2008;153(2):298-299. <https://doi.org/10.1016/j.jpeds.2008.04.034>
4. Işıkay S, Hızlı Ş. Frequency of coeliac disease in children with breath-holding spells. *J Paediatr Child Health* 2014; 50(11): 916-9. <https://doi.org/10.1111/jpc.12639>
5. Mocan H, Yildiran A, Orhan F, Erduran E. Breath holding spells in 91 children and response to treatment with iron. *Arch Dis Child* 1999;81:261-262. <https://doi.org/10.1136/adc.81.3.261>
6. Naveed-ur-Rehman, Billoo AG. Association between iron deficiency anemia and febrile seizures. *J Coll Physicians Surg Pak* 2005;15(6):338-340.
7. Bottaro G, Cataldo F, Rotolo N et al. The clinical pattern of subclinical/silent celiac disease: an analysis on 1026 consecutive cases. *Am J Gastroenterol* 1999;94(3):691-696.
8. Hershko C, Skikne B. Pathogenesis and Management of iron deficiency anemia: emerging role of celiac disease, helicobacter pylori and autoimmune gastritis. *Semin Hematol* 2009;46:339-350. <https://doi.org/10.1053/j.seminhematol.2009.06.002>
9. Halfdanarson TR, Litzow MR, Murray JA. Hematologic manifestations of celiac disease. *Blood* 2007;109:412-421. <https://doi.org/10.1182/blood-2006-07-031104>
10. Carroccio A, Iannitto E, Cavataio F, et al. Sideropenic anemia and celiac disease: one study, two points of view. *Dig Dis Sci* 1998;43:673-678.
11. Kalayci AG, Kanber Y, Birinci A et al. The prevalence of coeliac disease as detected by screening in children with iron deficiency anaemia. *Acta Paediatr* 2005;94(6):678-681. <https://doi.org/10.1080/08035250510025879>
12. Kieslich M, Errázuriz G, Posselt HG et al. Brain white-matter lesions in celiac disease: a prospective study of 75 diet-treated patients. *Pediatrics* 2001;108(2):E21. <https://doi.org/10.1542/peds.108.2.e21>
13. Saghazadeh A, Mahmoudi M, Meysamie A et al. Possible role of trace elements in epilepsy and febrile seizures: a meta-analysis. *Nutr Rev* 2015;73(11):760-779. <https://doi.org/10.1093/nutrit/nuv026>
14. Bürk K, Farecki ML, Lamprecht Get al. Neurological symptoms in patients with biopsy proven celiac disease. *Mov Disord* 2009;24(16):2358-2362. <https://doi.org/10.1002/mds.22821>
15. Pratesi R, Modelli IC, Martins RC, Almedia PL, Gandolfi L. Celiac disease and epilepsy: favorable outcome in a child with difficult to control seizures. *Acta Neurol Scand* 2003;108:290-293. <https://doi.org/10.1034/j.1600-0404.2003.00082.x>
16. Kasirer Y, Turner D, Lerman L et al. Scalloping is a reliable endoscopic marker for celiac disease. *Dig Endosc* 2014;26(2):232-235. <https://doi.org/10.1111/den.12130>
17. Hill ID, Dirks MH, Liptak GS et al. Guideline for the diagnosis and treatment of celiac disease in children: recommendations of the North American Society for Pediatric Gastroenterology, Hepatology and Nutrition. *J Pediatr Gastroenterol Nutr* 2005;40(1):1-19. <https://doi.org/10.1097/00005176-200501000-00001>