

3

Multi-layer image 소프트웨어를 사용한 파노라마방사선영상의 임상적 활용 : 증례보고

연세대학교 치과대학 영상치학교실

전 국 진, 김 재 훈, 이 정 희, 김 영 현, 한 상 선

ABSTRACT

Clinical application of panoramic radiography With multi-layer imaging software : Case reports

Department of Oral and Maxillofacial Radiology, Yonsei University College of Dentistry
Kug Jin Jeon*, Jae Hun Kim*, Jeong-Hee Lee, Young Hyun Kim, Sang-Sun Han

Panoramic radiography is widely used as a primary radiological diagnosis in dentistry. However, due to the overlapping of anatomical structures, diagnostic capability of panoramic radiography is limited. Recently, panoramic machine equipped with various image processing software has been introduced to improve the diagnostic capability. This study aims to introduce panoramic equipment with multi-layer imaging software that can provide 41 images from anterior to posterior in region of interest, and to report in various clinical applications.

Key words : Panoramic Radiography, Diagnosis

Corresponding Author

Sang-Sun Han, DDS., PhD.

Department of Oral and Maxillofacial Radiology, Yonsei University College of Dentistry, 50-1 Yonsei-ro,

Seodaemun-gu, Seoul 03722, Korea

Email : sshan@yuhs.ac, Tel : 82-2-2228-8843, Fax : 82-2-363-5232

I. 서론

파노라마방사선영상은 치과의원에 내원한 환자들에 있어서 1차적인 방사선 진단 방법으로 널리 이용되고 있다¹⁻³⁾. 파노라마방사선영상은 상, 하악골 및 여러 안면 구조물을 연속된 1장의 영상에서 관찰할 수 있는 일종의 단층 촬영으로 촬영이 간단하고 방사선 노출량도 적은 장점을 가지고 있다^{4,5)}. 하지만 3차원적 해부학적 구조물들이 2차원적으로 나타나므로 중첩된 영상으로 인해 병소의 진단이 제한적이다⁶⁾. 최근 콘빔 시티(Cone Beam Computed Tomography, CBCT)가 개발되었는데 일반 CT에 비해 낮은 방사선 노출량, 저렴한 비용의 장점이 있어 안면 구조물의 3차원적인 정보를 얻기 위한 방법으로 널리 보급되고 있다⁷⁾. 그러나 콘빔 시티는 일반 방사선 사진보다는 높은 방사선 노출량으로 치과질환의 1차적인 영상진단 장비로 이용하기에는 무리가 있으며 목적에 부합되는 경우에만 사용해야 한다.

파노라마방사선촬영기에서 진단능을 확대하고자 하는 노력은 예전부터 있어 왔다. 대부분의 파노라마방사선촬영기에 장착된 측두하악관절 질환이나 상악동 질환의 평가를 위한 special mode 프로그램은 유용하게 사용되고 있다. 최근 개발된 파노라마방사선촬영기에는 인접면의 조사 각도를 조절하여 인접면의 진단능을 높이도록 bitewing 프로그램이 장착되고 있는데 일반적인 파노라마방사선촬영기에 다양한 프로그램을 탑재하여 파노라마방사선영상의 진단능을 높이고자 하는 시도가 계속되고 있다⁸⁻¹¹⁾.

파노라마방사선영상은 치과 질환의 1차 방사선 검사의 수단이지만 해부학적 구조물의 중첩의 한계를 극복하지 못하여 정확한 진단을 위해서는 추가적으로 3차원 영상을 필요로 한다. 최근 파노라마방사선영상의 중첩 영상의 한계를 극복하기 위해 관심영역을 지정하면 해당 부위의 전방에서 후방으로 여러 개의 단면 영상을 관찰할 수 있도록 multi-layer imaging

을 제공하는 파노라마방사선촬영기가 소개되었다. 이 영상처리 프로그램이 장착된 파노라마방사선영상을 이용한다면 피폭량이 높은 콘빔 시티를 촬영하지 않고도 해부학적인 구조물의 전후방 깊이에 대한 정보를 얻을 수 있을 것으로 기대된다. 이에 저자는 파노라마방사선촬영기에 탑재된 multi-layer imaging 소프트웨어를 소개하고 임상적 활용의 가능성을 보고하고자 한다.

II. 증례보고

연세대학교 치과대학병원에 2017년 10월부터 2018년 7월까지 내원한 환자들의 파노라마방사선촬영기(Pax-I plus, Vatech Co., Hwaseong Si, Korea)로 촬영된 526개의 파노라마방사선영상을 대상으로 하였다. 모든 영상은 제조사의 가이드라인에 맞춰 70kVp, 5mA, 조사시간 10.1초로 촬영되었다. 이 파노라마방사선촬영기는 영상처리 프로그램인 INSIGHT NAVI 소프트웨어가 장착되어 있으며 이 기능은 일반적인 파노라마방사선영상에서 지정된 크기의 관찰하고자 하는 관심영역을 지정하면 그 부위의 전방에서 후방으로 총 41개의 단면을 연속적으로 보여주는 multi-layer imaging 소프트웨어이다 (Fig. 1, 2).

일반적인 파노라마방사선영상을 먼저 확인하고 관심영역에서 INSIGHT NAVI 프로그램을 적용하여 판독할 때 정확한 판독에 도움을 주는 임상적인 사례들을 살펴보고, 그러한 사례들은 아래와 같았다.

증례 1. 과잉치

30세 여환으로 파노라마방사선영상에서 상악 좌, 우측 중절치 부위에 방사선 불투과상이 관찰되었다 (Fig. 3A). 상악 전치부에 관심영역을 설정 후 다면

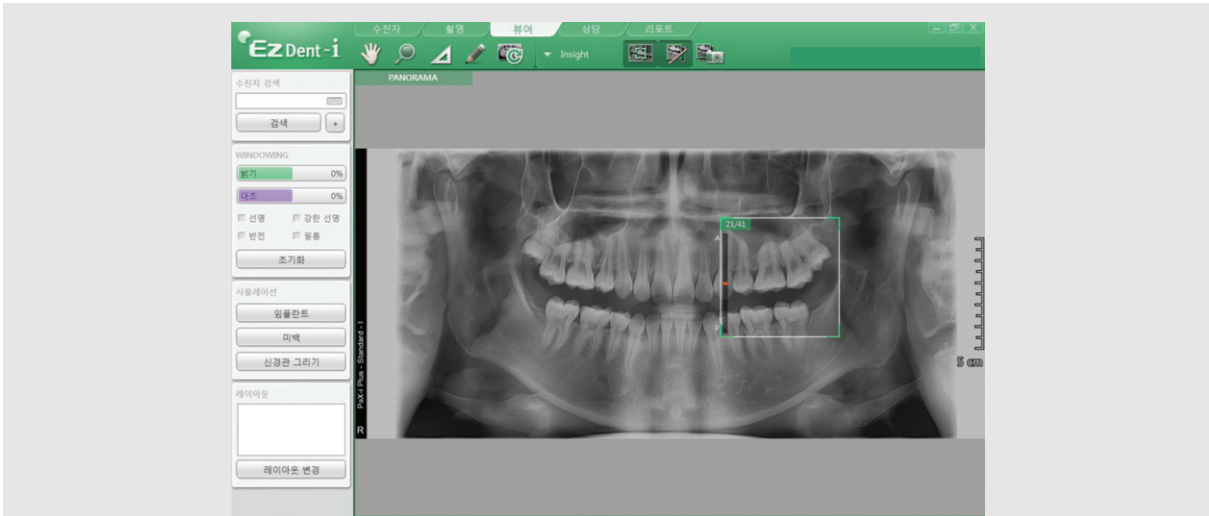


Fig. 1. Main screen of INSIGHT NAVI software. Set the specified size, the desired area ROI(white box area). If you look at the top left corner of the box, 21/41 means the 21st image from the anterior out of 41 images. Scrolling the mouse shows 41 cross-sectional images from anterior(1) to posterior(41).

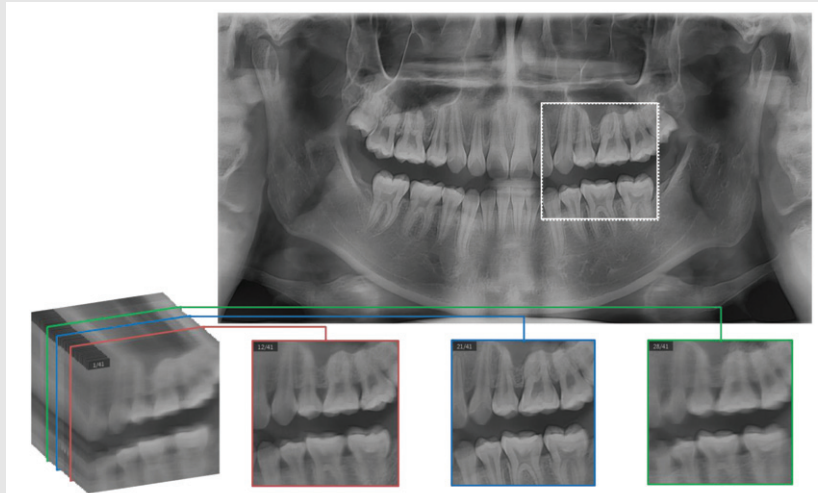


Fig. 2. A Schematic picture of INSIGHT NAVI software. INSIGHT NAVI acquires 41 multi-layer images in ROI(white box area) from anterior to posterior and automatically.

영상을 이용하여 전후방으로 영상을 확인해 보면 과잉치로 진단할 수 있었다. 41개의 영상 중 전방에서부터 20번째 영상(20/41)에서 상악 전치는 잘 관찰되나 과잉치는 흐리게 보이고(Fig. 3B), 좀 더 후방 영상인 25번째 영상(25/41)에서 상악 전치는 흐려지고 과잉치는 더 선명하게 관찰되었다(Fig. 3C).

증례 2. 영구 치배의 유무 및 위치 관계

9세 남환이 소아치과에 내원하여 파노라마방사선영상 결과 #25 치배가 명확히 관찰되지 않았다(Fig. 4A). #25 부위로 관심영역을 설정 후 다면영상을 이용하여 전후방으로 영상을 확인해 보면 41개의 영상 중 전방에서부터 21번째 영상(21/41)에서 #24 치배

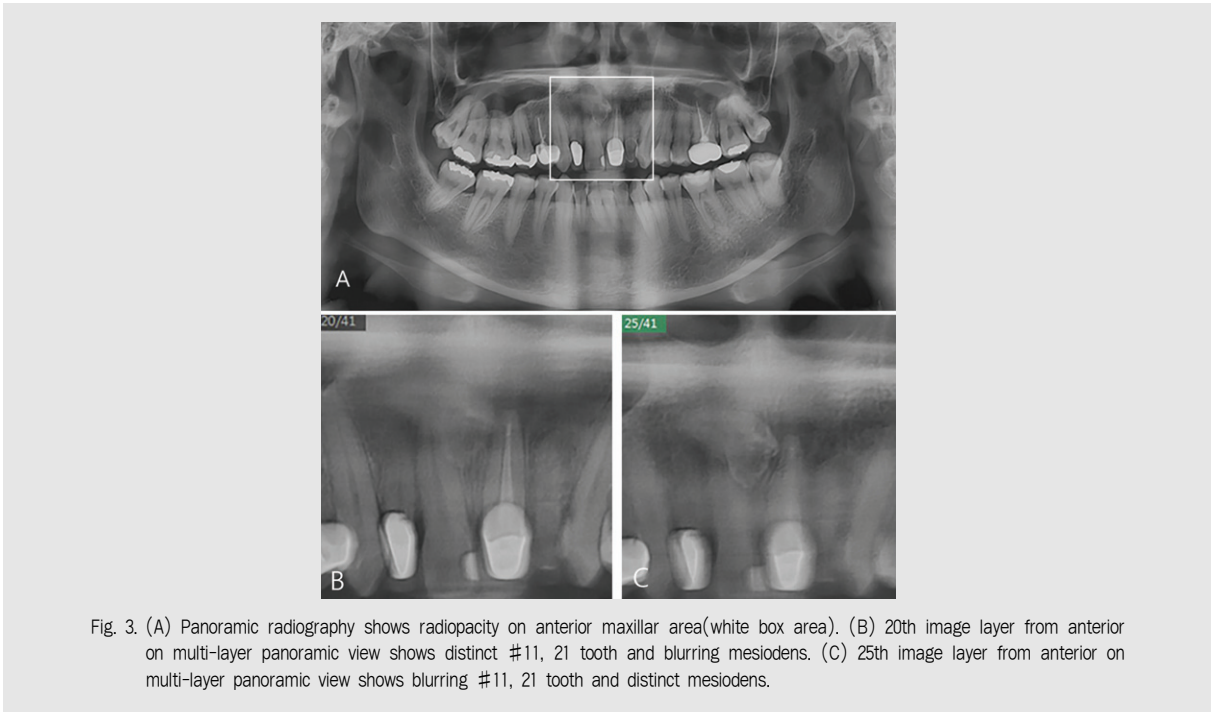


Fig. 3. (A) Panoramic radiography shows radiopacity on anterior maxillar area(white box area). (B) 20th image layer from anterior on multi-layer panoramic view shows distinct #11, 21 tooth and blurring mesiodens. (C) 25th image layer from anterior on multi-layer panoramic view shows blurring #11, 21 tooth and distinct mesiodens.

가 잘 관찰되고(Fig. 4B), 좀 더 후방 영상인 31번째 영상(31/41)에서 #25 치배가 관찰되었다(Fig. 4C).

증례 3. 인접면 치아우식

21세 남환이 보존과에 내원하여 파노라마방사선영

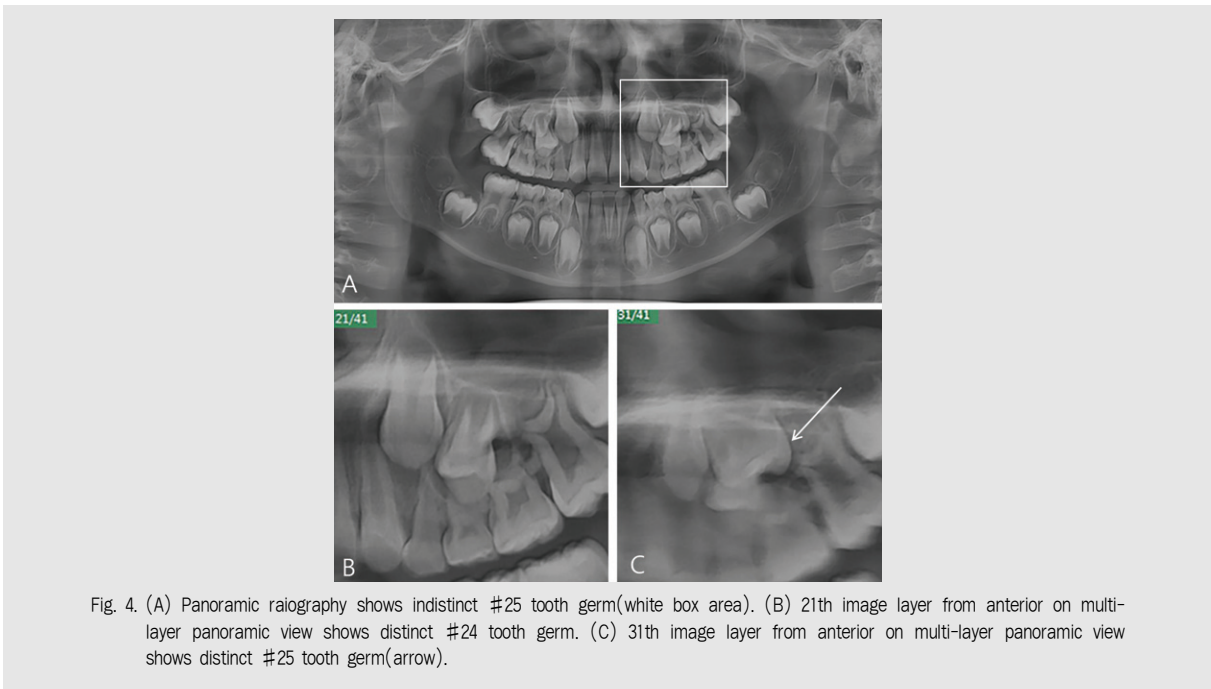


Fig. 4. (A) Panoramic radiography shows indistinct #25 tooth germ(white box area). (B) 21th image layer from anterior on multi-layer panoramic view shows distinct #24 tooth germ. (C) 31th image layer from anterior on multi-layer panoramic view shows distinct #25 tooth germ(arrow).

상 결과 다수의 인접면 치아우식이 관찰되었다(Fig. 5A). #44, 43 부위로 관심영역을 설정 후 다면영상을 이용하여 전후방으로 영상을 확인해 보면 41개의 영상 중 전방에서부터 22번째 영상(22/41)에서 #43 치아의 모든 법랑질 외형이 잘 관찰되어 #43 치아의 근심면과 원심면 치아우식이 더 잘 관찰되고(Fig. 5B), 좀 더 후방 영상인 25번째 영상(25/41)에서 #44 치아의 법랑질 외형이 잘 관찰되어 #44 치아의 근심면 치아우식이 더 잘 관찰되었다(Fig. 5C).

증례 4. 치근단 병소 및 협설 치근의 근관치료 평가

75세 남환이 보존과에 내원하여 파노라마방사선영상 결과 근관치료된 #46 근심 치근에 치근단 병소가 관찰되었다(Fig. 6A). #46 부위를 관심영역으로 설정 후 전방에서부터 9번째 영상(9/41)에서 협측 근심 치근을 관찰할 수 있고(Fig. 6B), 더 후방인 15번째 영상(15/41)에서 설측 근심 치근을 확인할 수 있었다

(Fig. 6C). 협측 근심 치근은 충전이 거의 되지 않았고 설측 근심 치근은 2/3 정도 충전되어 있었다.

증례 5. 악골 골절 평가

55세 남환이 낭종 적출술 후 하악각 부위의 통증을 호소하여 다면영상 파노라마방사선영상을 촬영하였다. 일반 파노라마방사선영상에서 골절선이 의심되어 콘빔시티의 추가촬영이 필요하다고 생각되었다(Fig. 7A). 그러나 다면영상을 확인한 결과 일반 파노라마방사선영상에 비해 골절선이 명확하게 관찰되었다(Fig. 7B, 7C).

Ⅲ. 고찰

통상적으로 파노라마방사선촬영기는 슬릿 빔을 이용하여 피사체를 스캔하는 방식과 단층촬영의 원리를

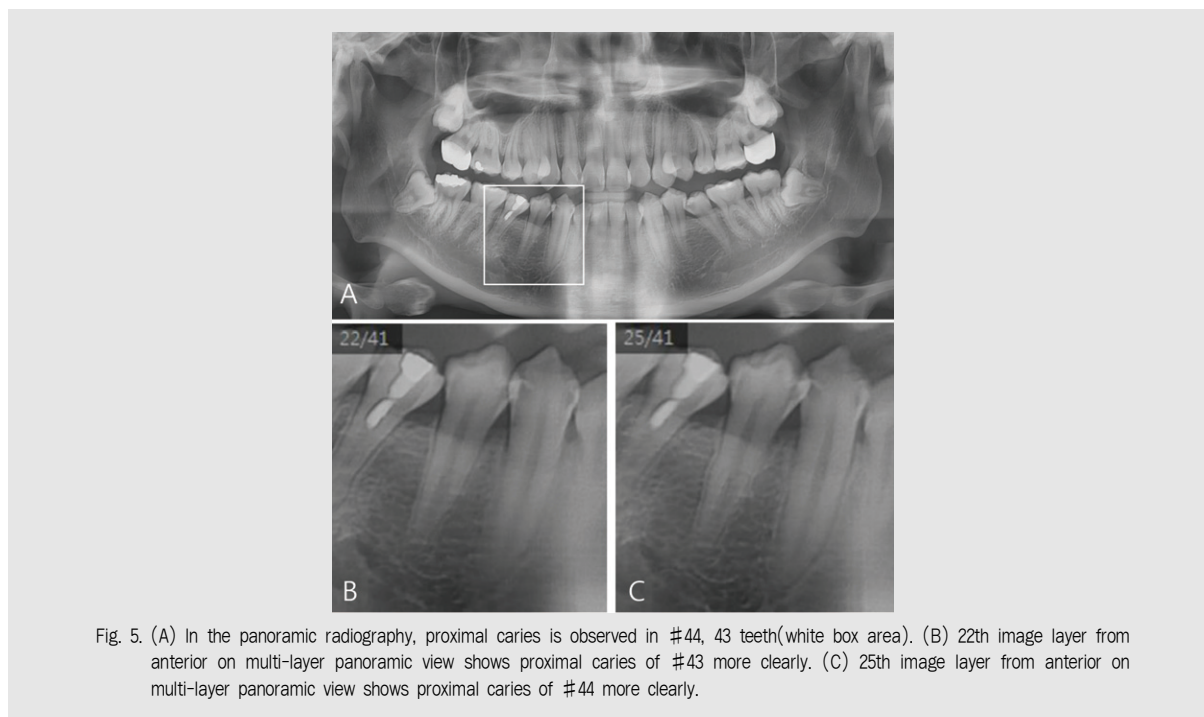


Fig. 5. (A) In the panoramic radiography, proximal caries is observed in #44, 43 teeth(white box area). (B) 22th image layer from anterior on multi-layer panoramic view shows proximal caries of #43 more clearly. (C) 25th image layer from anterior on multi-layer panoramic view shows proximal caries of #44 more clearly.

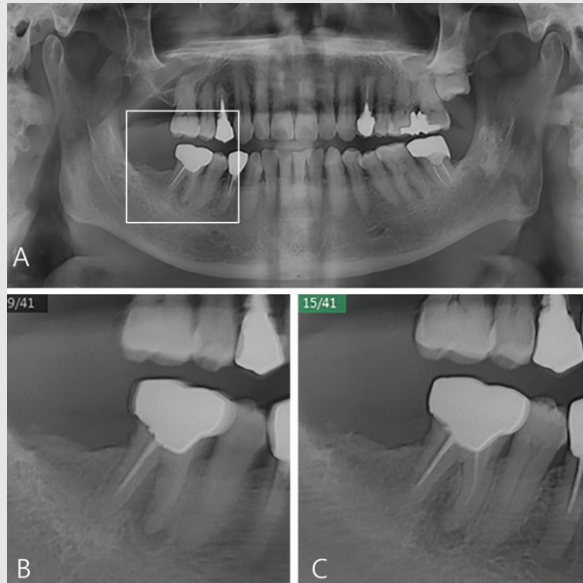


Fig. 6. (A) Periapical lesion of mesial root on #46 is observed in the panoramic radiography(white box area). (B) 9th image layer from anterior on multi-layer panoramic view shows mesiobuccal root of #46. (C) 15th image layer from anterior on multi-layer panoramic view shows mesiolingual root of #46.

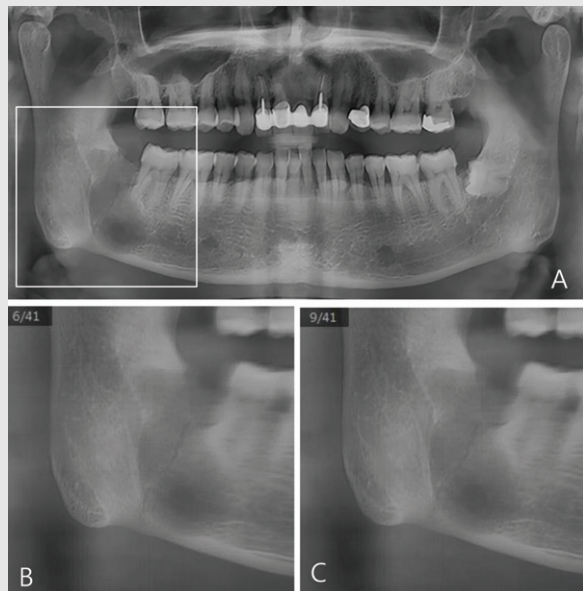


Fig. 7. (A) A fracture line suspected in the right mandibular angle in the panoramic radiography(white box area). (B, C) Multi-layer panoramic view shows distinct fracture line.

함께 이용하는 촬영술이다. 단층촬영의 원리는 피사체를 사이에 두고 X선 관두와 상수용기가 회전 중심을 중심으로 서로 반대 방향으로 이동하면서 회전 중

심 깊이에 해당하는 초점층이라고 불리는 한 개의 층만을 구현하게 되어 있으며 초점층을 제외하고는 이미지가 흐려지게 되는 것이다¹²⁾. 일반적인 단층촬영에서

초점층의 두께는 X선 관두의 이동각도, 시준기의 폭에 따라 달라진다. INSIGHT NAVI 기능을 사용할 때에는 파노라마방사선촬영기의 슬릿 빔의 크기가 통상적인 슬릿 빔보다 훨씬 커서 X선 조사가 많아지게 되어 더 두꺼운 초점층을 형성할 수 있고 이 영상을 재구성하여 multi-layer imaging을 얻을 수 있다. 동일한 파노라마방사선촬영기에서 INSIGHT NAVI 기능을 사용하지 않고 촬영시의 촬영조건은 73kVp, 9mA, 조사시간 13.5초, 영상 재구성 시간 30초이고, INSIGHT NAVI 기능을 사용하였을 때에는 70kVp, 5mA, 조사시간 10.1초, 영상 재구성 시간 1분으로 별 차이가 나지 않는다. 촬영조건은 비슷해도 슬릿 빔이 커져 INSIGHT NAVI 기능을 사용했을 때는 방사선 노출량이 다소 증가하였다. 하지만 이는 콘빔시티에 비하면 훨씬 낮은 방사선 노출량이다. 따라서 임상적으로 도움이 되는 적용 사례들에 한해서 좁은 폭의 협설 깊이의 정보로 정확한 진단이 가능하다면 높은 피폭량의 콘빔시티를 일부 대체할 수 있을 것이라 생각된다.

파노라마방사선촬영기에 영상의 진단능력을 확대하

고자 임플란트나 외과 술식 시 도움을 줄 수 있는 횡단면과 종단면의 단면영상을 제공하거나 악궁을 따라 균일한 간격을 두고 여러 장의 단면영상을 볼 수 있는 기능 등이 제공되고 있다.

본 연구에서는 총 41개의 협설측 multi-layer image를 보여주는 새로운 소프트웨어 중 하나인 INSIGHT NAVI 프로그램의 다양한 임상적 활용을 확인해 보았다. 치근단 촬영이나 콘빔시티 등의 추가 촬영을 하지 않아도 총 41개의 협설측 multi-layer image를 통한 파노라마방사선영상만으로도 과잉치, 영구 치배 평가, 인접면 치아우식, 협설 치근의 근관 치료 평가, 하악골 골절 진단에 유용함을 확인하였다. 또한 더욱 많은 case의 평가를 통해 그 활용도를 높일 수 있다는 가능성을 확인하였다. 그러나 진단학적 가치가 있는 단층촬영 영상은 제한적이었고 방사선 노출량이 증가하여 이는 앞으로 개선의 여지가 필요한 점이라고 생각된다.

결론적으로 최근 개발된 파노라마방사선촬영기의 multi-layer imaging 소프트웨어는 보다 향상된 임상적 진단능을 구현할 수 있을 것으로 기대된다.

참 고 문 헌

1. Barrett AP, Waters BE, Griffiths CJ. Critical evaluation of panoramic radiography as a screening procedure in dental practice. *Oral Surg Oral Med Oral Pathol* 1984;57:673-7.
2. Rushton VE, Horner K. The use of panoramic radiology in dental practice. *J Dent* 1996;24(3):185-201.
3. Choi JW. Assessment of panoramic radiography as a national oral examination tool: review of the literature. *Imaging Sci Dent* 2011;41:1-6.
4. Hallikainen D. History of panoramic radiography. *Acta Radiol* 1996;37(3):441-5.
5. Schulze D, Heiland M, Thurmann H, Adam G. Radiation exposure during midfacial imaging using 4- and 16-slice computed tomography, cone beam computed tomography systems and conventional radiography. *Dentomaxillofac Radiol* 2004;33(2):83-6.
6. Jun SH, Kim CH, Ahn JS, Padwa BL, Kwon JJ. Anatomical differences in lower third molars visualized by 2D and 3D X-ray imaging: clinical outcomes after extraction. *Int J Oral Maxillofac Surg* 2013;42(4):489-96.
7. Scarfe WC, Farman AG, Sukovic P. Clinical applications of cone-beam computed tomography in dental practice. *J Can Dent Assoc* 2006;72(1):75-80.
8. Kamburoglu K, Kolsuz E, Murat S, Y** uksel S, Ozen T. Proximal caries detection accuracy using intraoral bitewing radiography, extraoral bitewing radiography and panoramic radiography. *Dentomaxillofac Radiol* 2012;41:450-9.
9. Abdinian M, Razavi SM, Faghihian R, Samety AA, Faghihian E. Accuracy of digital bitewing radiography versus different views of digital panoramic radiography for detection of proximal Caries. *J Dent (Tehran)* 2015;12(4):290-7.
10. Gaalaas L, Tyndall D, Mol A, Everett ET, Bangdiwala A. Ex vivo evaluation of new 2D and 3D dental radiographic technology for detecting caries. *Dentomaxillofac Radiol* 2016;45(3):20150281.
11. Abu El-Ela WH, Farid MM, Mostafa MS. Intraoral versus extraoral bitewing radiography in detection of enamel proximal caries: an ex vivo study. *Dentomaxillofac Radiol* 2016;45(4):20150326.
12. Paatero YV. A new tomographic method for radiographing curved outer surfaces. *Acta Radiol* 1949;32:177-84.