

Introduction of Computer Assisted Orthopedic Surgery

정형외과 영역에서 로봇수술

이우석[✉]·정우석

연세대학교 의과대학 정형외과학교실

Robotic Surgery in the Orthopedic Field

Woo-Suk Lee, M.D.[✉] and Woo-Suk Jung, M.D.

Department of Orthopedic Surgery, Yonsei University College of Medicine, Seoul, Korea

Of the many factors that affect the clinical outcomes of orthopedic surgery, the surgical procedure is the most important. Robotics have been developed to perform the surgical procedures more accurately and consistently. Robotic surgical procedures in the orthopedic field were developed 20 years ago. Some designs of surgical robots have disappeared due to practical problems and complications, and another design of surgical robots is emerging. To date, the use of robot surgery in arthroplasty is still controversial in terms of the clinical outcomes, practicality, and cost-effectiveness, even though it has been reported to be effective in the alignment and positioning of components in the field of artificial joints. Early robotic surgery was based mainly on active robot surgery according to the scheduled operation without the intervention of the operator. Recently the semi-active system of robotic surgery has been introduced. In a semi-active system, the robot constrains the surgeon to a haptic boundary defined by the computer based on the 3-dimensional imaging preoperative plan, and the operator can change the preoperative plan through real-time feedback during operation.

Key words: robotics, robotic surgical procedure, orthopedic

서론

정형외과 수술 후 임상적 결과에 영향을 미치는 요소는 여러 가지가 있지만 수술 술기가 중요한 부분을 차지하며 로봇은 수술 술기를 보다 정확하고 일관성 있게 시행하기 위해 개발되었다.^{1,2)} 지난 20년간 인공관절 분야에 로봇수술이 주로 사용되어 왔으며, 고식적인 수술방법보다 치환물의 정렬과 위치 선정에 있어서 이상치(outlier)를 줄였지만 임상적 결과, 실용성, 가성비 등의 측면에서 로봇수술의 유용성에 대한 논란이 있어 왔다.^{3,4)} 최근에 최소 침습적 수술이 선호되고 로봇기술의 발전과 함께 로봇과 내비게

이션 기능이 결합되면서 향상된 로봇이 소개되고 있다.^{4,5)} 또한 슬관절 치환술과 고관절 치환술에 주로 사용되었던 로봇수술은 근위경골절골술, 전방십자인대 재건술, 척추수술, 골절수술 등 정형외과 전반으로 확대되고 있다.⁶⁻⁹⁾ 본 논문에서는 정형외과 영역에서 로봇수술의 발전과정과 임상적 결과를 문헌 고찰과 통하여 알아 보고자 한다.

로봇수술의 분류와 수술과정

로봇수술은 수동형 로봇수술, 능동형 로봇수술, 반능동형(햅틱형) 로봇수술 등으로 분류한다.⁹⁾ 수동형 로봇수술은 전체 수술과정에서 수술자가 로봇을 직접적으로 조작하여 수술하는 방법이고, 능동형 로봇수술은 수술자의 개입 없이 수술 전 계획에 따라 로봇이 수술을 진행하는 방법이다.⁷⁾ 반능동형 로봇수술은 수술은 능동형과 같은 방법으로 진행하지만 수술자가 수술진행 상황에 대해 피드백을 받고 이를 근거로 수술 계획을 수정하거나 제한된

Received October 30, 2017 Revised June 3, 2018 Accepted July 25, 2018

[✉]Correspondence to: Woo-Suk Lee, M.D.

Department of Orthopedic Surgery, Gangnam Severance Hospital, Yonsei University College of Medicine, 211 Eonju-ro, Gangnam-gu, Seoul 06273, Korea

TEL: +82-2-2019-3417 FAX: +82-2-573-5393 E-mail: wsleeos@yuhs.ac

ORCID: <https://orcid.org/0000-0002-0798-1660>

범위 내에서 로봇이 수술을 진행할 수 있게 하는 방법이다.⁷⁾ 수동형 로봇수술은 비뇨기와 영역에서 주로 사용되는 da Vinci™ Surgical System (Intuitive Surgical, Inc., Sunnyvale, CA, USA)이 대표적이며 주로 연부조직을 수술할 경우에 적용된다.^{10,11)} 단단한 조직을 다루는 정형외과 분야에는 ROBODOC (Curexo Technology, Fremont, CA, USA)으로 대표되는 능동형 로봇수술과 Mako 로봇시스템(Mako Stryker, Fort Lauderdale, FL, USA)과 같은 반능동형

로봇수술이 주로 사용되고 있다.^{9,10)}

정형외과 영역에서 로봇수술은 대부분 3가지 절차에 의해 수술이 진행된다. 첫 번째로 환자의 해부학적 모델을 구성하여 술 전 계획을 수립하고(Fig. 1), 다음 단계로 수술장에서 구성된 모델을 등록하며(Fig. 2), 마지막으로 로봇을 이용하여 술 전 계획에 따라 수술을 진행하게 된다(Fig. 3). 환자의 해부학적 정보를 등록하는 방법에는 영상을 이용하는 방법(영상기반 시스템)과 영상 없이 시행하는 방법(무영상기반 시스템)이 있다.⁷⁾ 영상기반 시스템은 수술 전에 컴퓨터 단층촬영이나 자기공명촬영을 통해 얻어진 영상을 3차원적으로 재구성하여 수술 부위의 해부학적 모델을 생성한다.⁷⁾ 컴퓨터 단층영상에서 만들어진 3차원 모델을 로봇시스템에 등록한 후, 사용할 인공관절의 영상모형을 접목하여 인공관절의 크기, 위치, 정렬 등을 결정하는 술 전 계획을 수립한다.¹²⁾ 무영상기반 시스템은 수술 전에 별도의 영상 촬영 없이 수술 중에 환자의 해부학적 형태를 로봇에 등록하여 가상 모델을 만들고 이를 토대로 술 전 계획을 수립한다.⁷⁾ 무영상기반 시스템은 영상기반 시스템에 비해 등록과정이 매우 중요하므로 술자는 해부학적 등록을 정확히 하여야 하고 환자에 따른 해부학적 특성을 고려하여야 한다.

능동형 로봇수술에서는 술자가 로봇과 골조직을 직접 연결하고 등록 작업을 완료하면 술 전 계획에 따라 로봇이 수술을 수행하게 된다.¹³⁾ 반능동형 로봇수술에서는 술자가 내비게이션 시스

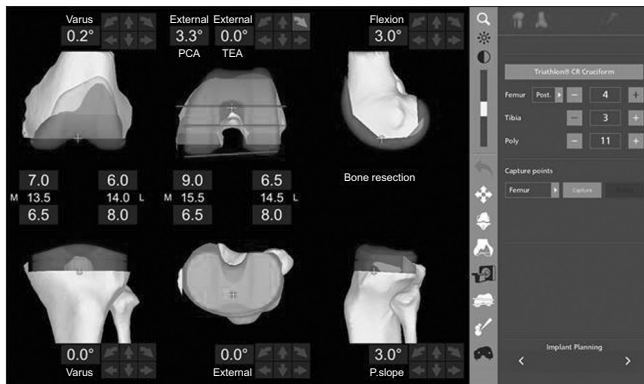


Figure 1. A 3-dimensional model is loaded into the robotic system software and used to develop a preoperative plan for robotic total knee arthroplasty. This allows the surgeon to preoperatively template both the bone cuts and implant size and position to be used in surgery.

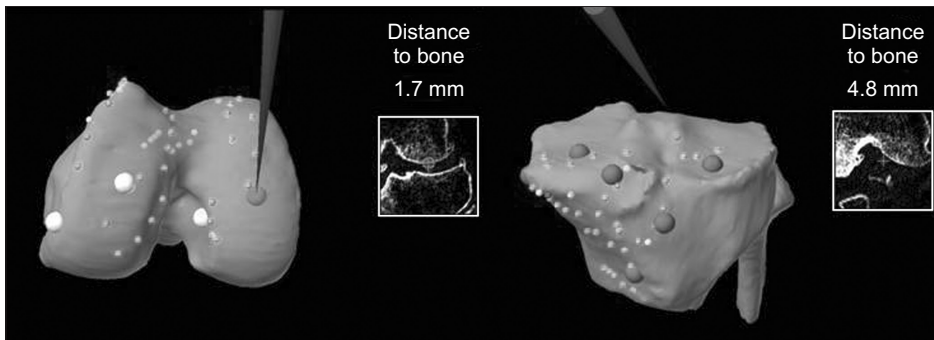


Figure 2. Bone registration and verification of both the femoral and tibial surfaces is performed for setting the anteroposterior, medial/lateral, proximal/distal directions, and axial rotation alignment of each bone.

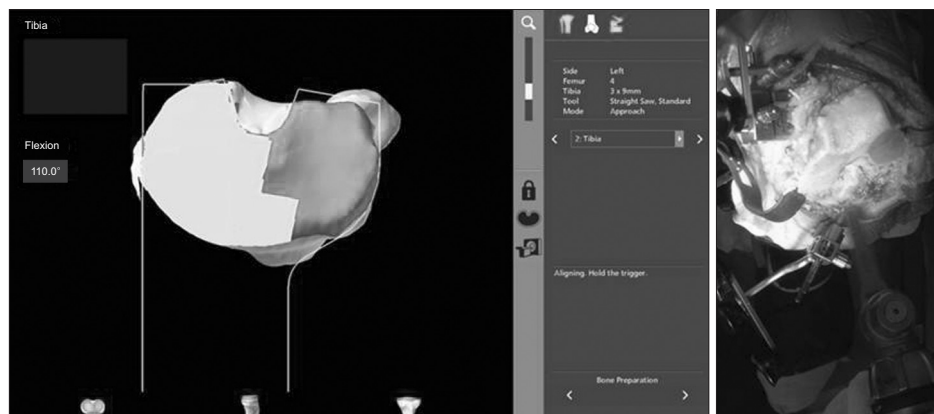


Figure 3. The bone for the implant is prepared by the robotic-arm based on preoperative plan. A saw blade is employed by the robotic arm to remove bone within a haptic boundary, which is under direct surgeon control and gives tactile feedback.

템에서 사용되는 방법과 동일하게 등록 작업을 완료한 후 술 전 계획에 따라 로봇의 도움을 받아 수술을 직접 수행하게 된다. 수술 과정에서 두 가지 시스템의 주된 차이점은 능동형 로봇수술은 술자가 수술 중에 개입하거나 계획을 변경할 수 없는 데 반하여 반응동형 로봇수술은 계획된 경계내에서 술자가 로봇을 조작하여 수술을 시행하며 피드백을 통해 수술 중 계획 변경이 가능하고 최종 결과를 확인할 수 있다는 점이다.⁹⁾

로봇시스템의 종류

ROBODOC은 1992년에 개발된 정형외과 영역의 첫 번째 수술용 로봇으로서 1994년에 처음으로 인체에 사용되고, 2008년 미국식품의약국의 승인을 받아 슬관절 치환술과 고관절의 치환술에 사용되고 있다.¹⁴⁾ 영상기반 시스템 능동형 로봇으로 환자의 다리를 로봇에게 고정시키고 버(burr)를 이용하여 자동으로 골을 절제하며,⁶⁾ 수술 후 하지 역학적 축의 이상치를 줄이고 치환물을 정확한 위치로 삽입할 수 있는 것으로 보고되고 있다.⁹⁾ 하지만 등록과 준비과정을 포함한 수술시간이 길고 로봇이 작동을 멈추거나 오류가 발생할 경우 시스템을 재가동할 수 없다는 단점이 있다.¹⁵⁾ 또한 로봇과 관련된 합병증으로 슬개건 파열, 대퇴골 상과 골절, 슬개골 골절, 비골신경 손상, 고정된 해리 등이 초기 수술 환자에서 보고되었다.¹⁵⁾ 최근에는 이러한 기술적인 문제를 보완한 디자인이 개발되어 소개되고 있다.

CASPAR (URS Ortho, Rastatt, Germany)는 ROBODOC과 비슷한 영상기반 시스템 능동형 로봇으로 2001년에 슬관절 치환술과 고관절 치환술에 사용되었다.¹⁴⁾ 수술 후 하지 역학적 축의 이상치를 줄이는 것으로 보고되었으나 등록과정에서 필요한 표지 나사를 대퇴골과 경골에 미리 삽입하고 컴퓨터 단층촬영을 시행하여야 하므로 두 번의 수술이 필요하다는 단점이 있다.⁷⁾ 고관절 전치환술 환자에서 출혈량이 증가하고 수술 후 외전기능이 약화되는 합병증이 발생하여 현재는 사용되지 않고 있지만 로봇수술을 통해 수술의 정확성을 높일 수 있다는 점과 로봇관련 합병증이 발생할 수 있다는 점을 보여주었다.

Acrobot (Acrobot Company, London, UK)도 영상기반 시스템 반응동형 로봇으로 슬관절 치환술에 사용되었다.¹⁶⁾ 제한된 범위에서만 로봇이 작동할 수 있게 하고 비침습적 해부학적 등록방법을 개발함으로써 현대적인 햅틱 시스템(haptic system)의 발전에 기여하였다.^{7,14)} Navio PFS (Blue Belt Technologies, Plymouth, MN, USA)는 무영상기반 시스템 반응동형 로봇으로 2012년도에 미국식품의약국의 승인을 받아 슬관절 부분치환술에 사용되고 있다.^{17,18)} Navio PFS는 크기는 로봇수술에 포함될 수 있지만 버를 이용하여 골을 절제해 내는 기구(instrument)에 가깝고, 여러 종류의 치환물에 적용할 수 있으나 수술과정에서 피드백을 받을 수 없다는 제한점이 있다. 반면 수술 후 하지 역학적 축의 이

상치가 적고 다른 로봇수술에 비해 수술시간과 학습곡선이 짧다는 장점이 있다. iBlock robotic cutting guide (OMNIlife Science, East Taunton, MA, USA)는 무영상기반 시스템 반응동형 로봇으로 2010년도에 미국식품의약국의 승인을 받아 슬관절 전치환술에 사용되고 있다.⁷⁾ 로봇은 골절제를 위한 가이드의 위치를 제공하는 역할을 하고 술자가 절제톱을 이용하여 수술하는 방식이다. 골절제가 정확하고 재절제도 가능하다는 장점이 있으나 한 가지 치환물에만 적용되고 수술과정에서 피드백을 받을 수는 없으며 수술 후 하지 역학적 축의 이상치가 적고 다른 로봇수술에 비해 수술시간과 학습곡선이 짧다.⁷⁾

Mako 로봇 시스템은 영상기반 시스템 반응동형 로봇으로 슬관절 반치환술에 처음 사용되었으며, 2006년에 미국식품의약국의 승인받았다.¹⁹⁾ 술 전 컴퓨터 단층촬영을 통한 3차원적 모델을 생성하여 치환물의 크기, 위치, 골절제를 미리 계획하고, 술 중 피드백을 통해 술 전 계획을 확인하거나 수정할 수 있다는 장점이 있다.²⁰⁾ 또한 수술 부위에 센서를 부착하여 슬관절의 관절간격 균형을 평가할 수 있고, 로봇을 이용한 절제과정에서 절삭의 경계를 제한함으로써 절제톱에 의한 혈관, 신경, 인대 등의 손상을 피할 수 있으며, 필요한 경우 계획을 변경하여 쉽게 재절제할 수 있다.²⁾ 이 시스템은 슬관절 부분치환술, 슬관절 전치환술, 고관절 전치환술 등 수술방법에 따라 각각 버, 톱, 확공기 등으로 교체하여 햅틱경계 내에서 골절제를 한다. 슬관절 부분치환술에 가장 먼저 적용되었으며, 전통적인 슬관절 부분치환술에 비하여 관상면, 시상면, 단면 모두에서 대퇴치환물과 경골치환물의 위치가 보다 정확한 것으로 보고되고 있다. 임상적 결과는 추시기간이 짧고 보고자에 따라 차이가 있으나 최근에 발표된 문헌에 의하면 Mako 로봇 시스템을 이용한 부분 치환술에서 환자 만족도가 높고 초기 임상적 결과가 우수한 것으로 보고하고 있다.^{7,20)} 2010년부터 고관절 전치환술에 Mako 로봇 시스템이 사용되고 있는데 ROBODOC 시스템과 달리 비구 절제에만 적용된다.⁷⁾ 기존의 고관절 전치환술에 비해 비구컵의 경사와 전염각의 위치가 4-6배 정확하고, 수술 후 하지 길이와 수평 오프셋에서도 더 정확한 것으로 보고되고 있다.⁷⁾ Mako 로봇 시스템은 2015년부터 슬관절 전치환술에도 시행할 수 있게 개발되었고, 국내에도 2017년에 도입되어 사용되고 있다.

대부분의 로봇 시스템은 슬관절과 고관절 분야의 인공관절 수술에 사용되어 왔고 정형외과의 다른 분야에서 임상적용은 제한적이고 문헌 보고도 매우 적다. 척추분야에서는 두 가지 형태의 로봇 시스템이 사용되고 있으며 척추경 나사 삽입을 위한 가이드로 이용되고 있다. Spine-Assist/Renaissance robot (MAZOR Robotics Inc., Orlando, FL, USA)은 척추수술에서 사용되는 영상기반 시스템 로봇으로 술 전 계획을 하고 수술장에서 로봇을 척추 극돌기에 고정한 후 영사투시기를 이용하여 등록 작업을 한다.^{12,21)} 이후 척추경 나사 삽입 입구를 선정하고 가이드를 통해 나

사를 삽입하기 위한 구멍을 내고 나사의 크기를 결정한다. 술 전 템플레이팅에 비교하면 1 mm 내외의 차이를 보이고 영상투시거나 내비게이션 시스템보다 정확도가 높으나 고정이 불안정하면 오류가 발생할 수 있다. ROSAR[®] robot (Medtech S.A., Ompellier, France)은 수술장 바닥에 고정된 로봇과 로봇팔을 이용하여 가이드를 설치하고 실시간으로 환자의 움직임에 따라 로봇팔을 움직이게 함으로써 정확도를 향상시켰지만 임상적 결과가 충분하지 않아 유용성에 대해서는 추가적인 연구가 필요하다.²¹⁾

외상분야에서 골절 정복용 로봇 시스템이 개발되고 있으며 대부분 사체연구를 통해 개발단계에 있다.^{8,9)} 견관절 분야에서는 관절경술에 da VinciTM Surgical System을 접목하려는 시도가 있고, 슬관절 분야에서는 근위 경골 절골술에서 절골 과정과 전방십자인대 재건술에서 이식건의 삽입을 위한 가이드로써 로봇수술을 이용하려는 노력이 있으나 아직까지 사체연구가 대부분이고 연구결과에 대한 보고는 없는 상태이다.^{8,9)}

로봇수술의 결과

1. 슬관절 부분치환술

Acrobot을 이용한 슬관절 부분치환술의 전향적 무작위 대조연구에 의하면 로봇수술이 수술시간은 길었으나 대조군에 비해 수술 후 하지 정렬은 더 우수하였고 관상면에서 2° 이내로 치환물의 계획된 위치를 얻을 수 있었다.^{16,22)} 미국슬관절학회 슬관절 점수도 로봇수술군에서 더 우수하였으나 기능적 결과는 양 군 간에 차이가 없었다.¹⁶⁾ Navio를 이용한 슬관절 부분치환술은 91%에서 1° 이내로 계획된 역학적 축을 얻을 수 있었고, Oxford 슬관절 점수도 수술 전에 비해 향상되었다.^{7,18)}

Mako 로봇 시스템을 이용한 슬관절 부분치환술은 치환물의 관상면 정렬과 경골 후경사 평가에서 정확도가 기존 술식에 비해 증가하였다.^{20,23)} Pearle 등²⁴⁾은 수술장에서 측정한 대퇴골각이 술 전에 계획하였던 대퇴골각에 비해 1° 이내의 차이를 보였고, 수술 후 하지정렬은 1.6° 이내로 측정되었다고 보고하였다. 임상적 결과에서는 수술 후 통증과 기능적 결과에서 대조군에 비해 더 우수하였고 환자만족도가 높았다. Bell 등²⁵⁾은 Oxford Phase-3을 사용한 슬관절 부분치환술에서의 MAKO와 고식적 수술방법의 무작위 비교 연구에서 대조군에 비해 치환물의 위치의 정확도가 향상되고 수술적 오류가 적었다고 보고하였다. 로봇 슬관절 부분치환술은 고식적 방법에 비하여 영상의학적 결과가 우수하고 일부 연구에서는 임상적 결과와 환자만족도가 높은 것으로 보고하고 있으나 장기 추시연구가 부족하고 무작위 비교연구는 더 적어 로봇수술의 유용성을 평가하기 위해서는 향후 추가적인 연구가 필요하다.²²⁾

2. 슬관절 전치환술

ROBODOC을 이용한 슬관절 전치환술은 97%의 환자에서 계획된 하지 역학적 축을 얻을 수 있었다고 보고하였다.⁷⁾ Song 등²⁶⁾은 ROBODOC을 이용한 슬관절 전치환술의 무작위 비교연구에서 대조군에 비하여 하지 역학적 축의 이상치가 감소하였으나 임상적 결과는 차이가 없었다고 보고하였다. Park과 Lee¹⁵⁾는 대조군에 비해 치환물의 위치는 향상되었으나 임상점수에서는 차이가 없었고, 슬개건 파열, 슬개골 골절/탈구, 대퇴골 상과 골절, 비골신경마비 등의 합병증의 위험성에 대해 보고하였다. Koulalis 등²⁷⁾은 iBlock을 이용한 슬관절 전치환술에서 골절제가 대조군에 비해 향상되었다고 보고하였으나 iBlock을 이용한 슬관절 전치환술의 연구는 영상의학적 결과만 있고 임상적 결과 보고는 제한적이다.

로봇 슬관절 전치환술의 임상 결과는 능동형인 ROBODOC을 이용한 슬관절 전치환술에서 집중되어 있어 로봇수술 전체를 평가하는 데 한계가 있다. 또한 로봇수술에서 보고되고 있는 합병증은 대부분 초기 사용 과정에서 발생한 합병증으로 최근에 발표되는 문헌에서는 동일한 합병증 발생에 대한 보고는 없다.²⁶⁾ 최근에 소개되고 있는 반능동형 로봇수술은 2010년 이후에 도입된 시스템으로 임상적 결과를 평가하기에는 추가적인 추적이 필요하고 초기 능동형 로봇시스템과 비교할 필요가 있다.²²⁾ 또한 로봇수술 관련 합병증에 대한 부분도 함께 재평가되어야 한다.

3. 고관절 전치환술

ROBODOC을 이용한 고관절 전치환술의 다기관 연구에 의하면 대퇴 치환물의 위치는 더 정확하게 삽입되었으나 수술시간과 출혈양이 증가하였고,²⁸⁾ Honl 등²⁹⁾은 고식적 고관절 전치환술로의 전환이 18%에 이른다고 보고하였다. 임상적 결과에 대한 연구에서 수술 후 1년은 로봇수술군에서 우수하였으나 수술 후 2년 결과는 양 군 간에 차이가 없었고, 탈구, 이소성 골화, 중둔근 손상, 재치환물 등은 오히려 높았다고 보고하였다.³⁰⁾

Mako 로봇 시스템을 이용한 고관절 전치환술에서 95%는 비구컵을 3.5° 이내로 계획된 부위에 위치시킬 수 있었고, 로봇수술 환자의 100%에서 Lewinnek 안전구역에 비구컵을 위치시켰다고 보고하였다.^{31,32)} 후방도달법을 사용하여 로봇 고관절 전치환술을 시행한 경우에서 탈구의 빈도가 감소하였고, 수술 후 하지 길이와 고관절의 수평 오프셋도 고식적인 방법에 비해 향상되었다고 보고하였다.⁷⁾ Mako 로봇 시스템 고관절 전치환술군에서 대조군에 비해 Harris 고관절 점수와 활동도가 증가하였다고 보고하였으나 임상적 결과에 대해 보고한 문헌은 매우 적다.⁷⁾ 로봇 고관절 전치환술에서 ROBODOC은 대퇴스텝 삽입을 위해 사용되었고, Mako 로봇 시스템은 비구컵 삽입을 위해 사용되므로 로봇수술 전체의 임상적 결과를 대변하기는 어렵다. 따라서 향후 장기 추시 결과를 통해 유용성에 대한 평가가 필요하다.

로봇수술의 제한점

정형외과 영역에서 로봇수술은 수술의 정확도를 높이고 합병증을 줄이며 환자의 만족도를 향상시키는 것으로 보고 있지만 몇가지 측면에서 제한점이 있다.³⁻⁵⁾ 무엇보다도 가성비 측면에서 가장 큰 제한점을 가지고 있다. 수술용 로봇은 고가의 장비로 초기에 구입비용이 많이 들어가고, 환자의 입장에서 수술 소모품으로 적지 않은 비용을 추가로 지불하여야 한다. 단기 및 장기 결과 우수하여 재원기간, 수술 후 합병증, 재치환율 등을 줄일 수 있다면 전체 비용을 상쇄될 수도 있지만 가성비에 대한 부분은 개선되어야 한다. 또한 로봇수술은 고식적 수술방법에 비해 수술시간이 더 길다는 단점이 있으며, 수술시간의 증가는 수술 후 이환율과 감염률을 증가시킬 수 있다. 로봇수술 과정에서 추가로 소요되는 등록방법과 준비과정의 보다 간소화되어야 하며, 초기 학습곡선과 수술시간을 줄이려는 노력이 필요하다.

로봇수술이 고식적 수술방법에 비해 임상적 결과를 향상시킬 수 있는지가 또 다른 제한점이다. 많은 비용과 시간을 상쇄할 만큼 임상적으로 더 우수한 결과를 얻을 수만 있다면 로봇수술은 더욱 발전할 수 있다. 지난 20년간 로봇수술이 사용되면서 수술시 이상치를 줄이고 수술의 정확도를 향상시키는 것에 대해서는 대부분 동의하고 있지만 이는 영상의학적 결과이고 임상적 결과, 특히 장기 추시결과에 미치는 영향에 대해서는 논란이 계속되고 있다. 인공관절 수술분야에서 해부학적 정렬, 치환물의 위치, 관절 안정성 등이 임상적 결과를 결정하는 중요한 지표이고, 최근에 소개되고 있는 일부 로봇수술의 임상연구에서 초기 임상적 결과와 환자의 만족도가 증가한다는 보고가 있지만 유용성에 대한 평가는 계속되어야 할 것으로 보인다.

결론

정형외과 분야에서 로봇수술은 고관절과 슬관절 치환술에 주로 사용되어 왔으며, 수술의 일관성을 향상시키고 치환물의 정렬과 위치 선정에 도움이 되는 것으로 보고되고 있다. 일부 연구에서는 임상적 결과가 향상되는 것으로 보고하고 있으나 대부분이 단기 추시 결과이고 로봇수술의 종류와 수술부위에 따라서는 합병증의 발생 위험성도 있다. 정형외과학의 역사를 돌이켜 보면 새로운 기술이 도입되면서 실패한 경우도 있고 치료의 패러다임을 바꾸는 계기가 되기도 하였다. 로봇수술도 그 과정의 하나로 볼 수 있다. 로봇수술의 장점을 발전시키고 기존의 제한점을 개선해 나간다면 정형외과 영역에서 유용한 수술방법이 될 수 있고 다른 분야까지 광범위하게 적용될 수 있을 것으로 예상된다.

CONFLICTS OF INTEREST

The authors have nothing to disclose.

REFERENCES

- Zheng G, Nolte LP. Computer-assisted orthopedic surgery: current state and future perspective. *Front Surg*. 2015;2:66.
- Urish KL, Conditt M, Roche M, Rubash HE. Robotic total knee arthroplasty: surgical assistant for a customized normal kinematic knee. *Orthopedics*. 2016;39:e822-7.
- Keeney JA. Innovations in total knee arthroplasty: improved technical precision, but unclear clinical benefits. *Orthopedics*. 2016;39:217-20.
- Waddell BS, Carroll K, Jerabek S. Technology in arthroplasty: are we improving value? *Curr Rev Musculoskelet Med*. 2017;10:378-87.
- Hill C, El-Bash R, Johnson L, Coustasse A. Robotic joint replacement surgery: does technology improve outcomes? *Health Care Manag (Frederick)*. 2015;34:128-36.
- Goradia VK. Computer-assisted and robotic surgery in orthopedics: where we are in 2014. *Sports Med Arthrosc Rev*. 2014;22:202-5.
- Jacofsky DJ, Allen M. Robotics in arthroplasty: a comprehensive review. *J Arthroplasty*. 2016;31:2353-63.
- Karthik K, Colegate-Stone T, Dasgupta P, Tavakkolizadeh A, Sinha J. Robotic surgery in trauma and orthopaedics: a systematic review. *Bone Joint J*. 2015;97:292-9.
- Lang JE, Mannava S, Floyd AJ, et al. Robotic systems in orthopaedic surgery. *J Bone Joint Surg Br*. 2011;93:1296-9.
- Ng AT, Tam PC. Current status of robot-assisted surgery. *Hong Kong Med J*. 2014;20:241-50.
- Singh I. Robotics in urological surgery: review of current status and maneuverability, and comparison of robot-assisted and traditional laparoscopy. *Comput Aided Surg*. 2011;16:38-45.
- Hepinstall MS. Robotic total hip arthroplasty. *Orthop Clin North Am*. 2014;45:443-56.
- Sugano N. Computer-assisted orthopaedic surgery and robotic surgery in total hip arthroplasty. *Clin Orthop Surg*. 2013;5:1-9.
- Netravali NA, Shen F, Park Y, Bargar WL. A perspective on robotic assistance for knee arthroplasty. *Adv Orthop*. 2013;2013:970703.

15. Park SE, Lee CT. Comparison of robotic-assisted and conventional manual implantation of a primary total knee arthroplasty. *J Arthroplasty*. 2007;22:1054-9.
16. Cobb J, Henckel J, Gomes P, et al. Hands-on robotic unicompartmental knee replacement: a prospective, randomised controlled study of the acrobot system. *J Bone Joint Surg Br*. 2006;88:188-97.
17. Lonner JH, Moretti VM. The evolution of image-free robotic assistance in unicompartmental knee arthroplasty. *Am J Orthop (Belle Mead NJ)*. 2016;45:249-54.
18. Lonner JH. Robotically assisted unicompartmental knee arthroplasty with a handheld image-free sculpting tool. *Orthop Clin North Am*. 2016;47:29-40.
19. Lonner JH, John TK, Conditt MA. Robotic arm-assisted UKA improves tibial component alignment: a pilot study. *Clin Orthop Relat Res*. 2010;468:141-6.
20. Roche M. Robotic-assisted unicompartmental knee arthroplasty: the MAKO experience. *Orthop Clin North Am*. 2015;46:125-31.
21. Overley SC, Cho SK, Mehta AI, Arnold PM. Navigation and robotics in spinal surgery: where are we now? *Neurosurgery*. 2017;80:S86-99.
22. van der List JP, Chawla H, Joskowicz L, Pearle AD. Current state of computer navigation and robotics in unicompartmental and total knee arthroplasty: a systematic review with meta-analysis. *Knee Surg Sports Traumatol Arthrosc*. 2016;24:3482-95.
23. Citak M, Suero EM, Citak M, et al. Unicompartmental knee arthroplasty: is robotic technology more accurate than conventional technique? *Knee*. 2013;20:268-71.
24. Pearle AD, O'Loughlin PF, Kendoff DO. Robot-assisted unicompartmental knee arthroplasty. *J Arthroplasty*. 2010;25:230-7.
25. Bell SW, Anthony I, Jones B, MacLean A, Rowe P, Blyth M. Improved accuracy of component positioning with robotic-assisted unicompartmental knee arthroplasty: data from a prospective, randomized controlled study. *J Bone Joint Surg Am*. 2016;98:627-35.
26. Song EK, Seon JK, Park SJ, Jung WB, Park HW, Lee GW. Simultaneous bilateral total knee arthroplasty with robotic and conventional techniques: a prospective, randomized study. *Knee Surg Sports Traumatol Arthrosc*. 2011;19:1069-76.
27. Koulalis D, O'Loughlin PF, Plaskos C, Kendoff D, Cross MB, Pearle AD. Sequential versus automated cutting guides in computer-assisted total knee arthroplasty. *Knee*. 2011;18:436-42.
28. Bargar WL, Bauer A, Börner M. Primary and revision total hip replacement using the Robodoc system. *Clin Orthop Relat Res*. 1998;354:82-91.
29. Honl M, Dierk O, Gauck C, et al. Comparison of robotic-assisted and manual implantation of a primary total hip replacement. A prospective study. *J Bone Joint Surg Am*. 2003;85:1470-8.
30. Schulz AP, Seide K, Queitsch C, et al. Results of total hip replacement using the robodoc surgical assistant system: clinical outcome and evaluation of complications for 97 procedures. *Int J Med Robot*. 2007;3:301-6.
31. Elson L, Douchis J, Illgen R, et al. Precision of acetabular cup placement in robotic integrated total hip arthroplasty. *Hip Int*. 2015;25:531-6.
32. Domb BG, Redmond JM, Louis SS, et al. Accuracy of component positioning in 1980 total hip arthroplasties: a comparative analysis by surgical technique and mode of guidance. *J Arthroplasty*. 2015;30:2208-18.

컴퓨터 이용 정형외과 수술 소개

정형외과 영역에서 로봇수술

이우석[✉]·정우석

연세대학교 의과대학 정형외과학교실

정형외과 수술의 임상적 결과에 영향을 미치는 요소는 여러 가지가 있지만 수술적 수기가 가장 중요한 요인이며 로봇공학은 술기를 보다 정확하고 일관되게 수행하기 위해 도입되었다. 정형외과 영역에서는 20년 전부터 로봇수술을 사용하였으나 실용성 문제와 합병증의 발생으로 일부 로봇은 도태되었으며 단점을 개선한 로봇이 소개되고 있다. 대부분의 로봇수술은 인공관절수술 분야에서 시행되었고 치환물의 정렬과 위치 선정에서 우수한 것으로 보고되고 있다. 그러나 임상적 결과의 우수성, 실용성, 가성비 등의 측면에서 제한점이 있고 일부 로봇수술에서는 합병증 발생 빈도가 높다는 보고가 있었다. 초기 로봇수술은 수술자의 개입 없이 계획된 수술이 진행되는 능동형 로봇수술이 주를 이루었으나 최근에는 수술과정에서 실시간 피드백을 통해 술자가 술 전 계획을 변경할 수 있고, 햅틱 경계 내에서 제한된 골절제를 함으로써 주요 혈관, 신경, 인대 등의 손상을 최소화할 수 있는 반응동형 로봇수술이 소개되고 있다.

색인단어: 로봇공학, 로봇수술, 정형외과

접수일 2017년 10월 30일 수정일 2018년 6월 3일 게재확정일 2018년 7월 25일

[✉]책임저자 이우석

06273, 서울시 강남구 언주로 211, 연세대학교 의과대학 강남세브란스병원 정형외과학교실

TEL 02-2019-3417, FAX 02-573-5393, E-mail wsleeos@yuhs.ac, ORCID <https://orcid.org/0000-0002-0798-1660>