

Santulli 장루술

인 경, 구은정, 호인걸, 한석주, 오정탁

연세대학교 의과대학 외과학교실, 세브란스 어린이병원 소아외과

Santulli Enterostomy: A Considerable Method for Patients Who Require Proximal Enterostomy

Kyong Ihn, Eun-Jung Koo, In Geol Ho, Seok Joo Han, Jung-Tak Oh

Department of Pediatric Surgery, Severance Children's Hospital, Yonsei University College of Medicine, Seoul, Korea

Purpose: Santulli enterostomy has been used for various surgical abdominal conditions that require temporary diversion of bowel during a neonatal period. The aim of this study was to report clinical outcomes of Santulli enterostomy and to evaluate its usefulness.

Methods: Between January 2000 and December 2016, 40 neonates who underwent Santulli enterostomy were enrolled; Santulli enterostomies were performed for 25 patients without previous laparotomy (primary Santulli group) and 15 patients with previous laparotomy (secondary Santulli group).

Results: Small bowel atresia is the first common indication of Santulli enterostomy (22/40, 55.0%), and luminal discrepancy between proximal and distal bowel was the most common determinant factor of Santulli enterostomy (17/40, 42.5%). The median age at surgery and mean birth weight were 2 days and 2,480 g respectively in the primary group, and 71 days, 2,340 g respectively in the secondary group. Operation time was significantly longer in the secondary group than the primary group (156±48 minutes vs. 224±95 minutes, $p=0.019$), and there was no difference in the time taken to initiation of oral feeding between the two groups. Santulli enterostomy closure was performed at median 65 days after Santulli enterostomy for primary group and 70 days for secondary group. Six complications (15.0%) were found after Santulli enterostomy, and nine complications (24.3%) after Santulli enterostomy closure ($p=0.302$). The incidence of complications was significantly higher in secondary group than in primary group (4.5% vs. 53.3%, $p=0.001$), and the reoperation rate was also significantly higher in the secondary group (4.5% vs. 46.7%, $p=0.004$).

Conclusion: Santulli enterostomy could be applied as a temporary enterostomy in neonatal patients with various surgical abdominal diseases. Considering the high complication rate after secondary Santulli enterostomy closure, decision making on the timing of enterostomy closure should be done with caution.

Keywords: Enterostomy, Neonate, Necrotizing enterocolitis, Intestinal atresia, Peritonitis

서론

일시적 장루술(temporary enterostomy)은 신생아에서 발생하는 소장폐쇄증(small bowel atresia), 괴사성장염(necrotizing enterocolitis, NEC), 태변마개증후군(meconium plug syndrome) 등과 같은 소장과 관련된 질환들의 치료에 활용되어 왔다. 이러한 질환에서 장루술 없이 한 번에 소장 단단문합술

을 시행하는 것이 추가 수술을 시행해야 하는 부담을 줄일 수 있다는 면에서 이상적이지만, 소장 및 복강 내 상태, 환자의 전신 상태나 질환의 특성에 따라 일시적으로 장 내용물을 우회해 주는 장루술이 더 도움이 된다고 판단되기도 한다.

현재 여러가지 방법의 장루술이 개발되어 사용되고 있으며, 신생아나 미숙아의 특성상 복벽의 근육 발달이 미숙하고 소장의 직경이 늘어나 있거나 장으로 공급되는 혈류가 취약

Received: May 9, 2018, Revised: June 7, 2018, Accepted: June 7, 2018

Correspondence: Jung-Tak Oh,  <https://orcid.org/0000-0003-4860-7410>

Department of Pediatric Surgery, Severance Children's Hospital, Yonsei University College of Medicine, 50-1 Yonsei-ro, Seodaemun-gu, Seoul 03722, Korea. Tel: +82-2-2228-2124, Fax: +82-2-313-8289, E-mail: jtoh@yuhs.ac

Copyright © 2018 Korean Association of Pediatric Surgeons. All rights reserved.

This is an Open Access article distributed under the terms of the Creative Commons Attribution Non-Commercial License (<http://creativecommons.org/licenses/by-nc/4.0>) which permits unrestricted non-commercial use, distribution, and reproduction in any medium, provided the original work is properly cited.

한 경우에는 장루술에 따른 합병증 발생 가능성도 높다고 알려져 있기 때문에 소장루 조성 여부 및 어떤 방법으로 장루를 만들 것인지는 신중하게 결정하여야 한다[1].

Santulli 장루술은 Santulli와 Blanc [2]가 장루술에 따르는 합병증을 줄이면서 장루의 장점을 활용하기 위해 1961년에 소장폐쇄증 환자에게 새로운 방식의 장루를 적용하여 보고한 술식으로 소장 근위부 장의 말단으로 장루를 형성하고 원위부 장의 말단은 복강 내에서 근위부 장의 측면에 문합하여 장 내용물의 배출을 촉진하면서 원위부 장을 통해 부분적인 영양 공급을 가능하게 하였다. 이후 Santulli 장루술은 소장폐쇄증 뿐만 아니라 태변마개증후군, 중간창자꼬임 (midgut volvulus), 괴사성장염 환자들에게도 적용되면서 쓰임새가 넓어졌다[3]. 그러나 Santulli 장루술을 받은 환자만을 대상으로 한 임상적 적용과 치료 성적에 대한 문헌 보고가 거의 없어, 본 연구에서는 신생아에서 발생한 소장질환으로 Santulli 장루술을 시행받은 환자들의 치료 경과와 합병증을 분석하여 Santulli 장루술의 유용성을 평가하고자 하였다.

대상 및 방법

2000년 1월부터 2016년 12월까지 17년간 단일 기관에서 소장 수술을 받은 신생아 환자들을 대상으로 후향적으로 의무기록을 검토하였으며 연세의료원 세브란스병원 연구심의 위원회의 승인(IRB no. 4-2017-1016)을 받았다. 연구기간 동안 총 142명의 신생아가 소장 수술을 시행받았다. 이 중 85명은 1차 수술로 소장 단단문합술을 받았고 32명은 Santulli 장루술이 아닌 다른 방식의 장루술(고리형, 이중원통형, Bishop-Koop, 말단형, 분리형)을 받았으며 나머지 25명은 1차 수술로서 Santulli 장루술(1차 Santulli군)을 받았다. 이에 더하여 타 병원에서 소장 단단문합술 후 합병증이 발생하거나 다른 유형의 장루 조성술 후 합병증이 발생하여 전원 온

환자들을 대상으로 시행한 Santulli 장루술과, 본원에서 1차 수술 이후에 2차 수술로서 Santulli 장루술을 받게 된 환자들 15명(2차 Santulli군)을 합한 전체 40명이 본 연구의 대상이 되었다(Fig. 1).

통계 분석은 IBM SPSS Statistics ver. 23.0 software (IBM Co., Armonk, NY, USA)을 이용하여 Student t-test, Mann-Whitney U test, Fisher's exact test 기법을 사용하였으며, p-value가 0.05 미만인 경우 통계적으로 의미가 있다고 판단하였다.

결 과

1. 환자의 특성

총 40명의 남녀비는 1.1:1 (21:19)이었으며 재태 기간의 중간값은 37주였다. 출생 시 체중은 평균 $2,430 \pm 1,040$ g이었으며 2,500 g 미만의 저체중 출생아가 16명(40.0%)이었고, 1,000 g 미만의 초극소 저체중 출생아가 5명(12.5%)이었다. Santulli 장루술 당시 연령의 중간값은 1차 Santulli군에서는 생후 2일, 2차 Santulli군에서는 생후 71일이었다. 출생 시 체중의 평균값은 1차 Santulli군에서는 $2,480 \pm 1,060$ g, 2차 Santulli군에서는 $2,340 \pm 1,040$ g이었다(Table 1).

Santulli 장루술을 받게 된 원인 질환으로는 소장폐쇄증이 22명(55.0%)으로 가장 많았고 다음으로 흔한 원인으로는 가성장폐쇄(intestinal pseudo-obstruction) 6명(15.0%), 태변마개증후군 4명(10.0%), 괴사성장염 3명(7.5%), 다른 질환에 의한 소장폐쇄 2명(5.0%), 그리고 히르슈슈프룽병, 국소 장관 천공, 중장염전에서 각각 1명(2.5%)이었다.

2차 Santulli군 15명 중 2명은 본원에서, 7명은 타 기관에서 소장 단단문합술을 시행받고 2차로 Santulli 장루술을 받았다. 이 9명 중 5명은 소장폐쇄증으로 소장 단단문합술을 시행받은 후 4명에서 유착이나 문합부 협착에 의한 장폐색

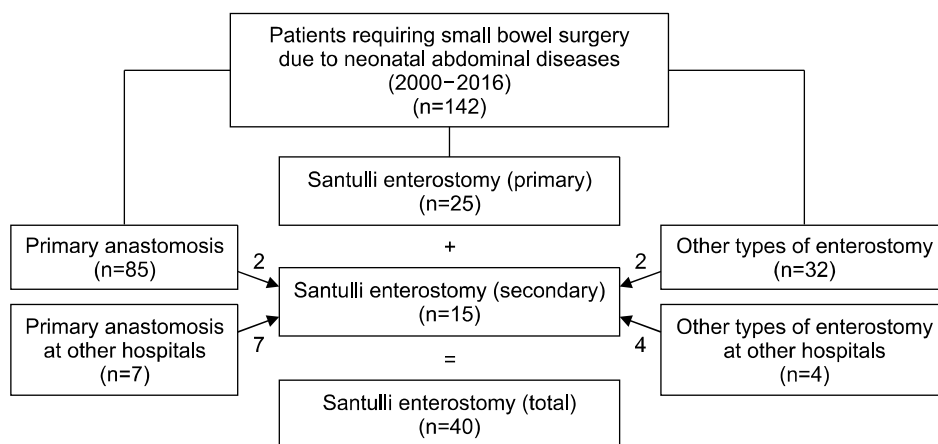


Fig. 1. Flowchart showing the study design including 40 patients enrolled in this study.

Table 1. Demographic Data and Diseases Requiring Santulli Enterostomy

Variable	Value (n=40)
Sex (male/female)	21/19
Gestational age (wk)	37 (24.3-40.9)
Birth weight (g)	2,430±1,040
Birth weight < 2,500 g	16 (40.0)
Birth weight < 1,000 g	5 (12.5)
Primary Santulli	2,480±1,060 ^{a)}
Secondary Santulli	2,340±1,040 ^{a)}
Median age at Santulli enterostomy (day)	6 (0-292)
Primary Santulli	2 (0-103) ^{b)}
Secondary Santulli	71 (0-292) ^{b)}
Diseases requiring Santulli enterostomy	
Small bowel atresia	22 (55.0)
Intestinal pseudo-obstruction	6 (15.0)
Meconium plug syndrome	4 (10.0)
Necrotizing enterocolitis	3 (7.5)
Intestinal obstruction due to other disease	2 (5.0)
Focal intestinal perforation	1 (2.5)
Midgut volvulus	1 (2.5)
Hirschsprung's disease	1 (2.5)

Values are presented as n only, median (range), mean±SD, or number (%).

^{a)}Student t-test: p=0.694. ^{b)}Mann-Whitney U test: p<0.001.

으로 Santulli 장루술을 받았고 1명은 문합부 근위부의 천공으로 Santulli 장루술을 받았다. 이외에도 각각 태변성 복막염으로 소장 단단문합술 후 문합부 근위부에 천공이 생긴 1명, 복벽 탈장이 동반된 메켈게실로 소장 절제술과 소장 단단문합술 후 장폐색이 된 환자 1명, 배벽갈림증(gastroschisis)으로 소장 절제술과 단단문합술을 시행하고 장폐색이 생긴 1명, 국소 장관 천공으로 소장 절제술과 단단문합술 후 괴사성장염이 생긴 1명이 2차 Santulli군에 포함되었다.

2차 Santulli군 15명 중 2명은 본원에서, 4명은 타 기관에서 다른 유형의 장루술 후에 2차로 Santulli 장루술을 받았다. 이 6명 중 4명은 가성장폐쇄로 진단된 환자들이었고, 각각 double barrel 장루술 후 생긴 창상열개 1명, 고리형 공장루술 후 단장증후군이 생긴 1명, 고리형 회장루술 후 복부 팽만이 지속된 1명, 횡행 결장루술 후 생긴 장폐색 환자 1명으로 구성되었다. 이외에도 본원에서 소장폐쇄증으로 Bishop-Koop 장루술 후에 생긴 원위부 소장의 폐색 1명, 국소 장관 천공으로 타 기관에서 공장루술 후 단장증후군이 생긴 1명에서 2차 Santulli 장루술을 시행하였다.

2. Santulli 장루술

Santulli 장루술을 시행한 이유는 소장의 직경 차이 (luminal discrepancy)가 17명(42.5%)으로 가장 많았고, 이유에 대한 언급이 없는 9명(22.5%)을 제외하면 복강 내 심한 염증(severe inflammation) 8명(20.0%), 복강 내 유착

Table 2. Intraoperative Determinant of Performing a Santulli Enterostomy

Variable	Primary Santulli	Secondary Santulli	Value
Luminal discrepancy	14	3	17 (42.5)
Adhesion	1	2	3 (7.5)
Preoperative functional obstruction	0	3	3 (7.5)
Severe inflammation	7	1	8 (20.0)
Not reported	3	6	9 (22.5)
Total	25	15	40

Values are presented as n only or n (%).

Fisher's exact test; p=0.003.

(adhesion) 3명(7.5%), 수술 전 마비성 장폐색이 3명(7.5%) 순이었다(Table 2). 또한 1차 Santulli군에서 직경 차이로 인해 수술을 결정한 비율이 상대적으로 2차 Santulli군에 비해 높았으며 2차 Santulli군에서는 이전 수술 후 장 내용물의 배출이 원활하지 않아서 결정했다는 비율이 높았다(p=0.003).

Santulli 장루술의 평균 수술 시간은 1차 Santulli군에서는 156±48분, 2차 Santulli군에서는 224±95분이 소요되어 1차 Santulli군보다 의미 있게 길었다(p=0.019). 수술 후 경구 식이로 필요한 열량을 공급하게 되기까지 소요된 기간은 1차 Santulli군에서 중간값은 13일이었고 2차 Santulli군에서는 17일이었지만 두 군 간의 유의한 차이는 없었다(Table 3).

3. Santulli 장루술의 복원

Santulli 장루 복원술은 1차 Santulli군 88.0% (22/25)에서 시행되었으며 2차 Santulli군에서는 15명 모두 시행하였다. 장루 복원술을 시행하지 못한 3명의 환자 중 2명은 가성장폐쇄로 Santulli 장루술 후 경구 식이와 경정맥을 통한 영양요법을 병행하였으나 패혈증으로 사망하였고, 1명은 괴사성장염으로 Santulli 장루술을 시행하였으나 수술 전부터 진행되던 패혈증과 다장기부전으로 수술 2일후 사망하여 장루 복원술 분석에 포함되지 않았다. Santulli 장루 복원술의 시점은 1차 Santulli군에서 장루술 후 중간값으로 65일, 2차 Santulli군에서는 장루술 후 70일에 시행되었다. 평균 수술 시간은 1차 Santulli군에서는 82±55분, 2차 Santulli군에서는 109±71분이 소요되었으나 두 군 간의 유의한 차이는 없었다(p=0.203). 장루 복원술 후 경구 식이로 영양공급이 가능해진 기간은 1차 Santulli군에서 중간값으로 복원술 후 7.5일, 2차 Santulli군에서 8일로 두 군에서 차이를 보이지 않았다(Table 4).

4. Santulli 장루술과 복원술의 합병증

Santulli 장루술과 관련된 합병증은 6명(15.0%)에서 발생

Table 3. Operative Characteristics of Santulli Enterostomy

Variable	Primary (n=25)	Secondary (n=15)	p-value
Operation time (min)	156±48	224±95	0.019 ^{b)}
Time taken to reach full enteral feeding (day) (n=22/15) ^{a)}	13 (7-392)	17 (7-127)	0.213 ^{c)}
Patients with complications	3 (12.0)	3 (20.0)	0.654 ^{d)}
Complications requiring re-operation	1 (4.0)	1 (6.7)	1.000 ^{d)}

Values are presented as mean±SD, median (range), or n (%).

^{a)}Three patients were excluded from the primary group because they did not survive before they achieve full enteral feeding. ^{b)}Student t-test.

^{c)}Mann-Whitney U test. ^{d)}Fisher's exact test.

Table 4. Operative Characteristics of Santulli Closure

Variable	Primary (n=22) ^{a)}	Secondary (n=15)	p-value
Operation time (min)	82±55	109±71	0.203 ^{b)}
Time taken to reach full enteral feeding after stoma closure (day)	7.5 (4-20)	8 (5-164)	0.210 ^{c)}
Stomal duration (day)	65 (16-177)	70 (21-364)	0.249 ^{d)}
Follow-up duration (mo)	16 (0-135)	24 (2-136)	0.595 ^{c)}
Patients with complication	1 (4.5)	8 (53.3)	0.001 ^{d)}
Complications requiring re-operation	1 (4.5)	7 (46.7)	0.004 ^{d)}

Values are presented as mean±SD, median (range), or n (%).

^{a)}Three patients were excluded from the primary group because they did not survive before enterostomy closure. ^{b)}Student t-test. ^{c)}Mann-Whitney U

test. ^{d)}Fisher's exact test.

Table 5. Overall Complications Following Santulli Enterostomy and Santulli Closure

Details of complication	Primary	Secondary	Re-operation
Santulli enterostomy			
Wound infection	2	1	-
Stoma bleeding	-	1	-
Parastomal evisceration	-	1	1
Obstruction	1	-	1
Santulli closure			
Wound infection	-	2	1
Obstruction	-	4	4
Wound evisceration	1	2	3
Total	4	11	10

하였고 1차 및 2차 Santulli군에서 각각 3명씩 발생하였다. 또한 재수술도 1차 및 2차 Santulli 장루술에서 각각 1명씩 발생하였다(Table 5).

장루 복원술에서 합병증은 9명(24.3%)에서 발생하였으며 1차 Santulli군에서는 1명(4.5%)이었으나 2차 Santulli군에서는 8명(53.3%)으로 통계적으로도 의미 있는 차이를 보였다(p=0.001, Table 4). 또한, 복원술 후 재수술을 시행한 8명 중 7명이 2차 Santulli군에서 발생하였다(p=0.004). 2차 Santulli군에서 복원술 후에 발생한 합병증은 상처 감염 2예, 장폐색 4예, 상처부위 내장 탈출 2예였고 이로 인한 재수술도 각각 1예, 4예, 2예에서 시행하였다(Table 5). 장폐색으로 재수술한 4명 중 3명은 복강내 소장문합부위 협착이 원인이

었으며 1명은 복강내 심한 유착이 원인이었다. 4명의 환자에서 모두 문합부위를 포함한 소장 절제술후 단단문합술을 시행하였다.

고찰

신생아에서 수술이 필요한 소장과 관련된 질환들은 일시적인 소장루를 필요로 하는 경우가 흔히 있으며 몇 가지 점에서 장루의 수술 방법을 결정하는 데 신중하여야 한다. 우선 충분한 경구 섭취를 시행하지 못한 상태에서 수술하는 경우가 많기 때문에 소장의 기능성을 모르는 경우가 대부분이다. 또한 병변 이하의 소장을 사용하지 못하였기 때문에 병변 근위부의 소장은 심하게 팽창되어 있고 병변 원위부의 소장은 위축되어 있어 문합이 어려운 경우가 많다[3,4]. 괴사성장염 같이 염증이 심한 경우에는 소장의 절제 필요성이나 절제 범위를 결정하기 어려운 경우도 많다[5]. 이러한 경우에서 고리형(loop) 장루술 또는 말단(end) 장루술보다 장루 원위부 소장의 기능을 예측할 수 있는 다른 형태의 장루술이 필요한 경우가 흔히 있다.

Santulli와 Blanc [2]은 이러한 목적을 위한 장루의 형태로 소장 근위부 장의 말단으로 장루를 형성하고 원위부 장의 말단은 복강 내에서 근위부 장의 측면에 문합하는 굴뚝 모양의 장루술을 보고하였다. Santulli 장루술의 장점은 장루술 후 시간이 지남에 따라 복강 내 문합 부위로 장내용물이 통과하

여 사용하지 않아 위축된 원위부 장을 활성화시킬 수 있고, 이에 따라 원위부 소장의 기능을 평가할 수 있다는 점에 있다. 또한 일시적으로 장루를 폐쇄하여 장루복원술 후의 결과를 예측할 수 있으며, 장루복원술을 복막 외부에서 시행하는 경우 전신 마취 없이 병상에서 시행하기도 한다[6].

이러한 장점들이 다양한 질환들에서 Santulli 장루술의 적용을 가능하게 하는데, 본 연구에서는 다양한 질환들에서 시행되었지만 소장폐쇄증이 가장 흔한 원인 질환이었으며 Santulli 장루술의 시행 이유도 소장의 직경 차이가 가장 많은 원인으로 Santulli 장루술의 장점을 잘 활용할 수 있는 질환이 소장폐쇄증을 보여주는 결과이다. 이 외에도 괴사성장염에서도 활용도가 높은 것으로 보고되고 있으나[1,7,8], 본 연구에서 괴사성장염은 7.5%밖에 차지하지 않았다. 이는 Santulli 장루술이 고리형 장루술 또는 말단 장루술보다 복잡하기 때문에 환자의 상태가 나쁜 경우 선택하기 쉽지 않은 장루술이기 때문일 것으로 추정할 수 있다[6,9].

이 연구에서 중요한 결과라고 할 수 있는 것은 Santulli 장루술을 1차 수술로서 시행한 경우와 타 수술 이후 합병증의 발생으로 인하여 2차 수술로서 시행한 경우 예후에 차이가 있다는 점이다. 1차 Santulli군보다 2차 Santulli군이 수술 시간도 의미있게 더 길었지만 Santulli 장루술의 복원에 따른 결과도 의미있는 차이를 보였다. 2차 Santulli 장루 복원술에 따른 합병증의 발생은 53.3%에서 발생하여 1차 Santulli 장루 복원술에 따른 합병증보다 의미있게 많았으며 이에 따른 재수술도 2차 Santulli 장루 복원술 후에 더 많았다. 그러나 2차 Santulli 장루술에서 발생한 높은 빈도의 합병증은 이전 수술에 의한 복잡한 복강내 상태나 저하된 영양 상태와도 무관하지 않을 것이기 때문에 2차 Santulli 장루술의 복원 시점은 1차 Santulli 장루술의 복원보다 좀더 신중히 결정해야 할 것이다. 본 연구에서 Santulli 장루 복원술의 시점은 1차 Santulli 장루술과 2차 Santulli 장루술에서 중간값으로 각각 장루술 후 65일, 70일로 차이를 보이지 않았다. 2차 Santulli 장루술의 복원은 임상적으로 좀더 충분히 회복하고 복강내 구조를 평가한 후에 시행하는 것이 이로 인한 합병증의 발생을 줄일 수 있는 방법 중의 하나라고 생각된다 [10-12].

Bishop-Koop 장루술과 Double-barrel 장루술 또한 소장루 수술이 필요한 신생아 질환에서 적용 가능한 장루술의 방법으로 알려져 있다[13-15]. Santulli 장루술의 구조적 특징상 근위부 장의 감압과 장내용물 배출이 용이하고 원위부 소장의 위축을 방지할 수 있다는 점에서 Bishop-Koop 장루술과 Double-barrel 장루술과 차이가 있기 때문에 본 기관에서는 Santulli 장루술을 선호하였다. 본 연구에서는 Bishop-Koop 장루술이나 Double-barrel 장루술과 직접적

인 비교를 시행하지 못하였으나 기존에 보고된 신생아에서의 장루 수술 후 생기는 합병증 발생률(24%-68%)을 상회하지 않고 수술과 관련된 사망이 없다는 점에서 신생아에서 적용 가능한 수술 방법의 한가지로 볼 수 있다고 판단하였다 [1,10,11,16].

본 연구는 후향적으로 의무기록을 고찰하였기 때문에 합병증 발생에 대한 불충분한 의무기록이 결과에 영향을 주었을 것이라 추정된다. 특히 상처 감염같이 보존적 치료로 회복이 가능한 합병증은 실제 합병증 수에 비해 적게 보고되었을 가능성이 있다. 또한 대상 환자들의 주치의가 다양하기 때문에 장루 복원 시점, 수술 시간, 식이 진행 여부 등의 수술과 관련된 지표들은 균질한 자료로 얻기 어려웠다. 그러나 현재 국내에서 Santulli 장루술에 대한 연구가 보고된 적이 없는 상황에서, 본 연구는 단일 기관에서 시행한 Santulli 장루술에 대한 분석이라는 점에서 의미있고 유용한 연구라고 생각된다.

결론적으로, Santulli 장루술은 소장 폐쇄증에서 가장 많이 시행되었으며 다양한 신생아의 소장 질환과 극소 저체중 출생아, 수술 과거력이 있는 복잡한 환자에서도 적용이 가능하였다. 그러나 1차 장루술이 아닌 개복 수술 과거력이 있는 환자의 2차 수술로서 Santulli 장루술을 시행한 경우에는 장루복원술에 따른 합병증의 발생이 높으므로 복강내 상태와 전신 상태를 고려하여 장루 복원 시점을 신중히 결정해야 할 것이다. 향후 Santulli 장루술을 시행받은 환자들의 임상자료가 충분히 확보되어 다른 유형의 장루의 임상 경과와 비교할 수 있다면 Santulli 장루술의 장점을 뒷받침하는 연구가 될 것으로 생각한다.

CONFLICTS OF INTEREST

No potential conflict of interest relevant to this article was reported.

REFERENCES

1. van Zoonen AG, Schurink M, Bos AF, Heineman E, Hulscher JB. Ostomy creation in neonates with acute abdominal disease: friend or foe? *Eur J Pediatr Surg* 2012;22:295-9.
2. Santulli TV, Blanc WA. Congenital atresia of the intestine: pathogenesis and treatment. *Ann Surg* 1961;154:939-48.
3. Sapin E, Carricaburu E, De Boissieu D, Goutail-Flaud MF, Benammar S, Helardot PG. Conservative intestinal surgery to avoid short-bowel syndrome in multiple intestinal atresias and necrotizing enterocolitis: 6 cases treated by multiple anastomoses and Santulli-type enterostomy. *Eur J Pediatr Surg* 1999;9:24-8.
4. Yeung F, Tam YH, Wong YS, Tsui SY, Wong HY, Pang KK, et al. Early reoperations after primary repair of Jejunoileal atresia in

- newborns. *J Neonatal Surg* 2016;5:42.
5. Rees CM, Eaton S, Khoo AK, Kiely EM; Members of NET Trial Group, Pierro A. Peritoneal drainage does not stabilize extremely low birth weight infants with perforated bowel: data from the NET Trial. *J Pediatr Surg* 2010;45:324-8; discussion 328-9.
 6. Vanamo K, Rintala R, Lindahl H. The Santulli enterostomy in necrotizing enterocolitis. *Pediatr Surg Int* 2004;20:692-4.
 7. Zani A, Lauriti G, Li Q, Pierro A. The timing of stoma closure in infants with necrotizing enterocolitis: a systematic review and meta-analysis. *Eur J Pediatr Surg* 2017;27:7-11.
 8. Ahlgren LS. Apple peel jejunal atresia. *J Pediatr Surg* 1987;22:451-3.
 9. Tepetes K, Liakou P, Balogiannis I. The use of the Santulli enterostomy. *World J Surg* 2007;31:1343-4.
 10. Steinau G, Ruhl KM, Hörnchen H, Schumpelick V. Enterostomy complications in infancy and childhood. *Langenbecks Arch Surg* 2001;386:346-9.
 11. Lee J, Kang MJ, Kim HS, Shin SH, Kim HY, Kim EK, et al. Enterostomy closure timing for minimizing postoperative complications in premature infants. *Pediatr Neonatol* 2014;55:363-8.
 12. Struijs MC, Sloots CE, Hop WC, Tibboel D, Wijnen RM. The timing of ostomy closure in infants with necrotizing enterocolitis: a systematic review. *Pediatr Surg Int* 2012;28:667-72.
 13. Waldhausen JH, Sawin RS. Improved long-term outcome for patients with jejunoileal apple peel atresia. *J Pediatr Surg* 1997;32:1307-9.
 14. Wit J, Sellin S, Degenhardt P, Scholz M, Mau H. Is the Bishop-Koop anastomosis in treatment of neonatal ileus still current? *Chirurg* 2000;71:307-10.
 15. Cause CD, Hayashi M, Haney C, Rhee D, Karim O, Weir BW, et al. Mucous fistula refeeding decreases parenteral nutrition exposure in postsurgical premature neonates. *J Pediatr Surg* 2016;51:1759-65.
 16. Aguayo P, Fraser JD, Sharp S, St Peter SD, Ostlie DJ. Stomal complications in the newborn with necrotizing enterocolitis. *J Surg Res* 2009;157:275-8.