

## Case report

Pediatr Emerg Med J 2017;4(1):25-28

<https://doi.org/10.22470/pemj.2017.00010>

pISSN: 2383-4897 / eISSN: 2508-5506

# 얼굴마비로 방문하여 높은 delta neutrophil index를 보였고 골수 외 침윤을 동반한 급성골수세포백혈병으로 진단된 4세 여자 환자

윤서희 · 김세희 · 이미정<sup>1</sup> · 이호준<sup>1</sup> · 유철주 · 김문규연세대학교 의과대학 소아과학교실, <sup>1</sup>영상의학교실

## A 4-year-old girl presenting with facial palsy, found to have increased delta neutrophil index, and diagnosed with acute myeloid leukemia with extramedullary infiltration

Seo Hee Yoon, Se Hee Kim, Mi-Jung Lee<sup>1</sup>, Ho-Joon Lee<sup>1</sup>, Chuhl Joo Lyu, Moon Kyu KimDepartments of Pediatrics and <sup>1</sup>Radiology, Yonsei University College of Medicine, Seoul, Korea

Although Bell's palsy is the most common cause of facial palsy in children, some cases have potentially fatal causes. We report a rare case of isolated facial palsy in a 4-year-old girl whose diagnosis was acute myeloid leukemia with extramedullary infiltration. The findings of laboratory investigations were nonspecific at presentation except that the delta neutrophil index was 34.5% (reference range, 0%-5%). To avoid hasty diagnosis of Bell's palsy in children with isolated facial palsy, vigilant differential diagnosis and workup are recommended.

**Key words:** Child; Facial Paralysis; Leukemia, Myeloid, Acute; Magnetic Resonance Imaging; Neutrophils

### 서 론

소아 얼굴마비는 응급실에서 흔히 접할 수 있고, 발생률은 연간 10만 명당 21.1명으로 알려졌으며 벨마비가 가장 흔한 원인이다<sup>1,2)</sup>. 때문에 얼굴마비 환아를 벨마비로 추정

진단하기 쉽지만, 이차적 원인(감염 또는 종양)도 고려해야 한다<sup>2,3)</sup>. 본 저자는 응급실 방문 당시 추정 진단은 벨마비였지만, 골수 외 침윤을 동반한 급성골수세포백혈병으로 진단된 증례를 보고하고자 한다.

### 증 례

평소 건강하던 4세 여아가 2일간 지속한 우측 얼굴마비를 주소로 본원 응급실을 방문했다. 열, 창백, 구토, 발진, 체중감소, 시야결손 및 청력소실은 동반하지 않았다. 증상 발생 당시, 외부 병원에서 prednisolone (0.4 mg/kg/day)을 처방받아 복용했다. 최근 기타 약물 복용, 여행, 두부외상은 없었다.

Received: Dec 13, 2016 Revised: Dec 16, 2016

Accepted: Dec 16, 2016

#### Corresponding author

Moon Kyu Kim (ORCID 0000-0001-6186-3991)

Department of Pediatrics, Yonsei University College of Medicine, 50-

1 Yonsei-ro, Seodaemun-gu, Seoul 03722, Korea

Tel: +82-2-2227-4212 Fax: +82-2-393-9118

E-mail: MKIM@yuhs.ac

응급실 방문 당시, 의식은 명료하고 건강해 보였으며, 활력징후는 혈압 97/61 mmHg, 호흡수 22회/분, 심장박동수 89회/분, 체온 36.7°C였다. 얼굴은 안정 시 좌우 대칭이었지만, 표정을 짓거나 말할 때 입이 좌측으로 치우치고 우측 이마에 주름이 잡히지 않았으며 우측 눈은 노력해야 감을 수 있었다(House-Brackmann scale, grade III). 고막과 외이도에 수포와 상처는 없었고, 얼굴 감각을 포함한 신경학적 검사 결과는 정상이었다. 비정상 호흡음과 간비장비대는 없었고, 단순흉부방사선 사진과 심전도에 특이소견은 없었다.

자동혈액분석기(ADIVA 2120; Siemens Healthcare Diagnostics, Deerfield, IL)로 측정된 온혈구계산 결과 백혈구 17,300/ $\mu$ L, 혈색소 10.4 g/dL, 평균적혈구용적 82.7 fL, 혈소판 172,000/ $\mu$ L이었고, 혈중 미성숙 과립구 측정을 통해 초기 패혈증을 나타내는 표지인 delta neutrophil index (DNI)<sup>4)</sup>는 34.5% (참고치: 0%-5%)였다. 아스파르테이트아미노전달효소 32 IU/L, 알라닌아미노전달효소 10 IU/L, 혈액요소질소 12.6 mg/dL, 크레아티닌 0.48 mg/dL, 혈당 109 mg/dL, 나트륨 140 mmol/L, 칼륨 4.3 mmol/L, 프로트롬빈시간 25.8초, 활성화부분트롬보플라스틴시간 10.9초였다. 당시 정규진료 시간이 끝나서, 말초혈액퍼바른표본검사 결과는 보고되지 않았다.

주치의는 백혈구증가증과 높은 DNI를 근거로, 얼굴마비의 원인으로 감염을 의심했다. 이에 항바이러스 면역글로블린M검사(단순포진바이러스, 수두대상포진바이러스, 거대세포바이러스)를 추가로 시행했다. 환아는 이비인후

과 협진 결과 벨마비로 추정 진단됐고, methylprednisolone (1 mg/kg/day, 5일), Valacyclovir (25 mg/kg/day, 5일), 인공눈물을 처방받고 귀가했다.

2일 후 환아가 외래를 방문했을 때, 마비는 비슷한 정도였지만 응급실에서 시행한 말초혈액퍼바른표본검사에서 모세포 비율이 30%로 보고됐다. 이에 환아는 소아혈액종양과로 입원했다. 당시 시행한 뇌 자기공명영상 결과, fluid attenuation inversion recovery 영상에서 미만성 뇌고랑 고신호강도가, 조영증강 영상에서 양측 7/8번 뇌신경 복합체의 약한 조영증강이 각각 보였으며, 이 소견은 암세포 침윤을 시사했다(Fig. 1). 제2병일에 시행한 골수생검에서 t (8;21) (q22;q22)를 보이는 급성골수세포백혈병으로 진단됐고, 제3병일에 항암화학요법을 받기 시작했다. 응급실에서 시행한 항바이러스 면역글로블린M과 입원 후 시행한 혈액, 인두, 소변, 대변, 뇌척수액 배양검사 및 사람면역결핍바이러스검사는 모두 음성이었다.

환아는 항암화학요법 시작 수 일 만에 얼굴마비가 호전되어, 제12병일에 퇴원했다. 이후 본원에서 급성골수세포백혈병에 대한 치료 및 추적 관찰 중으로, 얼굴마비 재발은 없는 상태이다.

## 고 찰

소아 얼굴마비의 원인은 선천성(분만손상, 유전, 기형)과 후천성(감염, 외상, 신생물, 특발성)으로 나뉜다.<sup>1,3,5,6)</sup> 이 중 30%-65%는 벨마비로<sup>1,2)</sup>, 급성(< 72시간) 일측 얼

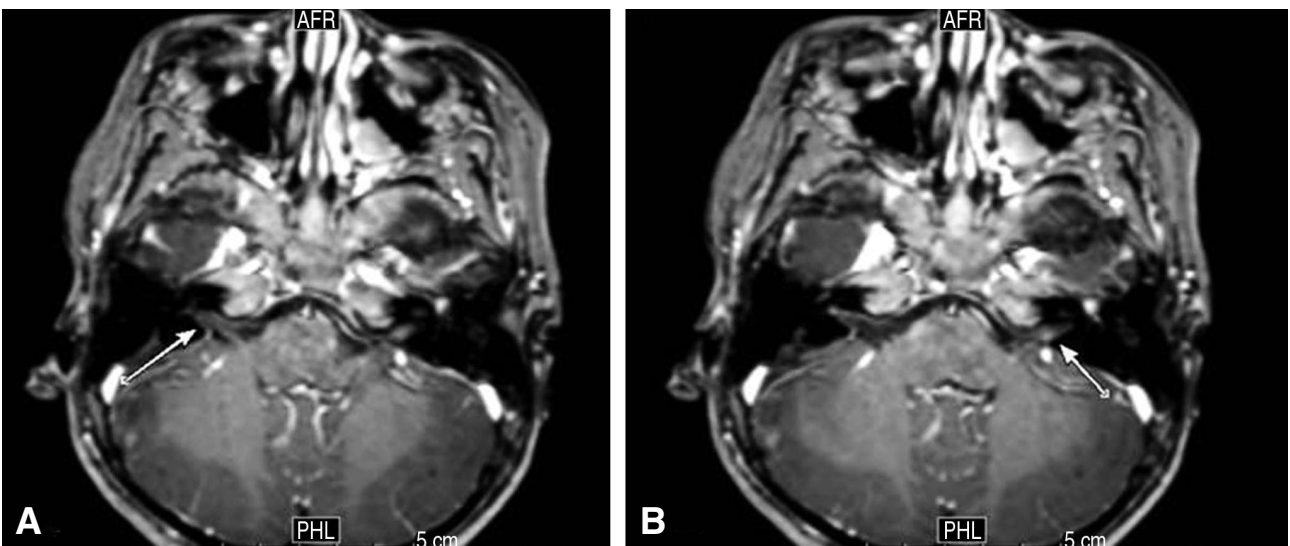


Fig. 1. Gadolinium-enhanced T1-weighted magnetic resonance imaging showing slight enhancement in the bilateral cranial nerve VII/VIII complex (arrows).

굴마비의 이차적 원인을 찾을 수 없을 때 진단된다<sup>7)</sup>. 후천성 얼굴마비의 이차적 원인 중 가장 흔한 것은 감염으로, 수두대상포진바이러스 재활성화로 인한 램지헌트증후군이 대표적이고 그 외 거대세포바이러스, 볼거리, 페렘미코플라스마, 보렐리아가 보고됐다<sup>3,8)</sup>. 또한 만성중이염, 측두골 골절도 얼굴마비를 유발할 수 있다. 드문 원인으로, 종양과 고혈압이 있다<sup>3,9,10)</sup>.

예후는 마비의 원인 및 정도와 연관된다. 따라서, 자세한 병력청취와 신체검사를 통해 원인을 찾고, House-Brackmann scale로 정도를 측정해야 한다<sup>3,7,11)</sup>. 발생시점과 동반증상을 조사하고, 외이도, 중이, 유양돌기 병소, 신경학적 결손을 확인한다<sup>3,9)</sup>. 소아에서는 벨마비가 비교적 드물어서 혈압측정과 온혈구계산이 필요하다<sup>3,9,10)</sup>. 본 증례에서는 백혈구증가증이 진단의 단서가 됐다. 정밀검사가 필요한 경우에는 청력소실, 재발, 3주 이상 지속, 두부외상, 국소 신경학적 결손 등<sup>3,9)</sup>이 있다. 본 증례에서는 벨마비 추정 진단에도 불구하고, 스테로이드와 항바이러스제에 반응하지 않았다. 이후 골수 외 침윤을 동반한 급성골수세포백혈병으로 진단됐고, 항암화학요법 후 빠르게 호전됐다.

급성골수세포백혈병 환자의 초기 온혈구계산 결과는 비특이적이므로, 진단에 말초혈액퍼바른표본검사 또는 백혈구 감별계산이 필요하다<sup>12,13)</sup>. 본 증례에서는 백혈병의 임상 증상(창백, 피로, 출혈, 항생제에 반응하지 않는 감염, 발열)<sup>12)</sup>을 동반하지 않았다. 또한 응급실에서 말초혈액퍼바른표본검사와 백혈구 감별계산 결과가 보고되지 않았기 때문에, 경도의 백혈구증가증과 빈혈만으로 혈액암을 의심하기 어려웠다.

DNI는 패혈증을 조기 진단하고 예후를 예측하는 표지이다<sup>4,14-16)</sup>. 그러나 이 표지와 혈액암 진단의 연관성에 대해서는 적게 알려졌다. 모세포는 자동혈액분석기에서 미성

숙 과립구로 측정됨으로써, 높은 DNI로 해석될 수 있다. 따라서, 높은 DNI를 보이는 환자에서 패혈증의 임상증상이 없다면, 혈액암을 고려해야 한다. DNI는 자동혈액분석기로 온혈구계산을 시행하면서 추가 비용 없이 응급실에서 결과를 확인할 수 있으므로, 모세포 유무를 조기에 예측하는 데에 도움이 될 수 있다<sup>16)</sup>.

급성골수세포백혈병 진단 당시, 골수 외 침윤을 동반하는 경우는 23%로 보고됐다<sup>17)</sup>. 급성골수세포백혈병으로 진단된 얼굴마비 환아는 1984년부터 22년간 8명이 보고됐다<sup>12)</sup>. 이 환자군에서 스테로이드를 복용한 환자 3명 중 2명의 진단이 3주 이상 지연됐는데, 이는 스테로이드에 의한 모세포 용해에 기인한 것으로 추정된다<sup>12)</sup>. 만약 본 증례에서 DNI 측정 없이 스테로이드로 치료를 지속했다면, 진단이 지연됐을 것이다.

본 증례에서 얼굴마비 단독으로 응급실을 방문한 환자의 진단은 골수 외 침윤을 동반한 급성골수세포백혈병이었다. 얼굴마비 환아에서 종양과 같은 이차적 원인을 진단하려면, 정밀한 감별진단과 혈액검사가 필요하다. 특히, 패혈증의 임상증상이 없는 환자에서 높은 DNI는 모세포의 존재를 시사하므로, 혈액암에 대한 정밀검사가 필요하다.

## 이해관계

본 저자는 이 논문과 관련된 이해관계가 없음.

## 재정지원

본 저자는 이 논문과 관련된 재정지원을 받지 않았음.

## References

1. Jenke AC, Stoek LM, Zilbauer M, Wirth S, Borusiak P. Facial palsy: etiology, outcome and management in children. *Eur J Paediatr Neurol* 2011;15:209-13.
2. Ozkale Y, Erol I, Saygi S, Yilmaz I. Overview of pediatric peripheral facial nerve paralysis: analysis of 40 patients. *J Child Neurol* 2015;30:193-9.
3. Ciorba A, Corazzi V, Conz V, Bianchini C, Aimoni C. Facial nerve paralysis in children. *World J Clin Cases* 2015;3:973-9.
4. Nahm CH, Choi JW, Lee J. Delta neutrophil index in automated immature granulocyte counts for assessing disease severity of patients with sepsis. *Ann Clin Lab Sci* 2008;38:241-6.
5. Sherman SC, Thompson TM. Pontine hemorrhage presenting as an isolated facial nerve palsy. *Ann Emerg Med* 2005;46:64-6.
6. Finsterer J. Management of peripheral facial nerve palsy. *Eur Arch Otorhinolaryngol* 2008;265:743-52.
7. Baugh RF, Basura GJ, Ishii LE, Schwartz SR, Drumheller CM, Burkholder R, et al. Clinical practice guideline: Bell's palsy. *Otolaryngol Head Neck Surg* 2013;149:S1-27.
8. Derin S, Derin H, Sahan M, Caksen H. A pediatric case of ramsay hunt syndrome. *Case Rep Otolaryngol* 2014;2014:469565.

9. Pavlou E, Gkampeta A, Arampatzi M. Facial nerve palsy in childhood. *Brain Dev* 2011;33:644-50.
10. Viteri B, Koch N, Dapul H, Bonadio W. Facial nerve palsy in a 3-year-old child with severe hypertension. *Am J Emerg Med* 2015;33:1844.e3-6.
11. Zandian A, Osiro S, Hudson R, Ali IM, Matusz P, Tubbs SR, et al. The neurologist's dilemma: a comprehensive clinical review of Bell's palsy, with emphasis on current management trends. *Med Sci Monit* 2014;20:83-90.
12. Kubota K, Ozeki M, Hori T, Kanda K, Funato M, Asano T, et al. Facial palsy as an unusual presenting symptom associated with acute myeloid leukemia. *Pediatr Int* 2014; 56:e37-40.
13. Wei MC, Dahl GV, Weinstein HJ. Acute myeloid leukemia in children. In: Hoffman R, Benz EJ Jr, Silberstein LE, Heslop H, Weitz J, Anastasi J, editors. *Hematology: basic principles and practice*. 6th ed. Philadelphia (PA): Elsevier Saunders; 2013. p. 913-25.
14. Seok Y, Choi JR, Kim J, Kim YK, Lee J, Song J, et al. Delta neutrophil index: a promising diagnostic and prognostic marker for sepsis. *Shock* 2012;37:242-6.
15. Taneja R, Sharma AP, Hallett MB, Findlay GP, Morris MR. Immature circulating neutrophils in sepsis have impaired phagocytosis and calcium signaling. *Shock* 2008;30:618-22.
16. Rhee NG, Kim MJ, Kim HJ, Chung SP, Lee HS, Lee JW. Assessment of perforation of acute appendicitis using the delta neutrophil index reflecting peripheral immature granulocyte count. *J Korean Soc Emerg Med* 2012;23: 389-93. Korean.
17. Kobayashi R, Tawa A, Hanada R, Horibe K, Tsuchida M, Tsukimoto I, et al. Extramedullary infiltration at diagnosis and prognosis in children with acute myelogenous leukemia. *Pediatr Blood Cancer* 2007;48:393-8.