

연세대학교 의과대학 내과학교실

심원섭 · 박희백 · 차봉수 · 임승길 · 이현철 · 허갑범

Neonatal Tetany Caused by Hyperparathyroidism Undetected During Pregnancy

Wan Sub Shim, M.D, Hee Baek Park, M.D, Bong Soo Cha, M.D
Sung Kil Lim, M.D, Hyun Chul Lee, M.D, Kap Bum Huh, M.D

Department of Internal medicine, Yonsei university college of Medicine, Seoul, Korea

ABSTRACT

Primary hyperparathyroidism is rarely encountered during pregnancy but its prompt diagnosis and treatment if encountered during pregnancy is important because it can carry considerable morbidity not only for the mother but also for the fetus. It tends to remain undiagnosed because 50~80% of the patients are asymptomatic. Even if they do demonstrate symptoms, those are often nonspecific. The other reason for non-diagnosis is masking of hypercalcemia due to the change of calcium homeostasis during pregnancy.

Neonatal tetany can be a clue for the presence and diagnosis maternal hyperparathyroidism. The asymptomatic patient who is diagnosed postpartum when her newborn is symptomatic should undergo elective parathyroidectomy to avoid future complication.

We experienced a woman with undiagnosed primary hyperparathyroidism during pregnancy whose two children suffered neonatal tetany. We report this case along with a review of literature on primary hyperparathyroidism in pregnancy and calcium homeostasis during pregnancy (J Kor Soc Endocrinol 17:257~262, 2002).

Key Words: Hyperparathyroidism, Pregnancy, Neonatal tetany, Calcium homeostasis

서 론

일차성 부갑상선기능항진증은 가임 연령대의 여성

에게 1년에 십만명당 8명이 발생하는 것으로 알려져 있고[1]임신과 연관된 발생률은 정확하게 알려져 있지 않으나 1990년까지 109례만 문헌에 보고되고 있다[2].

부갑상선기능항진증은 임신 시에 태아와 산모 모두에게 심각한 합병증을 유발시킬 수 있다. 즉 임신 제 1기에 태아 형성과 발육에 기형을 초래함은 물론 임신

접수일자: 2002년 1월 15일

통과일자: 2002년 3월 11일

책임저자: 임승길, 연세대학교 의과대학 내과학교실

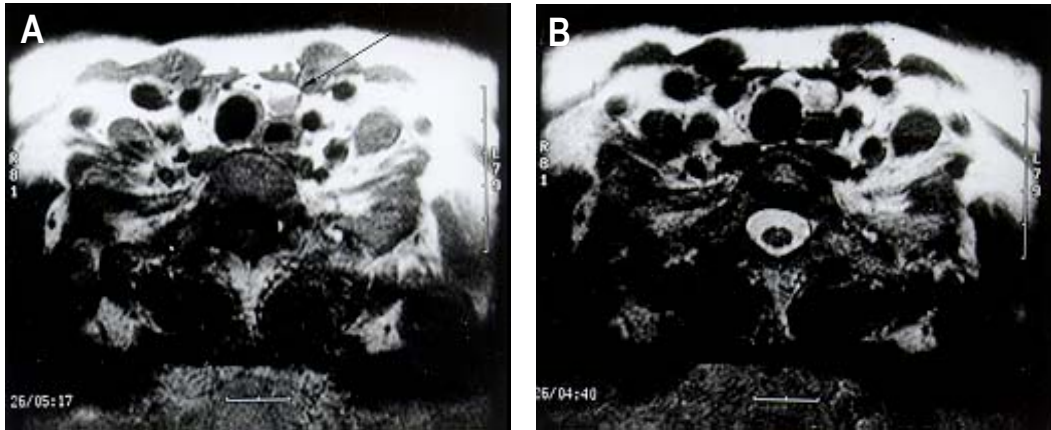


Fig. 1. Neck MRI scans show 0.8×0.5cm sized well-defined mass in the medial aspect of the left lower thyroid gland A. Axial T1 weighted scan shows a low signal intensity mass . B. Axial T2 weighted scan shows a 0.8×0.5 cm sized high signal intensity mass

제 3기에는 자궁의 수축으로 인한 조산 위험성 등을 증가시킨다. 산모는 부갑상선기능항진증의 전형적인 증상인 기면 상태, 오심, 구토 등을 보일 수 있으며, 심장 결석에 의한 신산통 증상 및 혼미, 정신과적 증상, 다음과 근쇠약 등을 호소하기도 한다. 특히 산모가 골다공증이나 췌장염증상을 보일 경우 부갑상선기능항진증을 한번쯤 고려해야 한다. 또한 임신 전 후에 반복적인 요로 감염, 심한 고혈압, 문제의 산과력(bad obstetric history) 등에 따른 증상을 보일 수 있다. 태아에게는 자연 유산, 사망, 저체중아, 대동맥 판상부협착(supravalvular aortic stenosis) 및 신생아 저칼슘혈증 등을 일으키는 것으로 알려져 있는데[3~7], 본 질환의 중요성은 주의를 조금만 기울이면 이들 모두 예방할 수 있다는 점에 있다.

우리는 출산 직후 두 명의 신생아 모두가 일시적인 신생아 테타니를 보였던 여성에게서 부갑상선기능항진증을 진단하고 최소 침습적인 방사선 유도하 부갑상선 절제술을 시행하여 완치했던 증례를 경험하였기에 임신시 산모와 태아 사이의 칼슘 항상성의 유지와 임신시 부갑상선기능항진증의 치료에 대한 문헌고찰 내용과 같이 보고하고자 한다.

증 례

환 자: 임 ○ 애, 33세, 여자

주 소: 내원 수년전부터의 다발성 관절통

현병력: 환자는 내원 5년 전 급성 복통으로 신결석을 진단 받았으며 수년 전부터 다발성 관절통이 있었으나 별다른 검사하지 않고 지냈으며. 수년 전 AST/ALT 증가와 초음파상 지방간 소견이 있어 소화기내과에서 추적 관찰하던 중, alkaline phosphatase 300~400 IU/L, Ca 11.2 mg/dL, P 2.7 mg/dL, iPTH 290 pg/mL (정상: 10~65)으로 증가되어 일차성 부갑상선기능항진증 추정 진단 하에 2000년 11월에 입원하였다.

과거력: 폐결핵, 고혈압, 당뇨, 간염의 병력은 없었다.

투약력: 이노제, 리튬제 복용한 적 없음

산과력: 첫째 아이가 생후 1년에 월름씨 종양으로 사망하였으며 둘째 아이는 임신 초기에 인공유산하였고 95년도에 셋째 아이는 제태 연령 38+2주에 제왕절개술로 태어났는데 출생 시 신생아 가사나 황달은 없었으나 생후 12일에 신생아 경련으로 본원 응급실에 내원하여 저칼슘혈증(내원 당시 Ca 5.2 mg/dL, P 10.0 mg/dL, iPTH 9.06 pg/mL, Mg 1.5 mg/dL, 24시간 소변검사상 Ca 14.4 mg/dL, P 50.6 mg/dL Cr 27.8 mg/dL)에 의한 신생아 테타니를 진단 받고 정맥으로

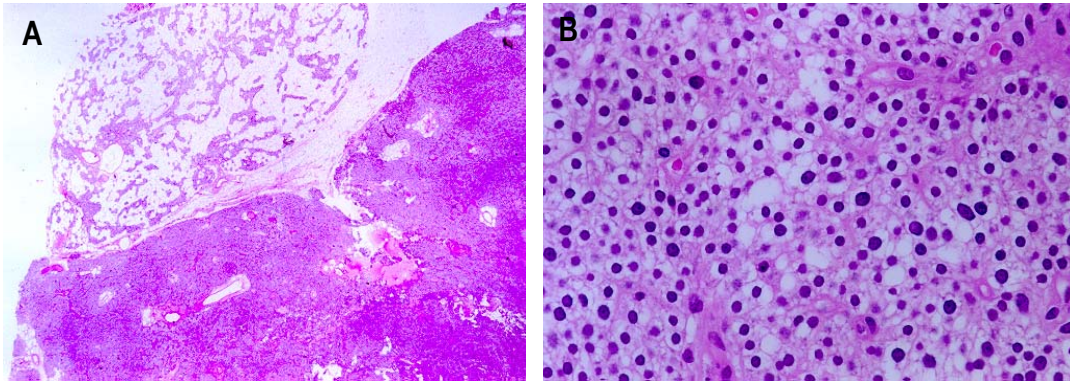


Fig. 2. A: The histology of the parathyroid gland shows parathyroid adenoma (Haematoxylin and eosin $\times 40$)
B: The histology of the parathyroid gland shows parathyroid adenoma (Haematoxylin and eosin $\times 400$)

칼슘을 보충 투여 받았다. 퇴원직전에 측정된 Ca 10.3 mg/dL, P 7.4 mg/dL, PTH 7.78 pg/dL으로 저칼슘혈증이 호전되었다. 97년도에 넷째 아이는 제왕절개술을 받았고, 1분 아파가 점수 8점, 5분 아파가 점수 9점이었다. 출생 후 12일에 손발을 수초간 떨며 깜짝 놀라는 증상 보이다가 생후 14일에 왼쪽 입이 돌아가는 증상을 보여 생후 15일에 본원 응급실 통해 입원하였다. 혈액검사상 저칼슘혈증(내원 당시 Ca 5.8 mg/dL, P 9.3 mg/dL PTH 2.13 pg/mL, ionized Ca^{++} 2.83 mg/dL, magnesium 1.2 mg/dL)을 보여 칼슘보충 치료를 6일간 받았으며 퇴원시 측정된 Ca 8.8 mg/dL, P 4.9 mg/dL으로 저칼슘혈증이 호전되어 퇴원하였다. 임신시 환자의 혈중 칼슘농도는 95년도(셋째 아이 임신 38주)에 Ca/P 10.5/2.2 mg/dL, alkaline phosphatase 455 IU/L이었으며, 97년 2월(넷째 아이 임신 18주)에 Ca/P 10.6/2.4 mg/dL, alkaline phosphatase 251 IU/L, 97년 4월(넷째 아이 임신 25주)에 Ca/P 10.0/2.1 mg/dL, alkaline phosphatase 284 IU/L, 97년 6월(넷째 아이 임신 32주)에 Ca/P 11.2/2.6 mg/dL, alkaline phosphatase 387 IU/L이었다.

진찰소견: 내원 당시 병색은 없었으며 의식은 명료하였고 혈압 130/90 mmHg 맥박 80회/분, 호흡수 16회/분, 체온 36.5°C이었다. 갑상선은 촉지되지 않았으며 경부에 촉지되는 림프절은 없었고 그외 특이 소견은 없었다.

검사실 소견: 내원시 시행한 말초혈액 검사와 혈청 전해질 검사는 정상이었고, 혈청 생화학 검사상 alkaline phosphatase 352 IU/L, Ca 11.3 mg/dL, P 2.6 mg/dL, iPTH 290 pg/mL (10~65) 이외에는 정상이었다. 소변 검사상 단백과 당 모두 음성이었고 24시간 소변 검사에서 Ca 581.7 mg/dL (70~180), phosphorous 1227.1 mg/dL (400~1300), creatinine 1310.2 mg/dL (800~1800)이었다. 이 중 에너지 흡수 방사선 계측기(Hologic QDR-4500A)상 요추의 T점수 -1.3으로 경도의 골결핍소견 보였다.

방사선 소견: 초음파검사상 좌측 갑상선 하엽에 부갑상선 선종(5 mm)이 있었으나 99mTc MIBI 스캔상 지연영상에서 앞쪽 목부위에 부갑상선 이상소견을 시사할 만한 한 섭취소견은 보이지 않았다. 자기공명영상 촬영(MRI)상 좌측 갑상선 아래에 5×8 mm 크기의 선종이 발견되었다(Fig. 1).

수술 소견 및 조직 소견: 일반 외과에서 방사선 동위원소(sestamibi) 유도(guide)하에 좌하엽 부갑상선 절제술을 시행하였다. 수술 소견상 종괴는 1.8×1.0 cm 크기로 무게는 1.2 gm이었으며 조직검사로 부갑상선 선종이 확진되었다(Fig. 2).

치료 경과: 수술 다음날 Ca 8.1 mg/dL P 2.4 mg/dL로 회복되었고 현재는 외래 추적 관찰중이다.

고 찰

본 환자는 셋째와 넷째 아이가 신생아 경련으로 인하여 입원 치료를 받았으나 그 원인을 규명하지 못하였고, 지방간의 경과를 조사하는 과정에 시행한 혈액 검사 소견상 고칼슘혈증 및 저인산혈증을 보여 검사한 부갑상선호르몬 수치가 증가되어 있어서 부갑상선기능항진증으로 진단되었으며, 셋째와 넷째 자녀에게서 보였던 신생아 경련도 임신 중에 지속되었던 부갑상선기능항진증에 따른 결과로 추론된 경우이다.

임신은 태아에 뼈를 만들어 내는 특수한 시기로 만삭아의 경우 총 25~30g의 칼슘의 축적이 필요한데 이는 성인 여성의 경우 인체내 총 칼슘량인 1000g의 약 3%에 해당하는 양이다. 따라서 만일 모체와 태아 사이의 칼슘 항상성 조절계가 없으면 태아 및 모체 모두 칼슘의 극심한 결핍상태를 초래할 수밖에 없다. 그런데 임신시 가동되는 칼슘 항상성은 임신시 모체의 뼈로부터 칼슘 재흡수를 증가시켜 태아의 뼈를 만들어 내기보다는 주로 산모의 소장에서 칼슘의 흡수를 극대화함으로써 필요한 칼슘을 확보하는 방향으로 이루어진다. 즉 임신시 산모는 일종의 흡수성 고칼슘혈증을 보여서 소장으로부터 칼슘의 흡수가 증가되고 흡수된 칼슘은 태반을 통하여 태아에게 전달된다. 이러한 적응 과정은 임신초기부터 나타나나, 일반적으로 임신 제 3기에 매우 효율적으로 작동되며, 이는 태아의 칼슘 최대 수요시기와 일치한다. 임신시 모체의 칼슘 조절의 변화는 임신 제 1기에 시작되는데, 임신과 더불어 혈장량이 증가되어 혈장단백질과 결합한 칼슘 부분이 희석됨으로써 전체 칼슘 농도는 감소하지만, 이온화 칼슘과 단백교정구성성분(protein corrected components)에는 변화가 없다. 산모에게는 사구체여과율이 증가되어 소변으로의 칼슘배설이 증가되며 태아는 성인과 유사한 기전으로 신장에서 칼슘을 재흡수하여 산모에 비해 상대적으로 고칼슘혈증을 유지한다.

제태 연령 21주 이후에는 태아의 수요가 증가함에 따라 모체의 이온화 칼슘 농도도 감소하게 된다. Kohlmeier 등[8]은 임신과 관련하여 모체의 부갑상선호르몬은 생리적으로 증가되고 총칼슘과 이온화 칼슘 농도는 정상적으로 감소하므로 임신시 부갑상선기능

항진증에 대한 정의는 수정되어야 한다고 하였다. 즉 임신시 고칼슘혈증은 임신 제2기에는 10.1 mg/dL, 임신 제3기에는 8.8 mg/dL 이상으로 정의하였다. 이 환자에게 셋째 아이의 경우 임신 제3기에 Ca 10.5 mg/dL이었고 넷째 아이의 경우 임신 제2기에 10.6 mg/dL, 임신 제3기에 11.2 mg/dL이었으므로 위의 정의를 적용했다면 쉽게 진단되었을 것이다.

산모에서 부갑상선기능항진증이 발병된 경우에는 부갑상선기능항진증으로 인하여 모체는 고칼슘혈증을 나타내고, 산모의 태반을 통하여 전달된 고칼슘혈증(산모와 태아의 칼슘 농도의 비는 1.4:1을 유지함)은 태아의 부갑상선 기능을 억제한다. 출생 후 신생아의 부갑상선 기능은 장기간동안 억제상태가 계속됨으로 뼈로부터 칼슘을 충분히 재흡수하여 혈중 칼슘농도를 일정하게 유지하기 어려워 저칼슘혈증이 초래되고 마침내 신생아 테타니로 발현된다. 신생아 테타니는 임신에 동반된 부갑상선기능항진증 산모들의 신생아에서 나타나는 가장 흔한 임상증상이다. 대개 생후 2주 이내에 증상을 일으키며[9] 3~5개월 이내에 회복된다. 이 증례에서 셋째, 넷째 아이의 경우 생후 12일에 증상을 일으켰고 수일간의 칼슘 보충 후에 정상으로 회복된 점이 일치한다. 하지만 부갑상선 기능항진증을 가진 산모에게 태어난 아이중 생후 2개월 이후에 증상을 일으키는 경우도 있는데 이는 모유 수유시 인의 농도가 낮은 것과 연관될 수 있다고 보고되었다[10]. 본 증례의 환아들은 둘 다 우유를 먹었고 2주 이내에 신생아 테타니를 일으켰다. 신생아의 저칼슘혈증은 산모의 부갑상선기능항진증을 처음으로 진단하게 해주는 단서가 되기도 한다. 따라서 신생아가 저칼슘혈증으로 인한 경련을 보이는 경우 산모의 부갑상선기능항진증 여부를 검사하고, 적절한 치료를 해 줌으로써, 다음 출산되는 신생아에서 동일한 합병증이 발생되지 않도록 예방해 줄 수 있으나 본 환아는 경우는 산모의 부갑상선 기능항진증 여부를 검사하지 않아 다음 신생아에서도 신생아 테타니가 발현되었다. 신생아 테타니는 칼슘 보충, 인의 섭취 제한, 비타민 D 보충요법 등에 의하여 치료할 수 있다고 하며 본 환아의 경우 수일간의 칼슘 보충, 저인분유, 비타민 D 보충요법을 시행하여 호전되었다. 반대로 산모는 출산 직후 고칼슘혈증 위

기에 빠지기 쉬운데 이는 모체로부터 태아로의 칼슘 이동이 없어지기 때문이다.

부갑상선종양에 의한 부갑상선기능항진증의 치료로는 1970년 전에는 출산 후에 부갑상선절제술을 시행하였으나 최근에는 임신 중에 진단된 부갑상선기능항진증의 경우 임신 제 1기에는 태아의 발육이나 형성에 기형을 초래할 가능성이 상당히 높으며, 임신 제 3기에는 자궁의 수축으로 인하여 조산의 위험성이 있기 때문에 임신 제 2기에 수술을 하는 것이 원칙으로 되어 있다. 임신시 경증의 부갑상선 기능항진증을 보이는 산모는 대부분의 경우 수술 요법 없이 안전하게 보존적인 고칼슘혈증 치료법을 통하여 태아에 큰 문제없이 출산을 유도할 수 있지만, 칼슘 농도가 11 mg/dL 이상의 경우에는 임신 제 2기에 수술요법을 시행하며, 수술을 시행하지 않을 경우 산과적인 합병증은 급격하게 증가한다. 내과적인 고칼슘혈증 치료로 수액, 이뇨, 경구 인, 칼시토닌 및 마그네시움 등을 사용할 수 있다. 임신시에는 미트라마이신(mithramycin)은 골수, 간, 신장에 독성이 있어 사용하지 않고 있으며 비스포스포네이트(bisphosphonate)도 사용하지 않는다[3].

신생아가 저칼슘혈증에 의한 증상을 일으켜 산후에 진단되는 무증상의 부갑상선 기능항진증환자는 미래의 합병증을 예방하기 위하여 부갑상선 절제술을 받아야 한다. 진단은 주로 선종(85~95%)이 가장 흔하며 그 외 증식증(8~15%) 부갑상선암(1%)인 경우도 보고되고 있으며[11] 본 환자의 경우는 최소 침습적인 방사선 유도하 좌하부갑상선 절제술을 시행하였으며 선종으로 진단되었다.

부갑상선 기능항진증의 수술전 검사 방법으로는 초음파, MIBI스캔 검사, 자기 공명영상 촬영(MRI), 전산화 단층 촬영(CT) 등의 방법이 있으며 이 중 가장 널리 사용되는 방법은 MIBI 스캔 검사 방법이며 민감도는 50~90%, 특이도는 60~90%로 보고되고 있다. MIBI 스캔 검사의 문제점은 갑상선 결절에 의한 위양성을 보일 수 있는 점과 다선의 질환(multigland disease)을 가지는 경우 특이도가 떨어지는 데 있다.

부갑상선 수술후 치료 실패의 원인으로는 여러개의 비정상적인, 이소선종(ectopic gland), 외과 의사의 미숙, 과증식선의 불충분한 절제, 상중격동의 불충분한

검사 등이 있을 수 있으며 이를 예방하기 위하여는 여러 가지 수술전 검사 방법을 병행하여 사용하는 것이 필요하다.

최소 침습적인 방사선 유도하 부갑상선절제술(MIRP, minimally invasive radioguided parathyroidectomy)은 1997년 Norman에 의하여 처음 사용되었다[12]. 환자는 방사선 동위 원소를 정맥주사 받고 난 후에 1.5에서 4시간 이내에 수술을 받게 된다. 외과의사는 감마 탐침으로 갑상선의 상, 중, 하극의 방사능을 측정하여 기능항진 부갑상선의 정확한 위치를 알게 된다. 목표가 되는 선종을 제거하고 난후에 시술자는 탐침을 환자에서 떨어지게 하여 선종의 탈체방사능을 측정한다. 탈체 방사능이 주변방사능의 적어도 20% 이상이면 시술은 성공적인 것으로 추정한다. 목표가 되는 선종을 제거하고 난 후에 목의 네 부분의 방사능이 균일하면 더 이상의 절개는 하지 않고 수술을 종료한다.

이 방법은 수술시간을 줄이고 수술 비용을 줄이고 더 작은 절개로 국소마취에 의하여 수술을 가능하게 하는 장점이 있다. 수술후 통증이나 기능적 장애가 거의 없다[13~17].

결론적으로 임신시 부갑상선 기능항진증은 조기 진단 및 적절한 치료가 중요한데, 임신 중 부갑상선기능항진증을 의심할 수 있는 경우로는 임신 제 1기가 지나서도 계속적인 임신오조(hyperemesis)가 나타나는 경우, 임신 제 2기에 혈중 칼슘치가 10.1 mg/dL 이상, 임신 제 3기에 혈중 칼슘 치가 8.8 mg/dL 이상, 이전에 유산이나 사산의 기왕력이 있는 경우, 출생 후 신생아 테타니가 나타난 경우 등을 들 수 있다.

요 약

임신에 동반된 부갑상선기능항진증은 비교적 드문 질환이지만, 고칼슘혈증으로 인해 태아 및 산모에 여러 가지 합병증을 유발할 수 있다. 두 명의 신생아가 모두 신생아 테타니를 보였던 산모에게서 후에 부갑상선기능항진증을 진단하여 부갑상선 절제술을 시행하여 완치하였으며 신생아 테타니를 처음 진단하였을 때 산모의 부갑상선기능항진증에 대하여 검사하였으면 다음 신생아의 테타니를 예방가능하였을 것으로 추론

되는 증례를 경험하여 이에 보고한다.

참 고 문 헌

1. Heath H, Hodgson SF, Kennedy MA: Primary hyperparathyroidism: *Incidence, morbidity, and potential economic impact in a community.* *N Engl J Med* 302:189-193, 1980
2. Kelly TR: *Primary hyperparathyroidism during pregnancy.* *Surgery* 110:1028-1034, 1991
3. Kort KC, Schiller HJ, Numann PJ: *Hyperparathyroidism and pregnancy.* *Am J Surg* 177:66-68, 1999
4. Haenel, LC, Mayfield RK: *Primary hyperparathyroidism in a twin pregnancy and review of fetal/maternal calcium homeostasis.* *Am J Med Sci* 319:191-194, 2000
5. Ismail EA, Al-shammari N, Nadi H: *Transient hypocalcemia with elevated serum parathormone in an infant of a hyperparathyroid mother.* *Acta Paediatr Jpn* 40:290-292, 1998
6. Bhansali A, Jain V, Prasad GR, Muralidharan R, Bhadada S, Ganpath B: *Bad Obstetric history: an unusual presenting manifestation of primary hyperparathyroidism.* *Aust NZ J Obstet Gynecol* 39:376-377, 1999
7. Thomas AK, McVie R, Levine SN: *Disorders of maternal calcium metabolism implicated by abnormal calcium metabolism in the neonate.* *Am J Perinatol* 16:515-520, 1999
8. Kohlmeiser L, Marous R: *Calcium disorders of pregnancy.* *Endocrinol Metab Clin North Am* 24:15-24, 1995
9. Parfitt AM: *Surgical, idiopathic and other varieties of parathyroid hormone deficient hypoparathyroidism.* In Degroot LJ(ed.), *Endocrinology.* WB Saunders. Philadelphia, 1049-1064; 1989
10. Hanukofu A, Chalew S, Kowarski AA: *Late-onset hypocalcemia, rickets, and hypoparathyroidism in an infant of a mother with hyperparathyroidism.* *J Pediatr* 112:751-754, 1988
11. Croom RD III, Thomas CG Jr: *Primary hyperparathyroidism during pregnancy.* *Surgery* 96: 1109-1116, 1984
12. Norman J, CHheda H: *Minimally invasive parathyroidectomy facilitated by intraoperative nuclear mapping.* *Surgery* 122:998-1004, 1997
13. Richard RE, Blevins L, Delbeke D, Martin WH: *Effect of minimally invasive radioguided parathyroidectomy on efficacy, length of stay, and costs in the management of primary hyperparathyroidism* *Ann Surg* 231:732-742, 2000
14. Angelos P: *An initial experience with radioguided parathyroid surgery* *Am J Surg* 180:475-478, 2001
15. Flynn MB, Bumpuos JM, Schill K, McMasters KM: *Minimally invasive radioguided parathyroidectomy* *J Am Coll Surg* 191:24-31, 2000
16. Rossi HL, Ali A,Prinz RA: *Intraoperative sestamibi scanning in reoperative parathyroidectomy* *Surgery* 128:744-750, 2000
17. Fraker DL: *Update on the management of parathyroid tumors* *Curr Opin Oncol* 12:41-48, 2000