

백서두개골 결손부에서
토산/흡수성
콜라겐 전달체의 골재생
(Effect of chitosan/ACS on bone
regeneration in rat calvarial defects)

연세대학교 대학원

치 의 학 과

김 수 경

백서두개골 결손부에서 키토산/흡수성
콜라겐 전달체의 골재생
(Effect of chitosan/ACS on bone
regeneration in rat calvarial defects)

지도교수 최 성 호

이 논문을 석사 학위논문으로 제출함

2003년 6월 일

연세대학교 대학원

치 의 학 과

김 수 경

김수경의 석사 학위논문을 인준함

심사위원_____인

심사위원_____인

심사위원_____인

연세대학교 대학원

2003년 6월 일

감사의 글

본 논문이 완성되기까지 배려하고 지도하여 주신 최성호 교수님께 깊은 감사를 드립니다.

많은 격려와 조언을 해주신 김종관 교수님, 채중규 교수님, 조규성 교수님께도 감사를 드립니다. 또한 본 연구에 도움을 주신 김창성 교수님과 유윤정 교수님께도 감사 드립니다.

연구 내내 많은 도움을 주신 치주과 교실 여러분께 감사드리며, 특히 석현주 선생님, 이상현 선생님, 이용준 선생님께 고마움의 뜻을 전합니다.

그리고 늘 아껴주시고 염려해주신 부모님께 감사드립니다.

엄마를 사랑하고 자랑스러워하는 소중한 딸 영진이, 예진이와 언제나 변함없이 아낌없는 사랑과 지극한 정성으로 배려해준 사랑하는 나의 남편, 석영씨에게 이 논문을 드립니다.

모든 분들께 진심으로 감사드립니다.

2003년 6월

김 수 경

목 차

국문요약	iii
I. 서 론	1
II. 연구 재료 및 방법	5
가. 연구 재료	5
1. 실험동물	5
나. 연구 방법	5
1. 실험군 설정	5
2. 백서 두개골 결손부 형성 및 외과적 처치	6
다. 골조직 재생 유도 능력 평가	7
1. 조직학적 관찰	7
2. 조직 계측학적 관찰	7
3. 통계학적 분석	7
III. 연구 결과	8
가. 조직학적 관찰	8
1. 음성대조군	8
2. 양성대조군(ACS군)	9
3. 실험군 (키토산/ACS군)	9
나. 조직 계측학적 분석	10
IV. 총괄 및 고찰	12
V. 결 론	17
참고문헌	18
사진부도설명	25
사진부도	26
ABSTRACT	26

표 목 차

Table 1. Histomorphometric analysis of newly formed bone volume (means±SD; n=5, %)	11
---	----

그림 목차

Figure 1. Negative control group 2 weeks (H-E×20)	26
Figure 2. Negative control group 8 weeks (H-E×20)	26
Figure 3. Positive control group 2 weeks (H-E×20)	27
Figure 4. Positive control group 8 weeks (H-E×20)	27
Figure 5. Experimental group 2 weeks (H-E×20)	28
Figure 6. Experimental group 2 weeks (H-E×40)	28
Figure 7. Experimental group 8 weeks (H-E×20)	29
Figure 8. Experimental group 8 weeks (H-E×40)	29
Figure 9. Histomorphometric analysis of newly formed bone volume (means±SD; n=5, %)	11

국문요약

치주 치료의 최종 목적은 진행되는 치주 질환의 증상을 제거하는 것뿐만 아니라 이미 파괴된 지지조직을 기능적으로 재생시키는데 있다. 현재 파괴된 치주조직의 재생을 위해 다양한 종류의 골이식재를 이용한 골이식술과 차단막을 이용한 치주조직 유도재생술이 행해지고 있으나, 아직까지 각각의 한계점을 가지고 있다. 치주조직의 재생을 위해 사용되는 생약제제는 생체거부반응이나 생분해 시 나타날 수 있는 독성의 위험이 적고 그 효과가 지속적이며 임상에 응용될 경우 경제적으로 사용될 수 있다. 최근 키토산은 이러한 생체 적합성과 항균 작용, 창상 치유 촉진 등의 생물학적 작용, 우수한 기계적 특성으로 관심이 증가되고 있으며, 특정 전구 세포 (예; 조골세포)의 이주와 분화를 증진시키는 기질 역할을 할뿐만 아니라 섬유모세포와 같이 골 형성을 방해하는 세포의 기능을 억제함으로써 직, 간접적으로 골재생을 증진시킨다고 보고 되었다.

본 실험에서는 키토산에서 정제한 순수 키토산 용액을 사용하였다. 그러나 이러한 키토산의 형태는 액상이므로 결손부에서 유지되기가 어렵다. 따라서 결손부에서의 키토산의 송달, 유지, 점진적 유지를 위해서는 운반체의 이용이 필수적이다. 백서의 두개골 천공 모형에서는 비교적 공간 유지가 용이하여 본 실험에서는 키토산 용액을 흡수성 콜라겐 스폰지에 적셔서 결손부에 이식하였다. 실험 모델로는 수컷 백서 두개골 결손부를 선택하였고, 두개골의 임계크기 결손은 지름 8 mm의 원형 결손이다. 두개골에 아무 처치도 하지 않은 군을 음성 대조군으로 하고, 흡수성 콜라겐 스폰지 (Absorbable collagen sponge: ACS)만을 처치한 군을 양성대조군으로 설정하였으며, 순

수키토산 용액을 ACS에 적셔 이식한 군을 실험군으로 설정하였다.

백서 두개골에 키토산/ACS를 적용하고, 술후 2주, 8주에 희생하여 치유 결과를 조직학적, 조직 계층학적으로 비교 관찰하여 다음과 같은 결론을 얻었다.

1. 실험군 (키토산/ACS)은 술후 2주부터 혈관증식이 진행되고 조골세포의 침윤으로 신생골 형성이 진행되는 양상을 보였고, 8주에서는 ACS는 거의 흡수되었으며 신생골 형성량이 증가하였고, 많은 골성조직층이 관찰되었다.

2. 술후 2주에 신생골 형성량은 실험군과 양성대조군 (ACS만 이식한군), 음성대조군(술후 무 처치군)이 각각 8.7 ± 0.8 , 13.6 ± 2.3 , $4.8\pm 0.7\%$ 로, 실험군과 양성대조군에서 음성대조군에 비해 높게 나타났으나 통계학적인 유의차는 없었다. ($p<0.01$).

3. 술후 8주에 신생골 형성량은 실험군과 양성대조군, 음성 대조군이 각각 62.2 ± 6.1 , 17.4 ± 2.5 , 8.2 ± 1.4 로 실험군이 양성대조군과 음성대조군에 비해 현저하게 높게 나타났으며 통계학적으로 유의한 차이를 보였다. ($p<0.01$).

이상의 실험 결과에서, 키토산은 ACS를 운반체로 사용했을 때 백서의 두개골 천공 결손부에서 효과적인 골재생을 나타냈다.

핵심이 되는 말: 키토산, 신생골형성, 흡수성 콜라겐 스폰지, 백서 두개골 결손부

백서두개골 결손부에서 키토산/흡수성 콜라겐 전달체의 골재생

Effects of chitosan/ACS on bone regeneration in rat calvarial defects

연세대학교 대학원 치의학과

(지도 최성호 교수)

김 수 경

I. 서 론

치주 치료의 최종 목적은 진행되는 치주 질환의 증상을 제거하는 것뿐만 아니라 이미 파괴된 지지조직을 기능적으로 재생시키는데 있다. 치주조직의 재생을 위해서는 감염성, 염증성 질환에 이환된 치근면에 신생 백악질의 침착, 신생골의 형성과 함께 새로운 치주인대 섬유의 기능적인 삽입, 배열, 그리고 치은조직의 구조화가 필요하다. 현재 파괴된 치주조직의 재생을 위해 골 이식술과 치주조직유도재생술이 행해지고 있다.

치주조직유도재생술은 Melcher (1976)가 치주조직의 재생과 새로운 부착은 건강한 치주인대로부터의 미분화 간엽세포에 의한다는 개념을 발표한 후 이 개념에 의거하여 여러 종류의 차단막이 사용되어졌다. 이러한 차단막은 치은 상피의 치근단 방향으로의 이주에 대한 방어벽 역할을 하면서 선택적 세포들만 치근면에 모일 수 있도록 함으로써, 이전의 전통적인 치주 치료의 많은 한계를 극복할 수 있는 가능성을 제시해주고 있지만 이는

재생에 필요한 세포 과정을 촉진시키지는 않았다. 또한 Machtei 등(1994), Tonetti 등(1996)에 의하면 이 술식의 성공에는 환자의 전신 건강 상태, 구강 위생 상태, 흡연 여부, 골 결손부의 형태, 차단막의 종류, 판막의 위치, 치은 퇴축, 술자의 기술 및 치유기간 등 여러 요소들이 영향을 미친다. 치주조직 재생의 또 다른 방법인 골 이식은 많은 동물 실험과 임상실험 결과 좋은 성과를 보였다. 골 이식의 종류는 자가골 이식, 동종골 이식, 이종골 이식, 골 대체물과 합성골 이식으로 나눌 수 있다. 이 중 가장 좋은 결과를 보이는 자가골 이식은 수년간 치조골 결손부위에서 임상적으로 성공적 결과를 보였으나 골을 채취하기 위한 부가적인 수술의 필요, 골유착 유발, 치근흡수, 큰 결손부일 경우 많은 양을 얻을 수 없다는 제한점이 있다. 동종골 이식이나 이종골 이식의 겨우 광범위한 골 결손부에 이식하기 적합하고 환자에게 부가적 외상을 주지 않는 장점이 있으나 질환 전염 가능성과 이식항원에 대한 거부반응이 나타날 가능성이 있다. 따라서 골 대체물질 및 합성골 이식재가 골재생을 위한 공간 형성을 주 목적으로 개발되었다.

Schallhorn 등(1970)에 의하면 이러한 이식재의 이상적인 조건은 골 형성 및 백악질 형성 유도 능력이 있어야 하며 염증 반응이 없고 빠른 혈관 형성이 이루어지고 숙주조직에 친화성이 있어야 하며 사용이 용이하고 경제적이어야 한다. 그러나 이들은 골 형성, 백악질 형성, 섬유소 형성 능력이 의문시되고 있으며, 결합조직이 이러한 재료 사이에서 증식하는 충전재로서만 주로 작용한다. 따라서 신체 부작용 없이 골조직 재생에 효과적인 생약제제에 대한 관심이 증가하고 있다. 특히 천연 중합체인 키토산은 신체조직과 유사한 결합형태로 생체적합성이 우수하고 생분해되며 항균작용과 창상치유 촉진에 효과적인 기능으로 다양한 분야에서 연구, 응용되고 있다.

Aspinall(1983)에 의하면 키토산 (poly-N-acetylglucosaminoglycan)은 키틴에서 추출된 탄수화물 유도체로서 키틴 분자를 탈아세틸화 시킴으로써 형성된다. 키틴은 갑각류의 외골격, 진균의 세포벽, 곤충의 큐티클을 이루는 구조성분으로 화학적 구조면에서 매우 안정된 다당류로 1, 4β glucosidic linkage에 연결된 N-acetyl-D-glucosamin 단위의 선형 중합체이다. Amano 와 Ito (1978)에 의하면 키틴과 키토산은 효소에 의해 가수분해 되어 단량체 형태로 흡수되고 lysozyme에 의해 분해 된다. Brandenberg 등(1984)과 Kind 등(1990), Klokevold 등(1991, 1999), Muzzarelli 등(1988)에 의하면 키토산은 지방을 흡수하고 결합하여 체중감소에 도움이 되며, 콜레스테롤 조절, 결합조직 치유향상, 항생, 항진균, 항암효과, 지혈 효과 등을 나타낸다.

최근에는 Balassa 등(1978)과 Klokevold 등(1996), Muzzarelli 등(1993, 1994), Ueno 등(1999)의 여러 연구를 통해 창상 치유 및 골 재생유도 능력이 입증되어 왔다.

Reynold(1960)는 창상치유 증진에 있어서 monomer sugar N-acetylglucosamine의 이용에 대한 과학적 기초를 마련하였고, 1978년 Balassa 등(1978)은 여러 동물 실험을 통해 N-glucosamine이 창상치유 속도를 증진시킨다고 보고하였다. 또한 Sapelli 등(1986)은 치주낭, 구개창상과 발치와의 치유를 증진시키기 위해 키토산 분말을 사용한 증례에서 양호한 결과를 보고하였다. Muzzarelli 등(1989)은 치주창상에 키토산을 적용하였을 때 조직화가 증진 되면서 섬유화가 감소되는 것을 보고하였고, 뒤이어 발치와와 치근단 절제술 부위에 키토산을 적용하여 정상골 형성을 증진시켰다고 보고하였다(Muzzarelli 등; 1993). 계 등(1998)은 키토산 제제를 이용한 차단막은 치주질환시 골조직 유도재생을 위한 차단막으로 유용하다고 보고하였고, Lee 등(2000a)은 Platelet-derived growth factor-BB (PDGF-BB)의 운반체로서의 유용성을 제시하였다. 또한 키토산

/tricalcium phosphate sponge를 조직공학에 응용하여 3차원적 구조로 조골세포가 자랄 수 있는 골격을 제공할 수 있다고 보고하였다 (Lee 등; 2000b). 그러나 아직까지 키토산의 골조직 재생유도 효과에 관한 연구는 정립되지 않은 것이 사실이다.

이와같이 키토산은 자체로서 골대체제의 가능성을 가지고 있으나 액체형태로 제공되기 때문에 결손부에서의 키토산의 송달, 유지, 점진적 유지를 위해서는 운반체의 이용이 필수적이다. 정 등(2000)은 백서 두개골 모형을 사용한 연구에서 운반체 없이 키토산만을 이식하였을 때 골재생을 위해 연조직의 개입을 막거나 공간을 제공하지 못하였기 때문에 매우 제한적인 골재생을 보였음을 보고한 바 있다. 백 등(2001)은 *in vitro* 실험에서 키토산이 초기에는 치주인대 섬유아세포의 교원질 생성을 증가시키고, 시간이 지남에 따라 조골세포의 분화를 유도한다고 보고하였다. 또한 Asahina 등(1997), Jin 등(1994), Kawai 등(1993) Miyamoto 등(1993), Oda 등(1997), Ripamonti 등(1992), Urist 등(1987), Wikesjo 등(1999)에 의해 BMP의 실험에서 다양한 생체재료가 운반체로 시험되어 왔다. 소의 교원질, 탈회골기질, 수산화인회석, calciumphosphate, tricalcium phosphate, 수산화인회석-교원질 복합체, α -hydroxy acids 중합체, 티타늄 등이 그것인데 그중 많은 연구에서 흡수성 콜라겐 스폰지 (absorbable collagen sponge: ACS)를 사용했을 때 효과적인 골재생을 보고하였다.

이에 저자는 백서 두개골 결손부에 ACS를 전달체로 사용하여 키토산을 적용시킨 후 키토산이 골조직 재생에 미치는 효과를 조직학적, 조직계측학적으로 관찰, 평가하였다.

II. 연구 재료 및 방법

가. 연구 재료

1. 실험동물

본 연구에서는 체중 200-250 g의 웅성 백서(Sprague Dawley rat) 30 마리를 사용하였고 실험부위로는 두개골을 이용하였다. 실험동물은 연세 임상의학 연구센터의 동물실험 지침에 따랐다.

2. 실험재료

실험재료로는 키틴에서 추출한 키토산 0.2 g에 안토론 시액 5 ml 및 물 1 ml를 가하여 수욕상에서 가열하여 얻어진 청-녹색의 무미, 무취의 순수 키토산 용액*을 사용하였다.

키토산 용액의 운반체로는 흡수성 콜라겐 스폰지 (absorbable collagen sponge: ACS collatape®)**를 이용하였다. 멸균된 ACS를 직경 8 mm로 잘라 0.1 ml의 키토산 용액에 5분간 적셔서 실험군에 이식하였다.

나. 연구 방법

1. 실험군 설정

두개골 결손부에 아무 처치도 하지 않은 군을 음성대조군으로 설정하고 순수 키토산용액*을 absorbable collagen sponge (ACS)[†]에 적셔 이식한 군을 실험군으로, ACS만을 이식한 군을 양성대조군으로 설정하였다. 각 군

은 수술 후 2주, 8주 치유 기간을 두고 희생시켜 관찰하였으며, 각 군별로 5마리씩 배정하여 모두 30마리를 사용하였다.

2. 백서 두개골 결손부 형성 및 외과적 처치

각 군의 백서를 염산케타민 (50 ml/ml)[†] 을 근육주사 (70 mg/kg)하여 전신마취 시켰다. 두부제모를 시행하고 povidone iodine으로 소독한 후 고정하였다. 수술 부위를 소량의 2 % 염산 리도카인 (1:8만)[‡] 으로 침윤 마취한 후 백서의 전두골 전방부에서 후두골 후방부까지 정중부를 따라 두피를 절개하여 두개골의 상면을 노출시켰다. 노출된 두개골의 상면에 8 mm trephine bur[§]를 이용하여 지름 8 mm의 원형 결손을 형성하였다. 실험군에는 ACS에 순수 키토산 용액을 적신 뒤 결손부에 위치시키고, 양성대조군에는 ACS만을 결손부에 위치시켰으며 대조군은 아무처치도 하지 않았다. 두피를 덮고 Ethilon[#]으로 봉합하였으며 1주일 후 발사하였다. 술 후 2주, 8주에 각 군의 동물을 희생하여 두개골을 절제하였다.

* 순수 키토산 용액: Elchitosankorea Co.,LTD , Chonbuk,Korea

¶ CollaTape[®]: Sulzer Dental Inc, Carlsbad, CA, USA

† 케타민 Ketalar: Yuhan Co. Seoul.Korea

‡ 1:100,000 epi., Yuhan Co. Seoul.Korea

§ 8mm trephine bur, 3i, FL, USA

Ethilon[®], Ethicon, Edinburgh, Scotland, UK

다. 골조직 재생 유도 능력 평가

1. 조직학적 관찰

절제한 조직을 10 % 중성 포르말린 용액으로 24시간 고정한 후 5 % nitric acid로 3-7일간 탈회하고 통법에 따라 계열 알콜로 탈수한 다음 파라핀에 포매하여 4 μm 두께로 관상면으로 절단하여 박편을 제작하였다. Hematoxylin-Eosin (H-E) 염색을 하여 광학 현미경으로 관찰하였다.

2. 조직 계측학적 관찰

조직 표본상을 20배 배율로 확대하여 컴퓨터 모니터상에 재현하고, Image Pro plus[®]##를 이용하여 두개골 결손부에서 채취한 절편의 신생골량을 측정하였다. 디지털화 장치(digitizer)를 이용하여 결손면적 대 신생골면적을 측정하여 신생골 형성 비율을 결정하였다.

3. 통계학적 분석

각 기간에 각 군간의 신생골 형성 비율의 비교를 위해서는 Kruskal-Wallis test ($P < 0.01$)를 사용하였고, 군과 시간 두 변수간의 교호 작용이 없음을 확인하였다. 각 군의 기간에 따른 신생골 형성 비율의 비교를 위해서는 Mann-Whitney U-test ($P < 0.05$)를 사용하였다.

Image-Pro Plus[®], Media Cybernetics, Silver Spring, M.D., USA

III. 연구 결과

가. 조직학적 관찰

1. 음성대조군

가) 2주 소견

결손 부위는 얇고 불규칙하고 덜 조직화된 섬유성 결합조직에 의해 채워져 있었고 출혈 및 육아조직이 관찰되었다. 신생골은 주로 결손부 변연과 하방 경뇌막 주위에 국한되어 삼각형 형태로 형성되어 있었다. 신생골 상방의 골막은 불연속적이어서 연조직 치유가 아직 진행중인 소견을 관찰할 수 있었다. 신생골은 조골세포에 의해 둘러싸여 있고 새로 형성된 조골세포 주위로 염증세포가 관찰되었다. (Fig. 1)

나) 8주 소견

2주 소견에 비하여 잘 정돈되고 균일한 섬유성 결합조직에 의해 신생골이 둘러싸여 있었으나 결손부의 중앙부는 여전히 소성 결합조직에 의해 채워져 있었다.

신생골은 골막부위는 성숙된 양상을 보이고 경뇌막 쪽은 미성숙한 채로 넓은 골수강을 보였다. 신생골 말단에는 조골세포가 열지어 있지만 골성 조직은 관찰되지 않았다. (Fig. 2)

2. 양성대조군(ACS군)

가) 2주 소견

결손부위에 치밀한 섬유성 결합조직이 채워져 있고 ACS가 부분적으로 흡수되어 있었지만 아직 많은 부분이 잔존해 있음을 볼 수 있었다. 결손부 변연의 인접부위에서 미량의 신생골이 관찰되었으며, 결손부위에서의 염증세포 침윤은 보이지 않았다. (Fig. 3)

나) 8주 소견

2주 소견과 대체로 비슷한 소견을 보였으며 결손부 변연의 신생골 형성량이 약간 증가된 소견을 보였고 ACS는 완전히 흡수되어 있었다. (Fig. 4)

3. 실험군 (키토산/ACS군)

가) 2주 소견

결손부위는 치밀한 결합조직에 의해 둘러싸여 있었고 ACS는 부분적으로 흡수되어 있었지만 아직 많은 부분이 잔존해 있음을 볼 수 있었다. 대조군에 비하여 혈관증식이 더 많이 이루어져 있었고 증식된 혈관 사이로 조골세포가 침윤된 것을 볼 수 있었으며 결손부 변연과 경뇌막 뿐 아니라 상방의 골막까지 3면에서 골 형성이 이루어져 골무같은 형태를 보였다. 결손부위에서의 염증세포 침윤은 보이지 않았다. (Fig. 5,6)

나) 8주소견

2주 소견에 비하여 결손부위가 더 치밀하고 잘 정돈된 결합조직에 의하

여 둘러싸여 있었으며, ACS는 거의 흡수된 양상을 보였다. 조골세포가 2주에 비하여 결손부 변연에서부터 더 먼 곳까지 퍼져나간 것을 볼 수 있었으며 더 많은 양의 신생골이 형성된 것을 볼 수 있었다. 결손부 변연에서는 골 성숙과 골 개조가 이루어지면서 기존골과 혼합되는 형태를 보였고 말단부에서는 골수강이 큰 신생 골과 골성조직이 층을 이루며 계속 골 형성이 진행되는 모습을 관찰 할 수 있었다. (Fig. 7,8)

나. 조직 계측학적 분석

술후 2주에 신생골 형성량은 실험군과 양성대조군, 음성 대조군이 각각 8.7 ± 0.8 , 13.6 ± 2.3 , 4.8 ± 0.7 %로, 실험군과 양성대조군에서 음성대조군에 비해 높게 나타났으나 통계학적인 유의차는 없었다 ($p < 0.01$) (Table 1, Figure 9).

술후 8주에 신생골 형성량은 실험군과 양성대조군, 음성 대조군이 각각 62.2 ± 6.1 , 17.4 ± 2.5 , 8.2 ± 1.4 로 실험군이 양성대조군과 음성대조군에 비해 현저하게 높게 나타났으며 통계학적으로 유의한 차이를 보였다 ($p < 0.01$) (Table 1, Figure 9).

Table 1. Histomorphometric analysis of newly formed bone volume (means±SD; n=5, %)

	2weeks	8weeks
Chitosan/ACS	8.7±0.7	62.2±6.1*†¶
ACS‡	13.6±2.3	17.4±2.5*
Control	4.8±0.7	8.2±1.4†

* :Statistically significant difference compared to surgical control group (P<0.01)

¶ : Statistically significant difference compared to ACS control group (P<0.01)

† :Statistically significant difference between 2 weeks and 8 weeks group (P<0.01)

‡ :Absorbable collagen sponge

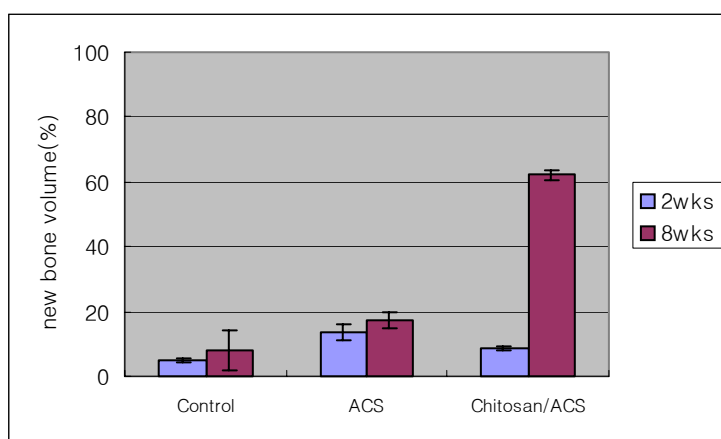


Figure 9. Histomorphometric analysis of newly formed bone volume (means±SD; n=5, %)

IV. 총괄 및 고찰

치주 치료의 최종 목적은 진행되는 치주 질환의 증상을 제거하는 것뿐만 아니라 이미 파괴된 지지조직을 기능적으로 재생시키는데 있다. 현재 파괴된 치주조직의 재생을 위해 다양한 종류의 골이식재를 이용한 골이식술과 차단막을 이용한 치주조직 유도재생술이 행해지고 있으나, 아직까지 각각의 한계점을 가지고 있다. 치주조직의 재생을 위해 사용되는 생약제제는 생체거부반응이나 생분해시 나타날 수 있는 독성의 위험이 적고 그 효과가 지속적이며 임상에 응용될 경우 경제적으로 사용될 수 있다. 최근 키토산은 이러한 생체 적합성과 항균 작용, 창상 치유 촉진 등의 생물학적 작용, 우수한 기계적 특성으로 관심이 증가되고 있다.

키토산은 glycosaminoglycan과 비슷한 구조적 특성을 지니고 있는데 그 중에서도 많은 조직의 세포외기질에서 발견되는 hyaluronic acid와 비슷하다. Adzick 등(1992)에 의하면 교원질은 세포의 이주를 제한하고 재생을 방해하는 반면 hyaluronic acid는 조직 재생을 위한 전구세포의 이주와 분화를 촉진하는 것으로 생각되어 진다. Klovevold 등(1999)과 Mallette 등(1986)의 연구에서, 키토산은 특정 전구 세포(예; 조골세포)의 이주와 분화를 증진시키는 기질 역할을 할뿐만 아니라 섬유모세포와 같이 골 형성을 방해하는 세포의 기능을 억제함으로써 직, 간접적으로 골재생을 증진시킨다고 보고 되었다. 키틴은 식물 섬유소인 셀룰로스와 비슷한 화학구조를 지니지만 분자 내에 아세틸기를 지니고 있어 화학약품에 대한 내성이 강하고 일반적인 유기용매에는 잘 녹지 않으며 맛이 없다. 키토산은 반투명의 분말 형태로 pH 5.0 이상에서는 소수성을 띄기 때문에 수용액을 만들기 위해서는 산성의 용매를

사용해야 한다. 그러나 이런 산성 용매는 조직에 유해할 수 있으므로 용매에 의한 영향을 배제하기 위해 중합체를 올리고당 형태로 가수분해하여 쉽게 물에 녹을 수 있도록 만든 수용성 올리고당 키토산을 사용한다. 본 실험에서는 키토산에서 정제한 순수 키토산 용액을 사용하였다. 그러나 이러한 키토산의 형태는 액상이므로 결손부에서 유지되기가 어렵다. 정 등은 백서 두개골 모형을 사용한 연구에서 운반체 없이 키토산만을 이식하였을 때 매우 제한적인 골재생을 보였음을 보고하였다. 따라서 결손부에서의 키토산의 송달, 유지, 점진적 유지를 위해서는 운반체의 이용이 필수적이다. Brunel 등(1996), Ito 등(1990), Koyano 등(1998)에 의하면 이상적인 운반체는 재생 가능해야 하고 면역 반응을 유발해서는 안 되며, 결손부 내로 적용이 용이해야 하고 공간을 제공하여 형성될 골의 외형을 유지할 수 있도록 해야 한다. 또한 골유도가 시작되어 확실히 골형성이 이루어지고 나면 완전히 흡수되어야 한다. 다양한 생체재료가 운반체로 시험되어져 왔는데 그중 많은 연구에서 ACS가 운반체로 사용되었을 때 효과적인 골형성을 나타냄이 보고되었다. Jovanovic 등(1999)은 recombinant human bone morphogenic protein-2 /Absorbable collagen sponge(rhBMP-2/ACS)를 이용하여 성견의 하악 치조 융선에서 골재생을 보고 하였고, Boyne 등(1999)도 rhBMP-2/ACS를 이용하여 상악동저의 골증강에 효과가 있음을 보고하였다. Choi 등(2002)은 rhBMP-2를 성견의 3벽성 골내결손에 이식하여 치조골재생의 효과가 있음을 보고하였다. 또한 Ahn 등(2002)은 rhBMP-4/ACS를 백서 두개골 결손에 이식했을 때 탁월한 골재생을 보고한 바 있다. 그러나 ACS는 임상적으로 다루기는 쉬우나 공간 유지 능력이 부족하여 골 형성시 제한 요소가 되므로 골결손의 형태를 고려하여 사용하여야 한다. 백서의 두개골 천공 모형에서는 비교적 공간 유지가 용이하여 본 실험에서는 키토산 용액을 ACS에 적셔서

결손부에 이식하였다. Caton 등(1994), Selvig(1994), Schmitz 등(1990)에 따라 키토산의 골 재생 유도 능력을 평가하기 위한 실험 모델로는 백서 두개골 결손부를 선택하였다. 실험쥐는 수컷을 사용하였는데 암컷의 경우는 호르몬 변화나 임신등에 의해 실험결과에 영향을 줄 수 있을 것으로 생각되었기 때문이다. 미성숙한 동물은 성장이 완료된 동물에 비해 치유능력이 더 우수하기 때문에 왜곡된 결과가 나올 가능성이 있어 골대체물질의 고유한 골 재생 유도능력을 평가하기 위해서 체중 200- 250 g 정도의 완전히 성숙 한 동물을 선택하였다. 아무 처치를 하지 않았을때 10 % 이하의 골 재생을 이루는 가장 작은 크기의 결손부를 임계크기결손 (CSD: Critical size defect)라고 한다. 이번 연구에 사용한 백서인 Sprague Dawley rat 두개골의 임계크기 결손은 지름 8 mm의 원형결손이다.

Schmitz 등(1986)은 백서 두개골 결손부의 치유과정을 염증기, 비유합 수렴기, 성숙기로 나누었다. 염증기는 술 후 10 일까지로 염증이 존재하고 섬유소와 적혈구가 응집되어 혈종을 형성한다. 초기에는 호중구가 존재하다가 후반기에는 섬유모세포양 세포에 의해 대체된다. 7 일째부터는 섬유모세포양 세포가 주를 이루며, 초기 골형성이 관찰된다. 비유합 수렴기는 11일부터 20일까지를 말하며 혈종의 크기가 줄어든다. 활성화된 섬유모세포는 많은 양의 조면소포체를 포함하며, 불규칙하게 배열된 교원질 같은 섬유에 의해 둘러 쌓여있다. 반도형태의 신생골 주위로 불활성화된 조골세포가 열 지어 있고 치밀한 섬유성 결합조직이 둘러싸고 있으며, 결손부 중앙부위에는 둥근 과립세포의 응집이 관찰된다. 14일 째에는 비유합 조직은 더 조직화된 섬유다발 속으로 교원질양 섬유가 배열된다. 성숙기는 21일 이후이며, 21일 째에는 말단과 중앙부의 세포외 기질이 성숙한 반흔 조직의 특성을 보인다. 섬유모세포 사이에서 교원질이 치밀한 섬유다발 속으

로 조직화된다. 조골 세포로 둘러싸인 고립된 골섬도 관찰된다. 28일 쯤에 중앙부와 말단부에는 치밀한 섬유성 결합조직이 존재하며 골 주위로 방추형 세포가 둘러싸고 있다. 42일 쯤은 두껍고 잘 조직화된 교원질 섬유다발을 포함하는 성숙한 결합조직이 결손부 전역에 존재한다. 본 연구에서도 대조군의 치유과정에서는 같은 소견을 확인할 수 있었다, 골 성장 양상에서 대조군은 주로 골 재생이 경뇌막과 절단면에서 일어나 삼각형 형태를 이루지만, 실험군은 키토산이 도포된 경뇌막과 절단면뿐 아니라 상부 골막 안쪽까지 잔존골 주변으로 골무 같은 양상의 골 성장이 일어나고 있었다. 골성조직(osteoid)의 존재는 골 재생이 활발히 진행되고 있으며 앞으로도 계속 진행될 것을 알게 해주는 척도이다. 대조군에서는 2주까지는 신생골 전방에 골성조직이 발견되나 8주에서는 관찰되지 않아 골 성장이 멈추었음을 암시한다. 반면, 키토산을 적용한 실험군의 경우에는 8주 소견에서도 신생골 전방에 골성조직이 두껍게 존재하며 그 주위에 조골세포가 줄지어 늘어선 것을 관찰할 수 있어 아직 골성장이 진행되고 있으며 앞으로도 길이 성장이 더 이루어질 수 있음을 시사한다. 조직 계측학적 비교에서는 결손부의 길이에 대한 형성된 신생골 길이의 비율을 각각 비교하였다. 신생골 길이 측정은 조골세포의 이주 정도를 비교하기 위한 것으로, 좀 더 빨리, 그리고 좀 더 멀리 이주할수록 골유합의 가능성을 높일 수 있을 것이다. 길이 성장이 많이 이루어질수록 향후 두께 성장을 감안할 때 더 많은 양의 신생골을 형성할 수 있으리라 예상할 수 있다. 따라서 이식재료의 골유도 재생 능력을 평가하기 위한 좋은 지표라 사료된다. 계측 결과 ACS를 전달체로 사용하여 키토산을 이식한 군이 ACS만을 이식한 군이나 음성대조군에 비해 현저하게 높게 나타났으며 통계학적으로 유의한 차이를 보였다. 울프 비케쇼등(1999)은 ACS를 이용한 rhBMP-2 매식은 공간 유지

가 어려운 곳에서도 골형성 유도효과를 나타냄을 보고하였다.

이상의 실험 결과에서, 키토산은 ACS를 운반체로 사용했을 때 백서의 두개골 천공 결손부에서 효과적인 골재생을 나타냈다. 이로써 키토산은 골조직 재생을 위한 골대체제의 하나로서 이용가능하며, 향후 치주 영역에서의 임상적 응용에 관한 심도 깊은 연구가 필요하리라 생각된다.

V. 결 론

본 연구는 백서 두개골 결손부에 absorbable collagen sponge를 전달체로 사용하여 키토산을 적용시킨 후 키토산이 골조직 재생에 미치는 효과를 관찰, 평가하기 위하여 실시하였다. 백서 두개골에 trephine bur를 이용하여 직경 8 mm의 원형 결손부를 형성하고 음성대조군에는 아무것도 이식하지 않고, 양성대조군에는 ACS만을 실험군에는 키토산을 ACS에 적셔 적용시킨 후 결손부에 이식하였다. 술 후 2주, 8주에 희생하고 치유 결과를 조직학적, 조직계측학적으로 비교 관찰하여 다음과 같은 결론을 얻었다.

1. 실험군은 술 후 2주부터 혈관증식이 진행되고 조골세포의 침윤으로 신생골 형성이 진행되는 양상을 보였고, 8주에서는 ACS는 거의 흡수되었고 신생골 형성량이 증가하였으며 많은 골성조직층이 관찰되었다.

2. 술 후 2주에 신생골 형성량은 실험군과 ACS군, 음성 대조군이 각각 8.7 ± 0.8 , 13.6 ± 2.3 , $4.8 \pm 0.7\%$ 로, 실험군과 ACS군에서 음성대조군에 비해 높게 나타났으나 통계학적인 유의차는 없었다 ($p < 0.01$).

3. 술 후 8주에 신생골 형성량은 실험군과 ACS군, 음성 대조군이 각각 62.2 ± 6.1 , 17.4 ± 2.5 , 8.2 ± 1.4 로 실험군이 ACS군과 음성대조군에 비해 현저하게 높게 나타났으며 통계학적으로 유의한 차이를 보였다 ($p < 0.01$).

결론적으로 키토산은 ACS를 전달체로 사용 하였을 때 백서 두개골 결손부에서 효과적인 골재생을 나타냈다.

참고문헌

- Adzick NS, Longaker MT: Characteristics of fetal tissue repair. In: Adzick NS Longaker MT eds. Fetal wound healing. New York: Elsevier Science Publishing Co. Inc. 53-70, 1992
- Amano K, Ito E: The action of lysozyme on partially deacetylated chitin. Eur J Biochem 85: 97-104, 1978.
- Asahina I, Watanabe M, Sakurai N, Mori M, Enomoto S, Repair of bone defect in primate mandible using a bone morphogenetic protein (BMP)-hydroxyapatite-collagen composite. J Med Dent Sci 1997; 44: 63-70.
- Aspinall GO: The polysaccharides. Chitin and chitosan, New York: Academic Press INC. 2: 386, 1983.
- Balassa LL, Prudden JF: Applications of chitin and chitosan in wound healing acceleration. In: Muzzarelli RA, Pariser ER, Proceedings of the 1st International Conference on Chitin and Chitosan. Cambridge MA: MIT Press, 1978.
- Boyne PJ, Marx RE, Nevins M, Triplett G, Lazaro E, Lilly LC, Alder M, Nummikoski P: A feasibility study evaluating rhBMP-2/absorbable collagen sponge for maxillary sinus floor augmentation. Int J Periodontic Restorative Dent 17: 11-25, 1997
- Brandenberg G, Leibroch LG, Shuman R, Malette WG, Quigley H, Chitosan: A new topical hemostatic agent for diffuse capillary bleeding in brain tissue. Neurosurg. 15: 9-13, 1984.

- Brunel G, Piantoni P, Elharar F, Benque E, Marin P, Zahedi S:
Regeneration of rat calvarial defects using a bioabsorbable membrane technique: Influence of collagen cross-linking. *J Periodontol* 67: 1342-1348, 1996.
- Caton J, Mota L, Gandini L, Laskaris B: Non-human primate models for testing the efficacy and safety of periodontal regeneration procedures. *J Periodontol* 65: 1143-1150, 1994.
- Choi SH, Kim CK, Cho KS, Huh Js, Sorensen RG, Wozney JM, Wikesjo UM: Effect of recombinent human bone morphogenic protein-2 /absorbable collage sponge(rhBMP-2) on healing in 3-wall intrabony defects in dog. *J periodontol* 73: 63-72, 2002.
- Ito M, Yamagishi T, Sugai T: Experimental development of a chitosan-bonded hydroxyapatite bone filling paste, *J Jpn Soc Dent Mater Devi* 9: 608-616, 1990.
- Jin Y, Wang X, Liu B, White FH. Early histologic response to titanium implants complexed with bovine bone morphogenetic protein. *J Prosthet Dent* 1994; 71: 289-294.
- Jovanovic SA, Hunt DR, Bernard GW, Spiekermann H, Wozney JM, Wikesjo UME. Bone reconstruction following implantation of rhBMP-2 with guided bone regeneration membranes in canine alveolar ridge defects. *Clin Oral Implants Res* 1999.
- Kawai T, Miki A, Ohno Y, Umemura M, Kataoka H, Kurita S, Koie M, Jinde T, Hasegawa J, Urist MR. Osteoinductive activity of composites of bone morphogenetic protein and pure titanium. *Clin Orthop*

1993; 290: 296-305.

- Kind GM, Bind SD, Staren ED, Templeton AJ, Economou SG: chitosan: Evaluation of a new hemostatic agent. *Curr Surg* 47: 37-39, 1990.
- Klokevold PR, Lew DS, Ellis DG, Bertolami CN: Effect of chitosan (poly-N-acetyl glucosamin) on lingual hemostasis in heparinized rabbits. *J Oral Maxillofac Surg* 49: 858-863, 1991.
- Klokevold PR, Vandemark L, Kenney EB, Bernard GW: Osteogenesis enhanced by chitosan (Poly-N-Acetyl Glucosaminoglycan) in vitro. *J Periodontol*. 67: 1170-1175, 1996.
- Klokevold PR, Fukayama H, Sung EC, Bertolami CN: The effect of chitosan(poly-N-acetyl glucosamin) on lingual hemostasis in heparinized rabbits. *J Oral Maxillofac Surg* 57: 49-52, 1999.
- Koyano T, Minoura N, Nagura M, Kobayashi K: Attachment and growth of cultured fibroblast cells on PVA/chitosan-blended hydrogels. *J Biomed Mater Res* 39: 486-490, 1998.
- Lee YM, Park YJ, Lee SJ, Han SB, Choi SM: Tissue engineered bone formation using chitosan/tricalcium phosphate sponges. *J Periodontol* 71: 410-417, 2000.
- Lee YM, Park YJ, Lee SJ, Ku Y, Han SB: The bone regenerative effect of platelet-derived growth factor-BB delivered with a chitosan /tricalcium phosphate sponge carrier. *J Periodontol* 71: 418-424, 2000.
- Machtei E, Cho M, Donford R, Norderyd J, Zambon J, Genco R: clinical, microbiological, and histological factors which influence the success of regenerative periodontal therapy. *J periodontol* 65: 154-161,

1994.

Mallette WG, Quigley HJ, Adickes ED: Chitin in nature and technology. In: Muzzarelli RA, Jeuniaux C, Gooday GW, Chitosan Effect in Nature and Technology. New York: Pleum Press 435-442. 1986.

Melcher AH: on the repair potential of periodontal tissue. J Periodontol 47: 256-260, 1976.

Miyamoto S, Takaoka K, Okada T, Yoshikawa H, Hashimoto J, Suzuki S, Ono K. polylactic acid-polyethylene glycol block copolymer. A new biodegradable synthetic carrier for bone morphogenetic protein. Clin Orthop 1993; 294: 333-343

Muzzarelli RA, Baldassarre M, Conti F, Ferrara P, Biagini B: Biologic activity of chitosan: Ultrstructural study. Biomaterial 9: 247-252, 1988.

Muzzarelli RA, Biagini G, Pughaloni A, Filippini O, Baldassarre V: Reconstruction of periodontal tissue with chitosan. Biomaterials 10: 598-603, 1989.

Muzzarelli RA, Biagini G, Bellardini M, Simonelli L, Castaldini C, Fratto G: Osteoconduction exerted by methylpyrrolidinone chitosan used in dental surgery. Biomaterials 14: 39-43, 1993.

Muzzarelli RA, Zucchini C, Ilari P, Pughaloni A, Mattioli Belmonte M, Biagini G, Castaldini C: Osteoconductive properties of methylpyrrolidine chitosan in an animal model. Biomaterials 14: 925-929, 1993.

Muzzarelli RA, Mattioli-Belmonte M, Tietz C, Biagini R, Ferioli G, Brunelli

- MA, Fini M, Giardino R, Ilari P, Biagini G: Stimulatory effect on bone formation exerted by a modified chitosan. *Biomaterials* 15: 1075-1081, 1994.
- Oda S, Kinoshita A, Higuchi T, Shizurya T, Ishikawa I. Ectopic bone formation by biphasic calcium phosphate(BCP) combined with recombinant human bone morphogenetic protein-2(rtBMP-2). *J Med Dent Sci* 1997; 44: 53-62.
- Reynolds BL: Wound healing III: Artificial maturation of arrested regenerate with an acetylated amino sugar. *Am Surgeon* 26: 113-117, 1960.
- Ripamonti U, Ma SS, van den Heever B, Reddi AH. Osteogenin, a bone morphogenetic protein, adsorbed on porous hydroxapatite substrata, induces rapid bone differentiation in calvarial defects of adult primates. *Plast Reconstr Surg* 1992; 90: 382-393.
- Sapelli PL, Baldassare V, Muzzarelli RA, Emanuelli M: Chitosan in dentistry. *Chitin in Nature and Technology* 507-512, 1986.
- Schallhorn RG, Hiatt WH, Boyce W: Iliac transplants in periodontal therapy. *J Periodontol* 41: 566, 1970.
- Schmitz JP, Hollinger JO: The critical sized defect as an experimental model for craniomandibulofacial nonunions. *Clin Orthop* 205: 299-308, 1986.
- Selvig KA: discussion: Animal models in reconstructive therapy, *J Periodontol* 65: 1169-1172, 1994.
- Schmitz JP, Schwartz Z, Hollinger JO, Boyan BD: Characterization of rat calvarial nonunion defects. *Acta Anat* 138: 185-192, 1990.
- SH Ahn., CS Kim., HJ Suk, YJ Lee, SH Choi, JK Choi., CK Kim, KS Cho:

- Effect of recombinant human Bone Morphogenetic Protein-4 with carriers in rat calvarial defects. *Journal of Periodontology*(Accepted), 2002
- Tonetti M, Pini Prato G, Cotellini P: Factors affecting the healing response of infrabony defects following guided tissue regeneration and access flap surgery. *J Clin Periodontol* 23: 548-556, 1996.
- Ueno H, Yamada H, Tanaka I, Kaba N, Matsura M, Okumura M, Kadosawa T, Fujinaga T: Accelerating effects of chitosan for healing at early phase of experimental open wound in dogs. *Biomaterials* 20: 1407-1414, 1999.
- Urist MP, Nilsson O, Rasmussen J, Hirota W, Lovell T, Schmalzreid T, Finerman GA. Bone regeneration under the influence of a bone morphogenetic protein (BMP) beta tricalcium phosphate(TCP) composite in skull trephine defects in dog. *Clin Orthop* 1987; 214: 295-304.
- Wikesjo UME, Hanisch O, Sigurdsson TJ, Caplanis N. Application of rhBMP-2 to alveolar and periodontal defects. In Lynch SE, Genco RJ, Marx RE: *Tissue Engineering: Applications in Maxillofacial Surgery and Periodontics*. Chicago: Quintessence Publishing Company 1999: 269-286.
- 계승범, 손성희, 최상묵: Chitosan 과 chitosan-cellulose를 이용한 차폐막의 골조직 재생유도능력에 관한 연구. *대한 치주과학회지* 28: 611-630, 1998.
- 백정원, 이현정, 유윤정, 조규성, 김종관, 최성호: 키토산이 치주인대 섬유아세포에 미치는 영향. *대한치주과학회지* 31(4): 823-832, 2001

정의원, 서종진, 최성호, 조규성, 채중규, 김종관: 백서두개골 결손부에서 키토산의 골조직 재생유도 효과. 대한치주과학회지 30(4): 851-868, 2000

울프 비케쇼 (Ulf Me Wikesjo), 올리버하니쉬 (Oliver Hanisch), 마이클 데니쉬 마이어(J. Danesh Meyer Michael), 조규성(Kyoo Sung Cho), 김종관(Chong Kwan Kim): rhBMP-2를 이용한 조직공학: 치과 임플란트에 서의 골재건(Tissue Engineering with rhBMP-2: Bone Reconstruction in Implant Dentistry). 대한치주과학회지 29(3): 1-20, 1999

사진부도설명

Figure 1. The negative control group, 2 weeks after operation (H-E×20).

The new bone formed beside the margin of defect and in the deep layer of the dura mater. The new bone was surround with dense collagen fiber bundle (arrow head: defect margin).

Figure 2. The negative control group, 8 weeks after operation (H-E×20).

The bone formation was limited. Osteoblast were decreased.

Figure 3. The positive control group, 2 weeks after operation (H-E×20).

There were dense, fibrous connective tissues at the defect site and ACS was partially degraded and still present.

Figure 4. The positive control group, 8 weeks after operation (H-E×20).

The connective tissues were found at the defect and ACS was completely degraded.

Figure 5. The experimental group, 2 weeks after operation (H-E×20).

The diffuse distribution of osteoblasts and blood vessels were found beside margin of defect. Some degraded ACS fregments were embedded within the new bone without connective tissue intervention

Figure 6. The experimental group, 2 weeks after operation (H-E×40).

Figure 7. The experimental group, 8 weeks after operation (H-E×20).

The defect was almost completely filled with the new bone and degraded ACS. Osteogenesis seemed to be still proceeding. osteoid still existed in front of newly formed bone.

Figure 8. The experimental group, 8 weeks after operation (H-E×40).

사진부도

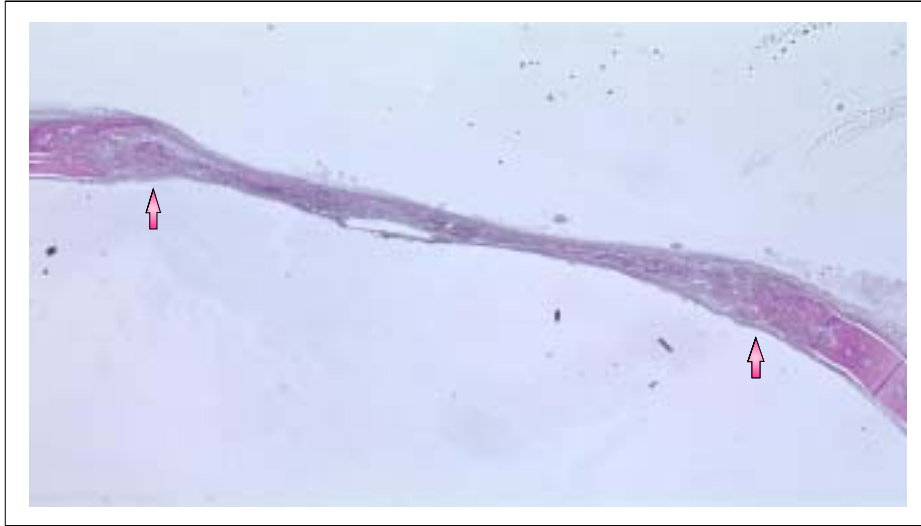


Figure 1. Negative control group 2 weeks (H-E×20)

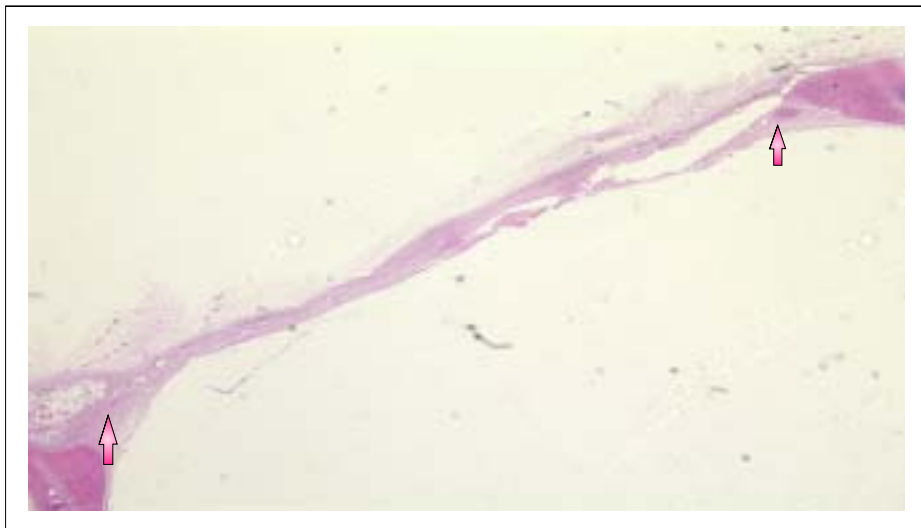


Figure 2. Negative control group 8 weeks (H-E×20)

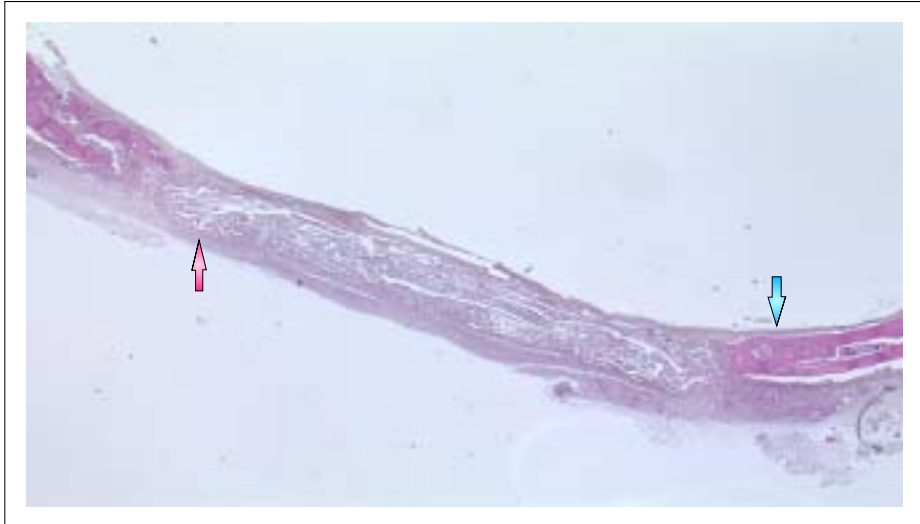

Figure 3. Positive control group 2 weeks (H-E×20)

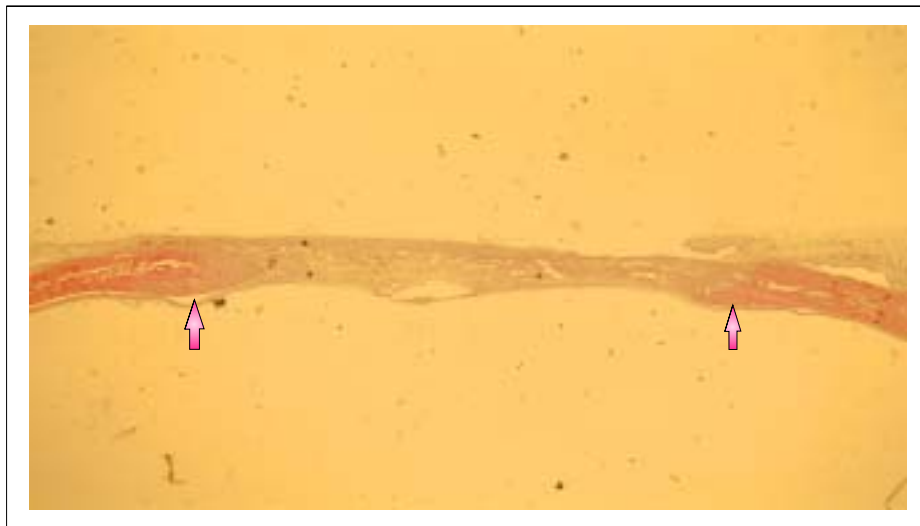

Figure 4. Positive control group 8 weeks (H-E×20)

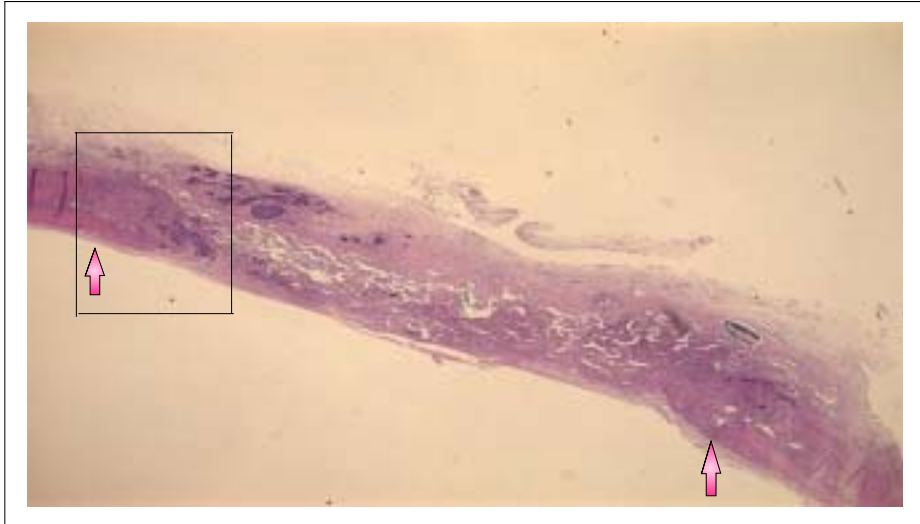


Figure 5. Experimental group 2 weeks (H-E×20)

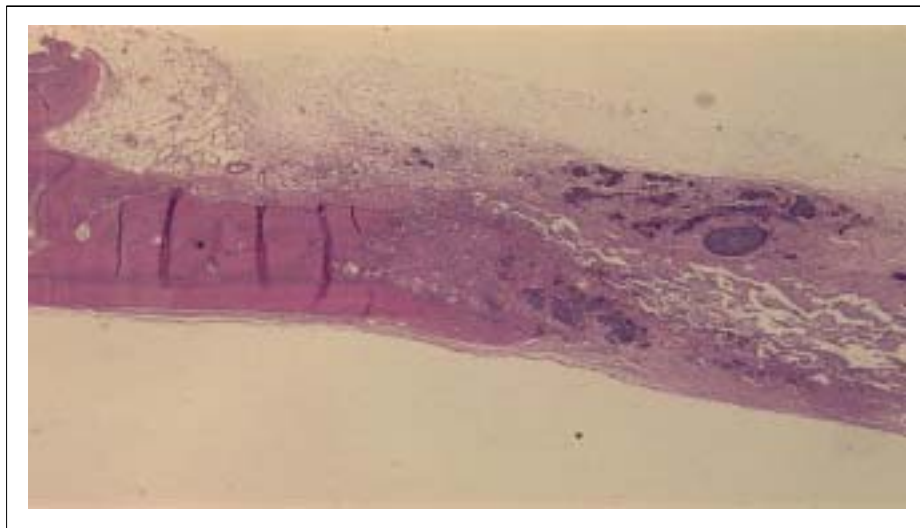


Figure 6. Experimental group 2 weeks (H-E×40)

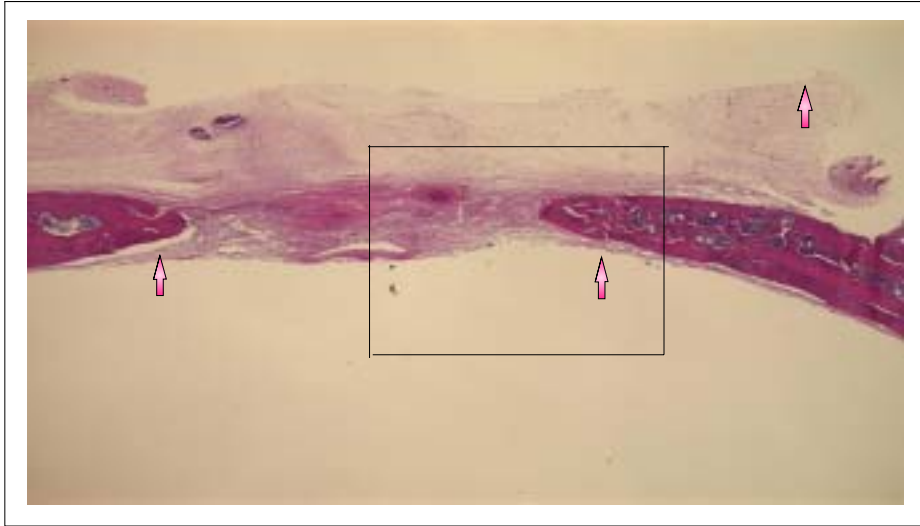


Figure 7. Experimental group 8 weeks (H-E×20)

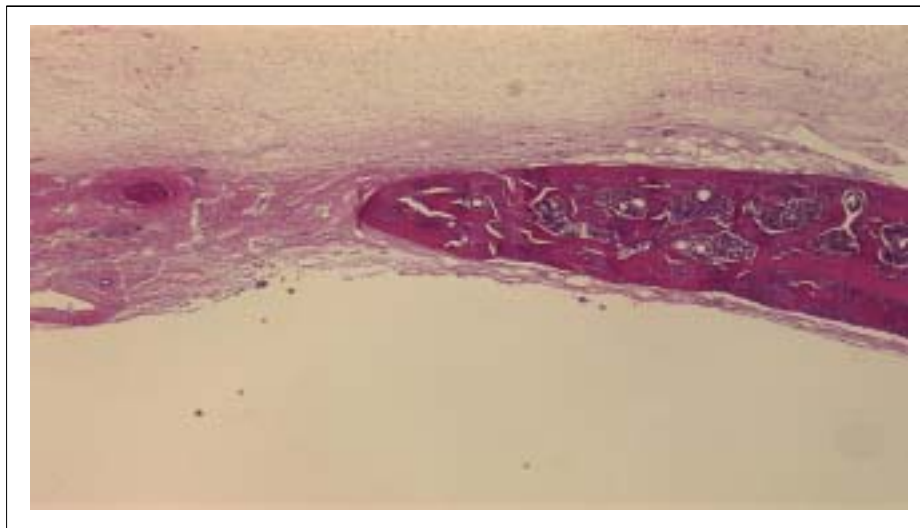


Figure 8. Experimental group 8 weeks (H-E×40)

ABSTRACT

The effect of chitosan / ACS on bone regeneration in rat calvarial defects

Soo-kyoung Kim, D.D.S

Department of dental science, Graduate school, Yonsei University

(Directed by Prof. Seong ho Choi, D.D.S., M.S.D., Ph.D.)

The ultimate objective of periodontal treatment is to get rid of an on-going periodontal disease and further regenerate the supporting tissue, which is already destroyed, functionally. Currently, the bone grafting operation using various kinds of bone grafting materials and the operation for induced regeneration of periodontal tissue using the blocking membrane are performed for regeneration of the destroyed periodontal tissue. However, there are respective limitations Galenical preparations, which are used for regeneration of periodontal tissue, has less risk of rejective reaction or toxicity that may be incidental to degradation and their effect is sustainable. Thus, in case they are applicable to a clinic, they can be used economically. Chitosan has such compatibility, biological actions including antibacterial activity, acceleration of wound treatment, etc., and excellent mechanical

characteristics, which has recently aroused more interest in it. Also, it has been reported that it promotes osteogenesis directly or indirectly by functioning as a matrix to promote migration and differentiation of a specific precursor cell (for example, osteoblast) and further inhibiting the function of such a cell as fibroblast to prevent osteogenesis.

In this study, the pure chitosan solution, which was obtained by purifying chitosan, was used. However, since this chitosan is of a liquid form, it is difficult to sustain it in a defective region. It is, therefore, essential to use a carrier for delivering chitosan to, and sustaining it gradually in the defective region. In the calvarial defect model of the Sprague-Dawley rat, it is relatively easy to maintain a space. Therefore, in this study, the chitosan solution with which ACS was wetted was grafted onto the defective region. For an experimental model, a calvarial defect of rat was selected, and a critical size of the defective region was a circular defect with a diameter of 8 mm. A group in which no treatment was conducted for the calvarial defect was set as a negative control group. Another group in which treatment was conducted with ACS only was set as a positive control group (ACS group). And another group in which treatment was conducted by grafting the pure chitosan solution onto the defective region through ACS which was wetted with the chitosan solution was set as an experimental group (Chitosan/ACS group).

Chitosan was applied to the Sprague-Dawley rat's calvarial bone by applying ACS which was wetted with the chitosan solution, and each Sprague-Dawley rat was sacrificed respectively 2 weeks and 8 weeks after the operation for such application. Then, the treatment results were compared and observed histologically and histometrically. Thereby, the following conclusions were obtained.

1. In the experimental group, a pattern was shown that from 2 weeks after the operation, vascular proliferation proceeded and osteogenesis proceeded through osteoblast infiltration, and at 8 week after the operation, ACS was almost absorbed, the amount of osteogenesis was increased and many osteoid tissue layers were observed.

2. At 2 weeks after the operation, each amount of osteogenesis appeared to be 8.70.8 %, 13.62.3 % and 4.80.7 % respectively in the experimental group, the positive control group and the negative control group. Accordingly, it appeared to be higher in the Experimental group and the positive control group than in the negative control group, but there was no significant difference statistically ($p < 0.01$).

3. At 8 weeks after the operation, each amount of osteogenesis appeared to be 62.26.1 %, 17.42.5 % and 8.21.4 % respectively in the experimental group, the positive control group and the negative

control group. Accordingly, it appeared to be substantially higher in the experimental group than in the positive control group and the negative control group, and there was a significant difference statistically ($p < 0.01$).

As a result of conducting the experiment, when ACS was used as a carrier for chitosan, chitosan showed effective osteogenesis in the perforated defective region of the Sprague-Dawley rat's calvarial bone.

Key word: chitosan, bone regeneration, absorbable collagen sponge (ACS), rat calvarial defect model