

## 약물 코팅 스텐트 삽입술로 치료한 기저 동맥 협착 1예

연세대학교 의과대학 심장혈관병원 심장내과학교실,<sup>1</sup> 심혈관 연구소,<sup>2</sup> 신경과학교실,<sup>3</sup> 진단방사선과학교실,<sup>4</sup> 한림대학교 의과대학 강남성심병원 내과학교실<sup>5</sup>  
 문창모<sup>1,2</sup> · 전성하<sup>1,2</sup> · 김진배<sup>1,2</sup> · 정재현<sup>1,2</sup> · 고영국<sup>1,2</sup>  
 김승민<sup>3</sup> · 김동익<sup>4</sup> · 이상학<sup>5</sup> · 심원흠<sup>1,2</sup>

### Endovascular Drug-Coated Stenting of Basilar Artery Stenosis : A Case Report and Literature Review

Chang Mo Moon, MD<sup>1,2</sup>, Sung Ha Chun, MD<sup>1,2</sup>, Jin Bae Kim, MD<sup>1,2</sup>,  
 Jae Hun Jung, MD<sup>1,2</sup>, Young-Guk Ko, MD<sup>1,2</sup>, Seung-Min Kim, MD<sup>3</sup>,  
 Dong-Ik Kim, MD<sup>4</sup>, Sang Hak Lee, MD<sup>5</sup> and Won-Heum Shim, MD<sup>1,2</sup>

<sup>1</sup>Cardiology Division, Yonsei Cardiovascular Center, <sup>2</sup>Cardiovascular Research Institute,

<sup>3</sup>Department of Neurology and <sup>4</sup>Diagnostic Radiology, Yonsei University College of Medicine, Seoul,

<sup>5</sup>Department of Internal Medicine, Kangnam Sacred Heart Hospital, Hallym University College of Medicine, Seoul, Korea

#### ABSTRACT

Patients with a symptomatic basilar artery stenosis have a poor prognosis and limited therapeutic options. Despite the best medical efforts, there is still a high incidence of stroke. A surgical bypass is technically demanding with a high mortality and morbidity rate. Percutaneous angioplasty still carries a risk of procedure-related complication and restenosis. Stenting has been shown to improve the safety and durability of angioplasty in the coronary and peripheral arteries. Recently, stenting of the intracranial arteries has been attempted by some investigators with newer and more trackable stents. We report a case of a basilar artery stenosis that was successfully treated using a drug-coated stent. (*Korean Circulation J* 2004;34(9):913-918)

**KEY WORDS** : Angioplasty ; Stents ; Basilar artery.

## 서론

증상이 동반된 기저 동맥 협착은 예후가 나쁘며 여러 치료법이 시도되지만 최선의 방법에 대해서는 아직 논란이 있다. 최적의 내과적 치료를 한다 하더라도 다수

논문접수일 : 2003년 12월 10일

심사완료일 : 2004년 3월 7일

교신저자 : 심원흠, 120-752 서울 서대문구 신촌동 134

연세대학교 의과대학 심장혈관병원 심장내과학교실

전화 : (02) 361-7071 · 전송 : (02) 393-2041

E-mail : whshim@yumc.yonsei.ac.kr

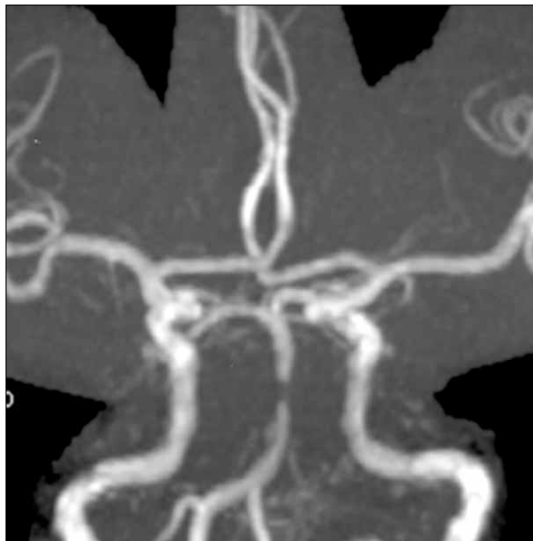환자에서 허혈성 뇌혈관 사건이 생기고 일부는 이로 인해 사망하며,<sup>1)</sup> 외과적인 우회 수술은 기술적으로 어려울 뿐 아니라 수술과 관련된 사망률과 이환율이 높은 것이 문제다. 따라서 내과적 치료로 호전되지 않는 기저 동맥 협착에서 경관적 혈관 성형술이 시도되었으며,<sup>2)</sup> 스텐트의 도입과 함께 기존의 풍선 성형술 후에 생길 수 있는 문제를 줄이려고 노력해왔다.<sup>3-9)</sup> 하지만 기저 동맥에 대한 스텐트 삽입술 역시 기술적인 어려움과 합병증, 스텐트 내 재협착 등이 극복해야 할 점으로 남아있다.

이에 저자들은 내과적 치료 중 증상이 지속되던 기저 동

맥 협착 환자를 약물 코팅 스텐트 삽입술을 통하여 성공적으로 치료하였기에 문헌 고찰과 함께 보고하고자 한다.

## 증 례

61세 남자 환자로 한달 전부터 시작된 현훈을 주소로 내원하였다. 환자는 한달 전에 고혈압으로 진단 받은 후 항 고혈압제를 복용하고 있었으며, 2주 전 개인 종합 병원에 방문한 뒤 뇌 혈관 질환이 의심되어 aspirin 100 mg, coumadine 5 mg을 경구로 투여하고 있었다.

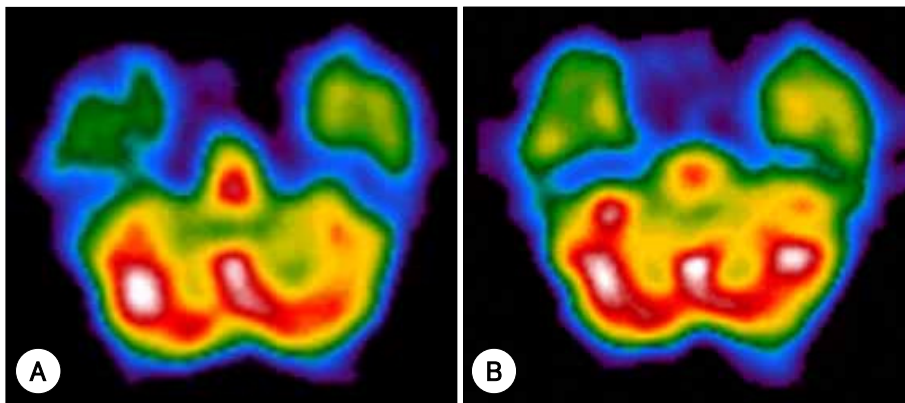


**Fig. 1.** Initial brain MR angiography. Significant stenosis of mid-basilar artery is revealed. MR: magnetic resonance.

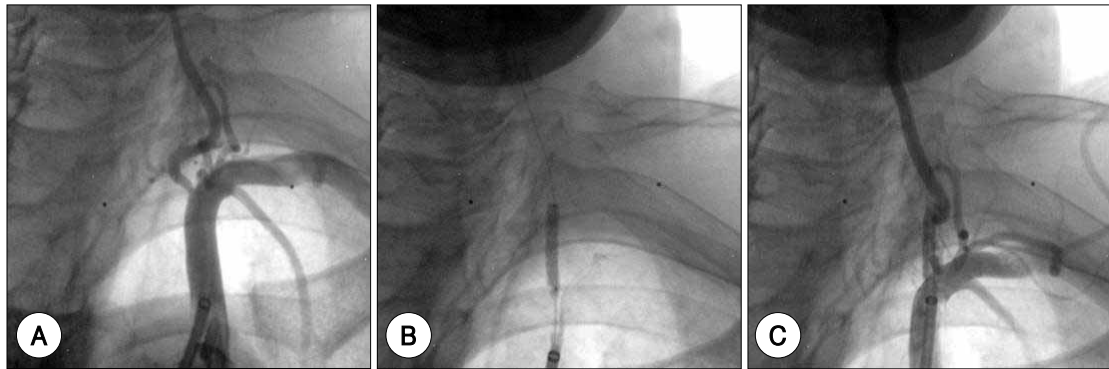
내원 당시 문진 상 1달 전부터 하루에 2~3회, 2~3분간 지속되는 현훈, 우측 상지와 입 주위의 감각 장애를 호소하였다. 신체 검사상 혈압 140/100 mmHg, 맥박 68 회/min, 호흡 16회/min, 체온 36.2℃였고, 의식은 명료하였다. 신경학적 검사는 정상이었다. 호흡음과 심음은 정상이었고, 사지 맥박은 잘 촉지되었다. 말초 혈액 검사와 혈청 생화학 검사는 정상이었다.

뇌 자기 공명 영상 상 뇌경색은 없었으나, 기저 동맥 중간 부위에 80% 정도의 협착이 명확히 관찰되었다(Fig. 1). Brain Diamox test 상 좌측 시상, 대뇌 기저핵, 소뇌 반구 관류가 약간 떨어져 있었다(Fig. 2A). 뇌 혈관 촬영 상 전하 소뇌 동맥 기시부에서 원위부의 기저 동맥 중간 부위에 5 mm 길이에 점진적으로 좁아지는 80% 협착이 있었으며, 우측 후교통 동맥으로부터 우측 후뇌 동맥과 기저 동맥 원위부로 느린 역방향 혈류가 있는 것을 알 수 있었다. 내원 당일부터 aspirin 100 mg, clopidogrel 75 mg을 경구로 투여하였으며, heparin을 1000 U/hr의 속도로 정주하였다.

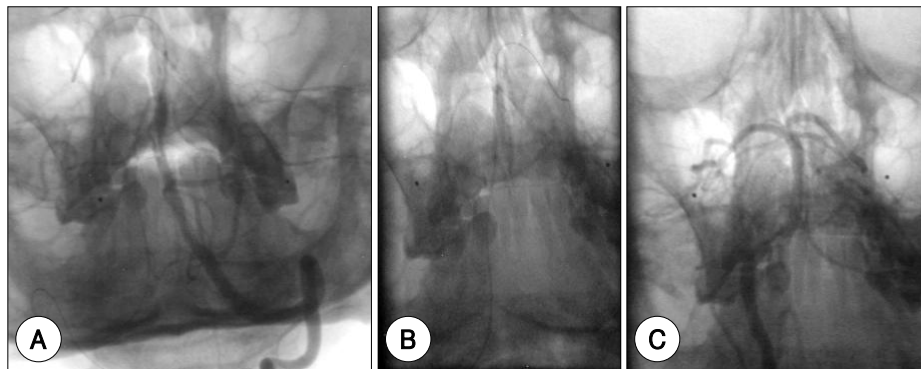
입원 5일째 시행한 대동맥 조영술 상 좌측 추골 동맥 기시부에 60%의 협착이 있었고(Fig. 3A) 기저 동맥 중간부위에 90%의 협착이 관찰되었다(Fig. 4A). 증상이 있고, 혈관 조영술 상 국소적인 협착이 있으며, 내과적 치료 중에도 증상이 완전히 소실되지 않아, 입원 10일째 좌측 추골 동맥과 기저 동맥에 혈관 성형술을 하기로 결정하였다. 2% lidocaine으로 국소 마취 하에 Seldinger 방법으로 좌측 대퇴 동맥과 우측 상완 동맥을 천자하고 heparin 5000 U을 주입하였다. 좌측 대퇴 동맥을 통하



**Fig. 2.** A: initial brain diamox test. Perfusion in the thalamus, basal ganglia, and left cerebellar hemisphere is slightly decreased. After the Diamox, vascular reserve in these regions is relatively preserved. B: follow-up brain diamox test. Compared to the prior study, perfusion in the left basal ganglia and left cerebellum has slightly improved.



**Fig. 3.** A: initial angiography of left vertebral artery showing significant ostial stenosis. B: stenting of left vertebral artery. C: final angiography which reveals no residual stenosis.

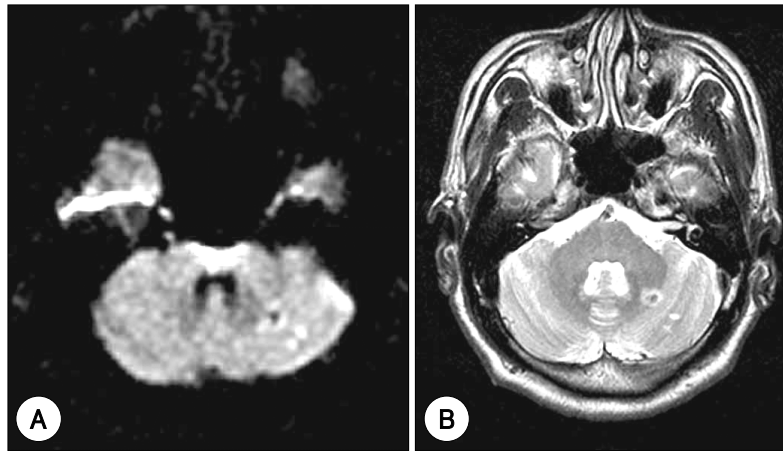


**Fig. 4.** A: initial angiography of basilar artery reveals significant stenosis at mid-portion. B: stenting of basilar artery. C: final angiography of basilar artery. There is no residual stenosis.

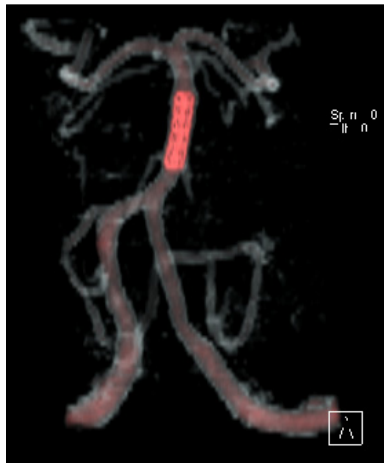
여 0.035-inch 유도철선(Terumo, curved ; Terumo corp., Tokyo, Japan)을 따라 7-Fr sheath(Shuttle ; Cook, Bloomington, USA)을 진입시켰다. 이 sheath를 좌측 쇄골하 동맥 기시부까지 진입시키고, 이를 통하여 5-Fr catheter(Multipurpose ; Cook)를 좌측 추골 동맥 기시부에 맞춘 후 조영술을 하여 추골 동맥 병변을 확인하였다. 유도철선을 0.014-inch 철선(Choice PT extrasupport ; Boston Scientific, Natick, USA)으로 교체하고, 이를 따라 3.0×18 mm 약물 코팅 스텐트(Cypher ; Cordis, Miami, USA)를 삽입하였으며(Fig. 3B), 추적 혈관 조영술 상 잔여 협착은 없었다(Fig. 3C). 시술 후 안전하게 확보된 좌측 추골 동맥은 기저 동맥에 대한 시술에서 조영술을 할 수 있는 경로가 될 수 있었다. 대퇴 동맥을 통한 접근 각도가 좋지 않았으므로 우측 상완 동맥을 통하여 기저 동맥에 접근하였다. 먼저 5-Fr catheter(Headhunter ; Cook)를 삽입하여 우측 총경 동맥까지 진입시킨 후, 조영술을 통해 기저 동맥 병변

을 확인하였다. 내경 동맥을 통해 0.014-inch 유도철선(Choice PT extrasupport ; Boston Scientific)을 삽입하여 기저 동맥 병변에 통과시키고, 2.0×12 mm 풍선 도자(Maverick ; Boston Scientific)를 병변에 맞추어 6 기압으로 확장시켰다. 추적 조영술에서 50%의 잔여 협착이 관찰 되어 2.5×13 mm 약물 코팅 스텐트(Cypher ; Cordis)를 삽입하였으며 잔여 협착은 없었다(Fig. 4B, C). 추적 뇌 혈관 조영술에서 원위부 색전은 없었다.

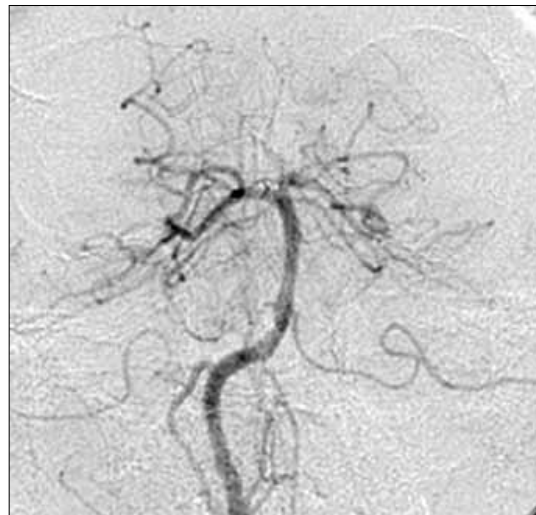스텐트 삽입술 후 30분 경 환자가 복시와 현훈을 호소하였으나 시간에 따라 점차 호전되었다. 시술 직후 시행한 뇌 자기 공명 영상과 diffusion flare 검사 상 소뇌 좌측에 다발성의 작은 경색이 있었으나 뇌간 병변은 없었으며(Fig. 5), 뇌 전산화 단층 촬영 상 기저 동맥에 잘 삽입된 스텐트를 확인할 수 있었다(Fig. 6). 환자는 시술 전, 후에 있었던 증상이 거의 소실되어 시술 후 9일째 퇴원하였다. 시술 후 12일째 시행한 Brain Diamox test 상 좌측 기저 핵과 소뇌 관류가 호전되었으며, 이전



**Fig. 5.** A, B: brain MRI diffusion, flare. Wide-spread acute small infarction and petechial hemorrhage are seen in cerebellum.



**Fig. 6.** Reconstructed brain CT after stenting. Stent is well located in mid-basilar artery.



**Fig. 7.** Six-month follow-up angiography. Stent of basilar artery was intact without sign of restenosis.

검사에 비해 관류가 떨어진 부위는 없었다(Fig. 2B). 퇴원 후 aspirin 100 mg, clopidogrel 75 mg을 경구로 지속적으로 투여하였으며, 시술 후 6개월에 시행한 뇌혈관 촬영 상 스텐트 내 재협착 없이 혈류가 잘 유지되고 있었다(Fig. 7).

## 고 찰

증상이 있는 기저 동맥 협착(내경 협착 >50%)은 항혈소판 약물과 항응고 약물로 내과적 치료를 하더라도 연간 15% 정도의 환자에서 뇌졸중이 생기고, 관동맥을 비롯한 말초 혈관 질환도 동반될 수 있으며 심근경색, 급

사의 위험이 높다고 알려져 있다.<sup>1)</sup> 이 부위의 병변에 의한 일과성 허혈성 발작이 있던 환자 중 절반에서 5년 내에 뇌졸중이 재발한다는 보고도 있는데,<sup>10)</sup> 이에 따라 뇌간 경색이 생기는 환자는 전신 상태와 삶의 질이 매우 나빠지게 된다. 기저 동맥 협착의 치료를 위해 우회 수술이 시도되어 왔으나 기술적으로 어렵고, 수술 후 총 사망률이 15%, 이환율이 50%에 이르는 등 위험도가 높을 뿐 아니라,<sup>11)</sup> 수술 후 뇌졸중 발생 경감 효과가 없다는 보고도 있다.<sup>12)</sup>

Sundt 등<sup>2)</sup>이 내과적 치료에 반응이 없는 기저 동맥 협착 환자에 대하여 풍선 성형술을 도입한 이후, 수술에 따

른 합병증과 사망을 피할 수 있다는 장점에 따라 여러 연구자들에 의해 풍선 성형술이 시도되었다.<sup>13-18)</sup> 도입 이후 이 방법은 시술 성공률이 높으며,<sup>16-18)</sup> 일부 추적 연구에서 임상경과 상의 이점을 보인다고 보고하였다.<sup>18)</sup> 이후 뇌강 내 혈관 성형술에서 합병증을 줄이고 더 좋은 성적을 얻기 위해 시술 방법이 개선되어 왔지만,<sup>17)19)</sup> 긴 병변(>10 mm)에서는 성공률이 낮을 뿐 아니라<sup>15)</sup> 보고에 따라 성적에 차이를 보였다. 한편 일부이긴 하지만 시술에 따른 색전증, 혈관 수축, 내막 박리, 혈관 파열 등 합병증이 치명적인 결과를 초래할 수 있고,<sup>20-23)</sup> 이에 따라 내강 확보에 한계가 있으며,<sup>9)17)19)</sup> 상당수에서 재협착이 생긴다는 것이 문제로 지적되어 왔다.<sup>22)</sup>

스텐트는 혈관 내강 확보에 유리하고, 혈관 개존율을 높이며, 급성 혈관 폐쇄를 최소화 한다는 면에서 풍선 성형술 보다 우수하다고 알려져 있다.<sup>4)6)8)</sup> 그러나 굴곡이 있는 병변 근위부 혈관을 잘 통과하고 혈관 손상을 최소화 할 수 있는 유연하고 trackability가 좋은 기구가 최근 개발될 때까지 뇌강내 혈관 성형술에 보편적으로 사용되지 못하다가, 기구 발전과 함께 도입되었다.<sup>3)4)6-9)</sup> 그러나 기저 동맥의 스텐트 삽입술이 임상적인 이점이 있는가에 대한 확실한 자료는 아직 없으며, 관동맥에서의 스텐트 삽입술과 마찬가지로 일부에서 스텐트내 재협착(in-stent restenosis)이 생길 것으로 예상된다.

본 증례에서는 좌측 추골 동맥과 기저 동맥 협착에 순차적으로 약물 코팅 스텐트를 삽입하여 치료하였다. 기저 동맥은 거미막하 공간(subarachnoid space)에 있으며 혈관 벽이 얇고, 뇌간에 분포하는 분지 혈관이 많아 시술의 위험도가 크고 기술적으로 어려우며 합병증에 유의해야 한다.<sup>6)13)18)22)</sup> 본 예에서 시술 직후 원위부 색전에 의한 것으로 추측되는 소뇌 경색이 발견되었으나 신경학적 후유증 없이 바로 회복되었다. 합병증 예방의 일환으로 시술 전후에 항 혈전 약물 투여가 중요한데, 본 예에서는 aspirin과 clopidogrel을 경구 투여하였으며 heparin을 정주하였다. 일부 연구에서 glycoprotein IIb/IIIa 억제제 사용을 시도하고 있으나<sup>8)</sup> 이 방법의 우수성 여부는 아직 불확실하다. 한편 기저 동맥에 재협착이 생길 경우 뇌간으로 가는 혈류를 차단하여 경과가 매우 나빠질 가능성이 있으므로, 관동맥 협착에서 일반 스텐트에 비해 재협착이 적고 임상 경과가 우수하다고 알려진<sup>24)25)</sup> 약물 코팅 스텐트를 사용해 볼 만한 경우였다고 생각된다. 앞으로 기저 동맥 협착에서 스텐트 삽입술이 더 광

범위하게 쓰일 것이라 예상되며, 이 방법과 다른 치료 방법과의 비교, 일반 스텐트와 약물 코팅 스텐트 삽입술의 비교 등에 대한 연구가 요망된다 하겠다.

## 요 약

증상이 동반된 기저 동맥 협착은 예후가 나쁘고 그 치료법도 제한적이다. 최적의 내과적 치료를 한다 하더라도 상당수에서 뇌졸중이 생긴다고 알려져 있으며, 외과적인 우회술도 기술적인 한계가 있어 이를 극복하기 위한 방법으로 경피적 중재술이 시도되고 있다. 저자들은 내과적 치료 중 증상이 지속되던 기저 동맥 협착 환자를 재협착률이 낮은 약물 코팅 스텐트 삽입술을 통하여 성공적으로 치료하였기에 문헌 고찰과 함께 보고한다.

**중심 단어 :** 혈관성형술 ; 스텐트 ; 기저 동맥.

## REFERENCES

- 1) The Warfarin-Aspirin Symptomatic Intracranial Disease (WASID) Study Group. *Prognosis of patients with symptomatic vertebral or basilar artery stenosis. Stroke* 1998;29:1389-92.
- 2) Sundt TM Jr, Smith HC, Campbell JK, Vlietstra RE, Cucchiara RF, Stanson AW. *Transluminal angioplasty for basilar artery stenosis. Mayo Clin Proc* 1980;55:673-80.
- 3) Higashida RT, Smith W, Gress D, Urwin R, Dowd CF, Balousek PA, Halbach VV. *Intravascular stent and endovascular coil placement for a ruptured fusiform aneurysm of the basilar artery. J Neurosurg* 1997;87:944-9.
- 4) Lanzino G, Fessler RD, Miletic RS, Guterman LR, Hopkins LN. *Angioplasty and stenting of basilar artery stenosis: technical case report. Neurosurgery* 1999;45:404-8.
- 5) Joseph GJ, Goldstein J, Cloft H, Tong F, Dion J. *Endovascular stenting of atherosclerotic stenosis in a basilar artery after unsuccessful angioplasty. AJR Am J Radiol* 2000;174:383-5.
- 6) Gomez CR, Misra VK, Liu MW, Wadlington VR, Terry JB, Tulyapronchote R, Campbell MS. *Elective stenting of symptomatic basilar artery stenosis. Stroke* 2000;31:95-9.
- 7) Potin M, Blanc R, Kothimbakam R, Martin D, Ross IB, Moret J. *Primary basilar artery stenting: immediate and long-term results in one patient. AJR Am J Radiol* 2000;175:1367-9.
- 8) Rasmussen PA, Perl J 2nd, Barr JD, Markarian GZ, Katzan I, Sila C, Krieger D, Furlan AJ, Masaryk TJ. *Stent-assisted angioplasty of intracranial vertebrobasilar atherosclerosis: an initial experience. J Neurosurg* 2000;92:771-8.
- 9) Levy EI, Hanel RA, Bendok BR, Boulos AS, Hartney ML, Guterman LR, Qureshi AI, Hopkins LN. *Staged stent-assisted angioplasty for symptomatic intracranial vertebrobasilar artery stenosis. J Neurosurg* 2002;97:1294-301.
- 10) Whisnant JP, Carlidge NE, Elveback LR. *Carotid and vertebral-basilar transient ischemic attacks: effects of anticoagulants, hypertension, and cardiac disorders on survival and*

- stroke occurrence-a population study. *Ann Neurol* 1978;3:107-15.
- 11) Hopkins LN, Budny JL. *Complication of intracranial bypass for vertebrobasilar insufficiency. J Neurosurg* 1989;70:207-11.
  - 12) The EC/IC Bypass Study Group. *Failure of extracranial-intracranial arterial bypass to reduce the risk of ischemic stroke. N Engl J Med* 1985;313:1191-200.
  - 13) Higashida RT, Hieshima GB, Tsai FY, Halbach VV, Norman D, Newton TH. *Transluminal angioplasty of the vertebral and basilar artery. AJNR Am J Neuroradiol* 1987;8:745-9.
  - 14) Ahuja A, Guterman LR, Hopkins LN. *Angioplasty for basilar artery atherosclerosis: case report. J Neurosurg* 1992;77:941-4.
  - 15) Mori T, Fukuoka M, Kazita K, Mori K. *Follow-up study after intracranial percutaneous transluminal cerebral balloon angioplasty. AJNR Am J Neuroradiol* 1998;19:1525-33.
  - 16) Marks MP, Marcellus M, Norbash AM, Steinberg GK, Tong D, Albers GW. *Outcome of angioplasty for atherosclerotic intracranial stenosis. Stroke* 1999;30:1065-9.
  - 17) Connors JJ 3rd, Wojak JC. *Percutaneous transluminal angioplasty for intracranial atherosclerotic lesions: evolution of technique and short-term results. J Neurosurg* 1999;91:415-23.
  - 18) Nahser HC, Henkes H, Weber W, Berg-Dammer E, Yousry TA, Kuhne D. *Intracranial vertebrobasilar stenosis: angioplasty and follow-up. AJNR Am J Neuroradiol* 2000;21:1293-301.
  - 19) Nakatsuka H, Ueda T, Ohta S, Sakaki S. *Successful percutaneous transluminal angioplasty for basilar artery stenosis: technical case report. Neurosurgery* 1996;39:161-4.
  - 20) Clark WM, Barnwell SL, Nesbit G, O'Neill OR, Wynn ML, Coull BM. *Safety and efficacy of percutaneous transluminal angioplasty for intracranial atherosclerotic stenosis. Stroke* 1995;26:1200-4.
  - 21) Takis C, Kwan ES, Pessin MS, Jacobs DH, Caplan LR. *Intracranial angioplasty: experience and complications. AJNR Am J Neuroradiol* 1997;18:1661-8.
  - 22) Yokote H, Terada T, Ryujin K, Konoshita Y, Tsuura M, Nakai E, Kamei I, Moriwaki H, Hayashi S, Itakura T. *Percutaneous transluminal angioplasty for intracranial arteriosclerotic lesions. Neuroradiology* 1998;40:590-6.
  - 23) Alazzaz A, Thornton J, Aletich VA, Debrun GM, Ausman JI, Charbel F. *Intracranial percutaneous transluminal angioplasty for arteriosclerotic stenosis. Arch Neurol* 2000;57:1625-30.
  - 24) Morice MC, Serruys PW, Sousa JE, Fajadet J, Ban Hayashi E, Perin M, Colombo A, Schuler G, Barragan P, Guagliumi G, Molnar F, Falotico R. *A randomized comparison of a sirolimus-eluting stent with a standard stent for coronary revascularization. N Engl J Med* 2002;346:1773-80.
  - 25) Park SJ, Shim WH, Ho DS, Raizner AE, Park SW, Hong MK, Lee CW, Choi D, Jang Y, Lam R, Weissman NJ, Minz GS. *A paclitaxel-eluting stent for the prevention of coronary restenosis. N Engl J Med* 2003;348:1537-45.