

선택적 자궁 동맥 색전술 시행과 Methotrexate로 보존적 치료를 시행한 유착태반 1예

연세대학교 의과대학 산부인과학교실
조시현 · 배상욱 · 권자영 · 구자성 · 김세광 · 박기현

=ABSTRACT=

One Case of Placenta Accreta Treated with Selective Uterine Artery Embolization Followed by Methotrexate

Si Hyun Cho, M.D., Sang Wook Bai, M.D., Ja Young Kwon, M.D.,
Ja Seong Koo, M.D., Sei Kwang Kim, M.D., Ki Hyun Park, M.D.

Department of Obstetrics & Gynecology Yonsei University College of Medicine, Seoul, Korea

Placenta accreta is a rare but potentially lethal obstetric emergency due to massive hemorrhage, uterine perforation, and infection. Traditionally, hysterectomy was performed in the occurrence of serious hemorrhage. Currently, several conservative treatments including the use of uterine packing, leaving the placenta in situ, argon-beam coagulation, uterine artery ligation, administration of methotrexate, and uterine artery embolizations are introduced to preserve future reproductive potential.

We present a patient with placenta accreta treated successfully with selective uterine artery embolization followed by methotrexate with brief review of literature.

Key Words : Placenta accreta, Selective uterine artery embolization, Methotrexate

태반유착이란 자궁벽에 비정상적으로 결합되어 있는 모든 태반착상을 의미하며 기저탈락막의 전부 또는 일부가 없거나 유섬유소층의 발달이 불완전하여 태반용모가 자궁근층에 붙어 있는 경우를 유착태반, 태반용모가 자궁근층을 침입했을 때 감입태반, 자궁근층을 천공했을 때 침투태반이라 한다.¹ 비록 흔하지는 않지만 현재 발생률이 증가하고 있는 추세이며 일단 발생할 경우 심한 출혈, 자궁 천공, 감염 등에 의해 산모의 이환율과 사망률을 높일 수 있어 임상적으로 매우 중요하다. 자궁을 보존해야 할 필요성이 없거나 모체의 출혈양이 많을 경우 산모의 생존을 위해 자궁적출술을 즉시 시행하여야 하며 제한적이기는 하나 자궁을 보존하려는 방법으로 자궁 packing, 태반을 제거하지 않고 남겨두는 방법, 직접적인 대동맥 압박, 아르곤 빔 응고술, methotrexate 사용, 자궁 동맥 결찰술, 선택적 자궁 동맥 색전술 등 다양한 방법이 시도되고 있으나 이런 방법들의 효과와 예후에 대해서는 아직까지 확립된 바가 없는 상태이다.^{2,3}

이에 본 저자들은 심한 출혈이 동반된 유착태반 환자에서 보존적 방법인 선택적 자궁 동맥 색전술 시행과 methotrexate를 투여하여 성공적으로 치료한 1예를 경험하였기에 문헌 고찰과 함께 보고하는 바이다.

증 례

환 자 : 서○친, 28세 (1974년 1월생), 기혼.

출산력 : 1-0-0-1

월경력 : 15세 초경, 월경 주기는 규칙적, 기간은 5일, 양은 중등도임.

가족력 : 특이 사항 없음.

현병력 : 자궁내 임신 38주로 개인병원에서 내원 당일 3.0 kg의 건강한 여아를 정상 질식 분만 후 1시간 동안 태반분리의 증후가 보이지 않아 태반용수박리술을 시행하였으나 태반이 조각으로 떨어져지면서 대량출혈 소견

보여 자궁 속에 gauze packing 시행 후 본원 응급실로 전원되었다.

초진 소견 : 내원 당시 전신상태는 급성병색을 보였고 의식상태는 혼미하였으며 영양 상태는 양호한 편이었다. 활력 징후는 혈압 110/80 mmHg, 맥박 140회/분, 호흡수 20회/분이었고 체온은 36.5°C였으며 결막은 창백했으나 공막의 황달 소견 없었다. 흉부 청진 소견상 특이 사항은 없었으며 하복부에 중등도의 압통 및 반사통이 있었다. 골반내진상 질벽 3시 및 9시 방향에 약 1 cm 정도의 열상이 관찰되었고 질강 내에는 gauze 및 tape이 packing 되어 있었으며 응고된 혈액이 가득 차 있었다. Gauze 및 tape packing 제거 후 골반 진찰 상 자궁은 임신 20주 크기로 커져 있었고 단단하였으며 자궁 경부 외구에 태반 조직이 관찰되었으며 선홍색의 출혈이 관찰되었다.

검사 소견 : 말초 혈액 검사 상 혈색소 수치가 7.5 g/dL, 적혈구 용적 22.2%, 백혈구 35,620/mm³, 혈소판 367,000/mm³였고 그 외 혈액 응고 검사, 간 기능 검사, 신장 기능 검사, 전해질 검사, 뇨 검사, 흉부 X-선 검사 모두 정상 소견이었으며 심전도 검사 소견상 동성빈맥을 보였다.

초음파 소견 : 응급실에서 시행한 복부 및 질식 초음파상 자궁 후부에 잔류태반 또는 유착태반으로 의심되는 10×9×8 cm³ 크기의 종괴가 관찰되었다.

입원 후 치료 경과 : 환자 내원 당시 의식이 혼미하였고 지속적인 질출혈이 관찰되고 맥박이 140회/분으로 빈맥 소견을 보이며 혈색소 수치가 7.5 g/dL로 심한 빈혈 소견을 보여 신속한 정맥주입로 확보 후 응급수혈을 시행하였으며 응급 자궁 경부 개대 및 소파술과 질벽 일차

봉합술을 시행하였다. 응급 자궁 경부 개대 및 소파술 시행 시 자궁 경부 외구에서 지속적인 선홍색의 출혈이 관찰되었으며 출혈양 감소 소견 관찰되지 않아 즉시 응급 선택적 자궁 동맥 색전술을 시행하였다. 색전술은 먼저 환자의 우측 대퇴동맥을 천자한 뒤 4.0 Fr 카테터로 대동맥 및 양측 내장골동맥 혈관 조영술을 시행하여 양측 자궁 동맥에서 분지되는 비정상적으로 비대하고 확장된 혈관조직을 확인한 후 양측 자궁 동맥을 미세카테터 (Renegade with Tresend)로 선택하여 polyvinyl alcohol 250-350 μm, polyvinyl alcohol 355-500 μm 및 Gelform으로 색전술을 시행하였다 (Fig. 1, 2).

선택적 자궁 동맥 색전술 시행 후 질출혈양은 현저히 감소하였으며 활력징후는 혈압 100/60 mmHg, 맥박 94 회/분으로 안정되었다. 총 5 unit의 농축적혈구를 수혈하였고 수혈 후 혈색소 수치는 8.5 g/dL, 적혈구 용적 25.5%, 백혈구 19,000/mm³, 혈소판 130,000/mm³였다. 감염에 대한 예방적 항생제로 Cefminox sodium 2.0 g 및 Isepamicin sulfate 400 mg을 12시간 간격으로, Metronidazole 1.5 g을 8시간 간격으로 정맥주사 하였다. Oxytocin 20 unit를 하루 동안 정맥주사 하였고 misoprostol 1000 mg을 2시간 간격으로 항문 삽입하였으며 수술 후 1일째 질출혈은 패드 1장 정도로 소량하였고 혈색소 수치는 8.1 g/dL으로 추가적으로 2 unit의 농축적혈구를 수혈하였다. 수술 후 3일째 혈색소 수치는 10.3 g/dL이었으며 질출혈은 패드에 묻는 정도로 소량이었다. 혈중 βHCG 수치는 600 mIU/mL이었고 질식초음파 검사상 유착태반으로 의심되는 8×7×7 cm³ 크기의 잔류태반이 자궁 후부에 관찰되

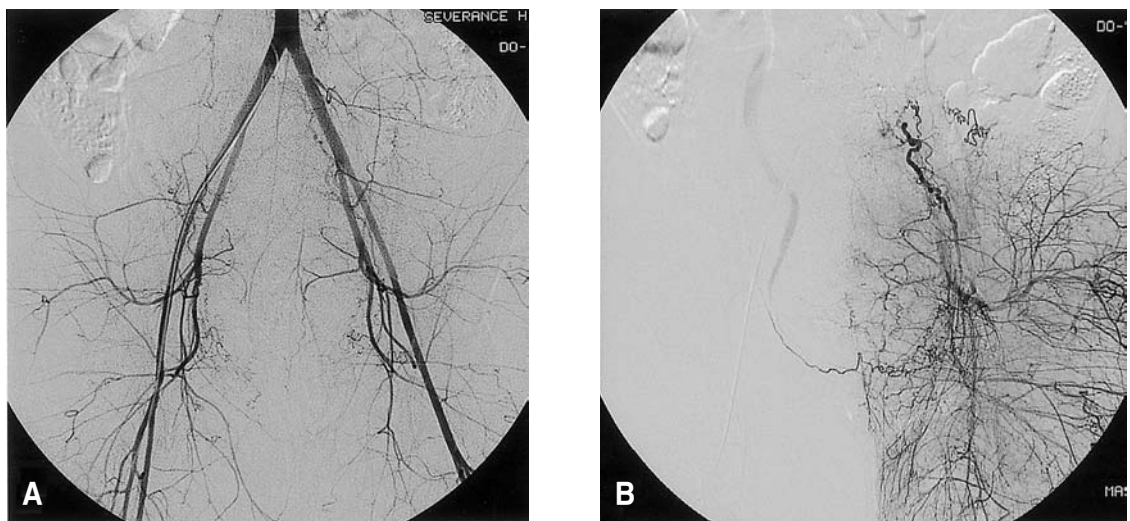

Fig. 1. (A) Digital subtraction angiography (DSA) with pelvic hypervascularity before embolization, (B) Increased vascularity of distal branches of left uterine artery is noted.

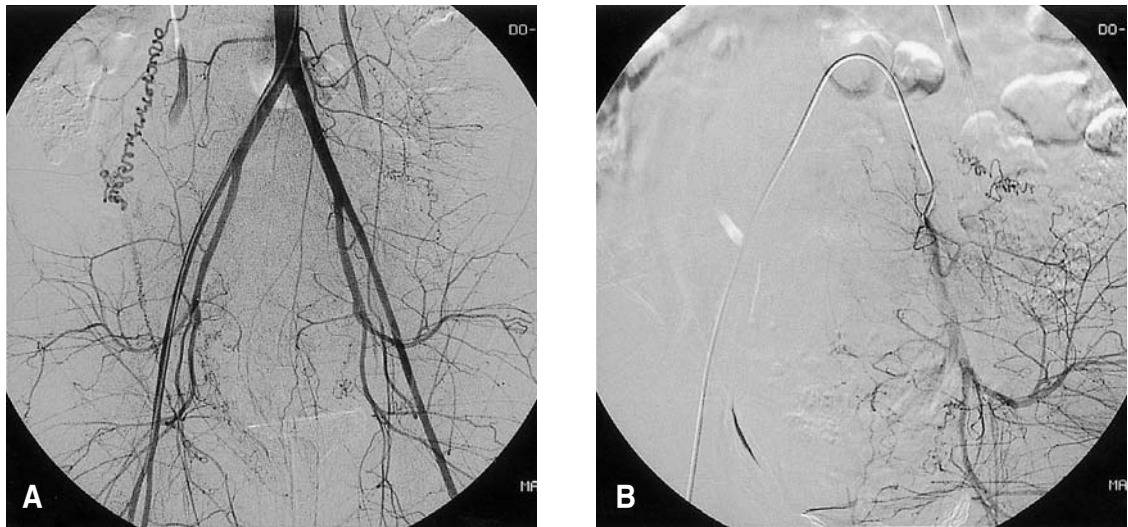


Fig. 2. (A) DSA of pelvis after embolization, (B) DSA of left uterine artery after embolization. Note decreased vascularity of the branches of left uterine artery.

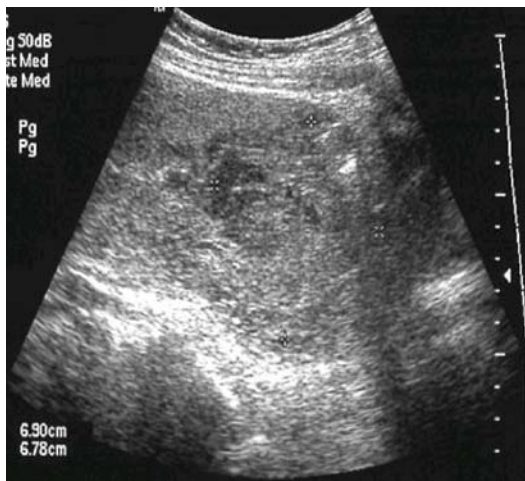

Fig. 3. Transvaginal ultrasonogram showing placenta accreta before treatment.

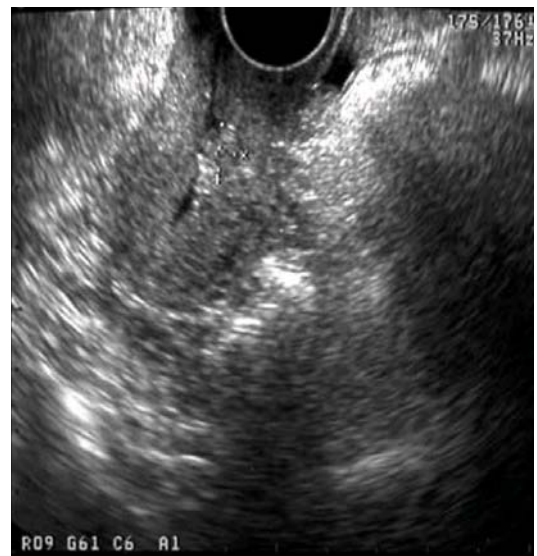

Fig. 4. Transvaginal ultrasonogram showing placental tissue much decreased in size to less than $1 \times 1 \text{ cm}^2$ at 10 weeks following uterine artery embolization and methotrexate.

었다 (Fig. 3). 환자 및 보호자가 생식력 보존을 위하여 methotrexate를 이용한 보존적 치료를 시행하기로 하고 이에 대한 위험성 및 발생 가능한 합병증에 대해 설명 후 선택적 자궁 동맥 색전술 시행 후 7일째부터 methotrexate (1 mg/kg/day)와 leukovorin (0.1 mg/kg/day)를 8일 동안 격일간격으로 근주하였고 이때부터 경구용 항생제와 비스테로이드성 소염진통제를 투여했으며 methylergometrine maleate 500 μg 을 6시간 간격으로 경구 투여하였다. Methotrexate 치료 8일째 시행한 질식 초음

파 검사상 자궁후부 태반조직은 $5.5 \times 5.5 \text{ cm}^2$ 크기로 감소하였고 혈청 βHCG 수치는 15 mIU/mL로 역시 감소하였다. 골반 내진상 자궁 경부 외구에 아직 태반조직이 남아있었으나 환자 활력징후나 검사 소견상 특이 소견 없었고 질출혈도 없는 상태로 외래에서 추적관찰하기로

하고 내원 17일째 퇴원하였다. 퇴원 후 일주일간 경구용 항생제, 미스테로이드성 소염진통제 및 methylergometrine maleate를 투여하였고 외래에서 시행한 혈청 β HCG 수치는 2.0 mIU/mL이었다. 질식 초음파상 태반 조직은 퇴원 3주 때 $4.0 \times 2.5 \text{ cm}^2$, 퇴원 10주 때 $0.9 \times 0.9 \text{ cm}^2$ 으로 감소되었고 (Fig. 4) 감염의 증상 또는 질출혈 없는 상태로 외래에서 추적 관찰 중이다.

고 찰

비정상적인 태반유착은 드물게 발생하지만 심한 자궁 출혈, 자궁전공, 감염 등과 같은 합병증으로 산모의 이환율과 사망률을 높일 수 있어 임상적으로 매우 중요하다. Breen 등의 연구에 의하면 유착태반의 발생빈도는 540-70,000분만 건당 1예지만 평균 발생빈도는 7000분만 건당 1예로 보고하였다.¹ 우리나라의 경우 서 등이 374분만 건당 1예로 0.267%의 빈도를 보고하였다.⁴ 하지만 태반유착의 발생빈도는 보고자마다 차이가 있으며 그 원인 중의 하나는 태반유착의 정의를 어떻게 내리는가에 좌우되는데, 임상적으로 분만 3기에 적극적으로 처치하였음에도 불구하고 분만 20분이 지나도 태반분리증후가 보이지 않거나 태반제거가 힘든 경우, 태반이 조각으로 떨어지는 경우를 유착태반이 있다고 진단한다면 유착태반의 발생빈도는 증가할 것이다.⁴

태반유착은 기저탈락막 형성에 결함이 생겼을 때 발생하며 이와 관련된 조건은 자궁하부, 기왕 제왕절개반흔, 소파수술 부위 등에 태반이 착상되었을 경우이다. Fox 등은 유착태반의 특징을 첫째, 1/3에서 전치태반이 동반되었고 둘째, 1/4의 환자들이 이전에 제왕절개분만의 경험이 있었으며 셋째, 1/4의 환자들에서 이전의 소파수술 과거력이 있었고 넷째, 1/4의 환자들이 6회 이상의 임신한 과거력이 있다고 보고하였다.⁵ 따라서 제왕절개분만의 빈도와 소파수술의 빈도의 증가로 인하여 최근 태반유착의 빈도 또한 증가하고 있는 것으로 생각되어지고 있다.⁶

임상양상으로는 분만 전 출혈이 흔하며 이는 전치태반이 동반된 경우가 많기 때문이며 기왕제왕절개술 반흔이 없고 전치태반과 연관성이 없는 임신일 경우 정상적으로 분만이 진행되며 태반 분만시부터 태반유착의 위치나 근층의 침범정도에 따라 다양한 결과들이 나타난다. 침범한 태반엽이 자궁 근층을 당길 경우 심한 출혈이 나타날 수 있으며 침범부위가 넓을수록 태반분만 후 출혈양이 많아져 즉각적인 수술이 필요하게 되며 필요시에는 즉각 자궁적출술을 시행하여야 한다. Fox는 가능한 태반용수박리술을 시행하고 자궁 속을 packing하는 보존적 방법을 사용하였으나 이 경우 자궁 적출술을

시행한 예보다 약 4배 이상의 모성사망률을 보고하였고 결론적으로 자궁을 보존해야 할 필요성이 없거나 산모의 출혈양이 많은 경우에는 산모의 생존을 위해 자궁적출술을 시행하여야 한다고 보고하였다.⁵

태반유착의 보존적인 치료방법으로 Druzin은 자궁하부에 거즈로 packing한 뒤 24시간 후에 질을 통해 packing한 거즈를 제거하는 방법을 소개하였고,⁷ Cho 등은 전치 유착태반 제왕절개 수술시 지혈방법으로 자궁하부의 장막면을 단속적 원형 봉합을 시행하는 방법으로 20예 중 19예에서 성공적으로 지혈하였다고 보고하였다.⁸

최근에는 태반유착의 보존적 치료로 methotrexate를 사용한 증례들이 드물게 보고되고 있는데 Jaffe 등은 methotrexate 단독요법을,⁹ Butt 등은 methotrexate와 내장골 풍선 삽관술을 시행하여 실패한 예를 각각 보고하였다.¹⁰ Mussalli 등은 3예의 유착 태반을 methotrexate를 사용하여 2예를 성공적으로 치료하였으나 처치 후 나타날 수 있는 대량 출혈의 위험 때문에 가장 안전한 치료는 즉각적인 자궁적출술이라고 보고하였다.¹¹ 우리나라의 경우 박 등이 methotrexate를 투여하였으나 실패한 침윤전공-전치태반 1예를 1996년에 보고한 바 있다.¹²

선택적 동맥 색전술은 처음에는 위장관 출혈의 진단과 치료를 위해 개발되었으나 현재에는 대량 출혈의 지혈 목적으로 여러 부위에서 다양하게 사용되고 있으며 산부인과 영역에서의 사용은 1979년부터 문헌에 보고되기 시작했다.¹³ 최근 문헌에 따르면 선택적 자궁 동맥 색전술이 질식 분만 후 또는 제왕 절개 분만 후 출혈을 효과적으로 치료하는 것으로 보고되고 있으며 97%의 높은 성공률을 보이는 것으로 나타나고 있다.¹⁴ 합병증으로는 카테터 삽입 부위에 발생하는 혈종, 감염 및 농양, 조영제에 의한 합병증, 그리고 허혈성 증상 등이 나타날 수 있다. 태반유착을 선택적 동맥 색전술로 치료한 증례 역시 매우 드물게 보고되고 있다. Hansch 등은 선택적 동맥 색전술로 전치태반과 동반된 유착태반 2예에서 1예를 성공적으로 치료하였고,¹⁵ Kayem 등은 출혈이 되지 않는 태반 유착을 태반을 남긴 채 양측 자궁 동맥 색전술을 시행하였고 태반은 6개월 후 자연적으로 흡수되었으며 3년 후 자연적인 임신 후 정상 질식 분만을 시행한 1예를 보고하였다.¹⁶

현재 제왕절개분만의 증가와 소파수술의 증가로 인하여 태반유착의 빈도가 점차 증가되는 상황에서 태반유착의 보존적 치료는 생식 능력의 보존이라는 중요한 의미를 가지고 있으나 지금까지 태반유착의 보존적 치료는 매우 제한적으로 사용되어 왔으며 보고된 증례 역시 매우 드물다. 특히 methotrexate를 사용한 경우에는 감염이나 대량 출혈로 인하여 결국에는 자궁적출술을 시행한 경우가 많았으며,⁹⁻¹² 선택적 동맥 색전술을 시행하여

- 참고문헌 -

성공한 경우에도 대량 출혈을 동반하지 않은 유착 태반이었으며 태반 흡수까지는 6개월이라는 긴 시간이 소요되었다.¹⁶ 태반유착의 보존적 치료로 선택적 자궁 동맥 색전술과 methotrexate를 동시에 시행한 증례는 아직까지 보고된 바 없으며 이는 각각 단독으로 사용했을 때 보다 여러 면에서 더 효과적일 수 있다. 선택적 동맥 색전술은 산부인과 영역 뿐만 아니라 다양한 분야에서 대량 출혈을 치료하는 데 효과적으로 사용되고 있으므로 태반 유착시 흔히 나타나는 대량 출혈을 지혈하는 데 유용하게 사용될 수 있다. 일단 대량 출혈이 억제되면 남아있는 태반의 제거를 위해 methotrexate를 사용할 수 있으며 이 때 나타날 수 있는 대량 출혈의 위험 역시 이미 시행한 선택적 동맥 색전술에 의해 어느 정도 예방될 수 있을 것이다. 또한 methotrexate에 의한 잔류 태반의 괴사 및 탈락의 효과를 높여 치료 기간을 훨씬 단축시킬 수 있다. 아직까지는 태반유착의 보존적 치료로 사용되는 methotrexate나 선택적 동맥 색전술의 유용성이나 이들 두 방법을 비교한 연구는 보고된 바 없다. 그러나 태반 유착의 보존적 치료에 있어 선택적 자궁 동맥 색전술 후 methotrexate 사용은 각각 단독으로 사용했을 경우보다 대량 출혈의 감소, 치료 기간의 단축, 이로 인한 감염 및 자궁적출의 감소 등 많은 장점을 가지고 있으며 이에 대한 유용성과 효과를 증명하기 위해서는 향후 지속적인 연구가 필요할 것으로 사료된다. 또한 이런 보존적 치료들이 실제 생식 능력의 보존에 어떠한 영향을 미치는 지에 대한 연구 또한 필요할 것이다.

저자들은 유착태반 환자에서 보존적 방법인 선택적 자궁 동맥 색전술 시행과 methotrexate를 투여하여 성공적으로 치료한 1예를 경험하였기에 문헌 고찰과 함께 보고하는 바이다.

=국문초록=

유착태반은 드물게 발생하나 대량 산후 출혈, 자궁 천공, 감염 등이 동반될 수 있기 때문에 치명적인 산과적 응급상황이다. 이의 처치로써 기존에는 대량 출혈에 따른 즉각적인 자궁적출술을 시행하였으나 최근에는 자궁 packing, 태반을 남겨 놓는 방법, 아르곤 빔 응고술, 자궁 동맥 결찰술, methotrexate 사용, 자궁 동맥 색전술 등 생식 능력을 보존하기 위한 다양한 방법들이 시도되고 있다.

저자들은 보존적 방법인 선택적 자궁 동맥 색전술 시행과 methotrexate를 투여하여 성공적으로 치료된 유착태반환자 1예를 경험하였기에 문헌 고찰과 함께 보고하는 바이다.

중심단어 : 유착태반, 선택적 자궁 동맥 색전술, Methotrexate

1. Breen JL, MacDonald PC, Gant NF, Leveno KJ, Giltrap LC III, Hankins GDV. Williams Obstetrics. 20th ed. Connecticut: Appleton & Lange 1997; 765-7.
2. Scranfino SE, Reilly JG, Moretti ML, Pillari VT. Argon beam coagulation in the management of placenta accreta. Obstet Gynecol 1999; 94: 825-7.
3. Kayem G, Pannier E, Goffinet F, Grange G, Cabrol D. Fertility after conservative treatment of placenta accreta. Fertility and Sterility 2002; 78: 637-8.
4. 서영훈, 송언호, 김동희, 이연희, 박혜영, 고경심 등. 태반유착에 관한 임상적 연구-유착태반, 감입태반 및 침투태반에 관하여-. 대한산부회지 2003; 46: 81-8.
5. Fox H. Placenta accreta: 1945-1969. Obstet Gynecol Surv 1972; 27: 475-90.
6. Ananth GV, Smulian JG, Vintzileous AM. The association of placenta previa with history of cesarean delivery and abortion: a metaanalysis. Am J Obstet Gynecol 1997; 177: 1071-8.
7. Druzin ML. Packing of lower uterine segment for control of postcesarean bleeding in instances of placenta previa. Surg Gynecol Obstet 1989; 169: 543-5.
8. Cho JY, Kim SJ, Cha KY, Kay CW, Kim MI, Cha KS. Interrupted circular suture: bleeding control during cesarean delivery in placenta previa accreta. Obstet Gynecol 1991; 78: 876-9.
9. Jaffe R, DuBeshter B, Sherer DM, Thompson EA, Woodsn JR. Failure of methotrexate treatment for term placenta percreta. Am J Obstet Gynecol 1994; 171: 558-9.
10. Butt K, Gagnon A, Delisle M. Failure of methotrexate and internal iliac balloon catheterization to manage placenta percreta. Obstet Gynecol 2002; 99: 981-2.
11. Mussalli GM, Shah J, Berck DJ, Elimian A, Tejani N, Manning FA. Placenta accreta and methotrexate therapy: three case reports. J Perinatol 2000; 20: 331-4.
12. 박정희, 박종두, 이준형, 김형용, 박현중, 고덕영, 홍경희. Methotrexate 투여한 침윤천공-전치태반 1예. 대한산부회지 1996; 40: 2067-71.
13. Brown BJ, Heaston DK, Poulson AM. Uncontrollable postpartum bleeding: A new approach to hemostasis through angiographic arterial embolization. Obstet Gynecol 1979; 54: 361-5.
14. Dildy G. Postpartum hemorrhage: new management options. Clin Obstet Gynecol 2002; 45: 330-44.
15. Hansch E, Chitkara U, McAlpine J. Pelvic arterial embolization for control of obstetric hemorrhage: A five year experience. Am J Obstet Gynecol 1999; 180: 1454-60.