

## 경동맥 협착증에서 일과성뇌허혈발작으로 인한 지떨림

연세대학교 의과대학 신경과학교실, 진단방사선과학교실\*, 뇌연구소

신혜원 조양제 백종원 김서현 허경 김동익\* 허지희

### Limb-shaking Transient Ischemic Attack in Carotid Artery Stenosis

Hae-Won Shin, M.D., Yang-Je Cho, M.D., Jong-Won Paik, M.D., Seo Hyun Kim, M.D., Kyeong Heo, M.D., Dong Ik Kim, M.D.\*, Ji Hoe Heo, M.D.

Department of Neurology and Diagnostic Radiology\*, Brain Research Institute, Yonsei University College of Medicine, Seoul, Korea

J Korean Neurol Assoc 22(1):84~86, 2004

**Key Words:** Transient ischemic attack, Dyskinesias, Carotid Stenosis

뇌허혈 발작에서 지떨림 증상은 짧은 진전성 또는 경련성의 불수의적 운동이 한 쪽 팔이나 다리에 반복적으로 나타나는 현상으로 매우 드물게 보고되고 있다.<sup>1-7</sup> 이 증상의 정확한 기전은 확실하게 밝혀져 있지 않으나 대부분 경동맥 협착 환자에서 발생했기 때문에 일시적인 뇌허혈이 관여할 것으로 추정되어 왔다.<sup>3-6</sup> 저자들은 경동맥 협착증이 있는 환자에서 반복적인 팔의 불수의적인 운동을 보인 한 예를 보고하고자 한다.

#### 증 례

72세의 오른손잡이 여자가 2개월 동안 왼쪽 팔이 불수의적으로 움직이는 증상을 주소로 내원하였다. 이러한 증상은 1분에서 5분 정도 지속되었는데, 하루에 5~10회 반복되었고 자세에 관계없이 발생하였다고 한다. 환자는 1년 전 관상동맥 경화증과 고혈압을 진단 받고 관상동맥 성형술을 받은 후 혈압강하제 및 혈소판응집억제제를 복용하던 중이었다. 내원 당시 환자의 혈압은 140/90 mmHg, 맥박은 분당 70회, 호흡수는 분당 20회였으며 체

온은 36.7°C였다. 신경학적검사상 뇌신경검사는 정상이었고 상하지의 근력 저하나 감각장애는 없었다. 환자는 24시간 비디오-뇌파검사를 하였는데, 좌측 상지의 불수의 운동은 팔꿈치 이하, 주로 팔목 부위에서 규칙적이거나 또는 불규칙적이었고 회내전, 회외전운동의 진전성 양상으로 약 1분 정도 지속되었다. 증상이 있을 때 환자의 의식은 명료하였고 뇌파는 정상이었으며 왼쪽 팔의 마비는 관찰되지 않았다. 심전도는 이단맥성 부정맥을 보였고 심초음파검사상 심박출계수는 42%로 감소되어 있었다. 뇌자기공명영상에서 우측 대뇌 기저핵과 전두엽 대뇌 피질하 영역의 경색이 있었고(Fig. 1A), SPECT상 diamox 주입 후 우측 대뇌 전반 영역에 혈류 감소가 있었다(Fig. 1B, 1C). 뇌혈관조영술에서 우측 내경동맥에 83% 협착이 있었고 이외의 중뇌동맥이나 전뇌동맥은 정상이었으며 반대측 경동맥의 협착은 없었다(Fig. 1D). 입원 중 5일 동안 heparin 정주 치료를 하였고 이 기간 동안 증상이 소실되었다. 그러나 heparin 주입을 중단하고 혈소판응집억제제 투여를 시작한 다음날부터 다시 좌측 상지의 불수의적인 운동이 나타났다. 환자는 약 5주가 경과한 후 내경동맥의 풍선확장술과 스텐트설치술을 받았고(Fig. 1E) 시술 이후 불수의 운동은 소실되었다.

#### 고 찰

일과성뇌허혈발작에서 지떨림 증상은 1962년 Fisher

Received May 6, 2003

Accepted September 17, 2003

\* Address for correspondence

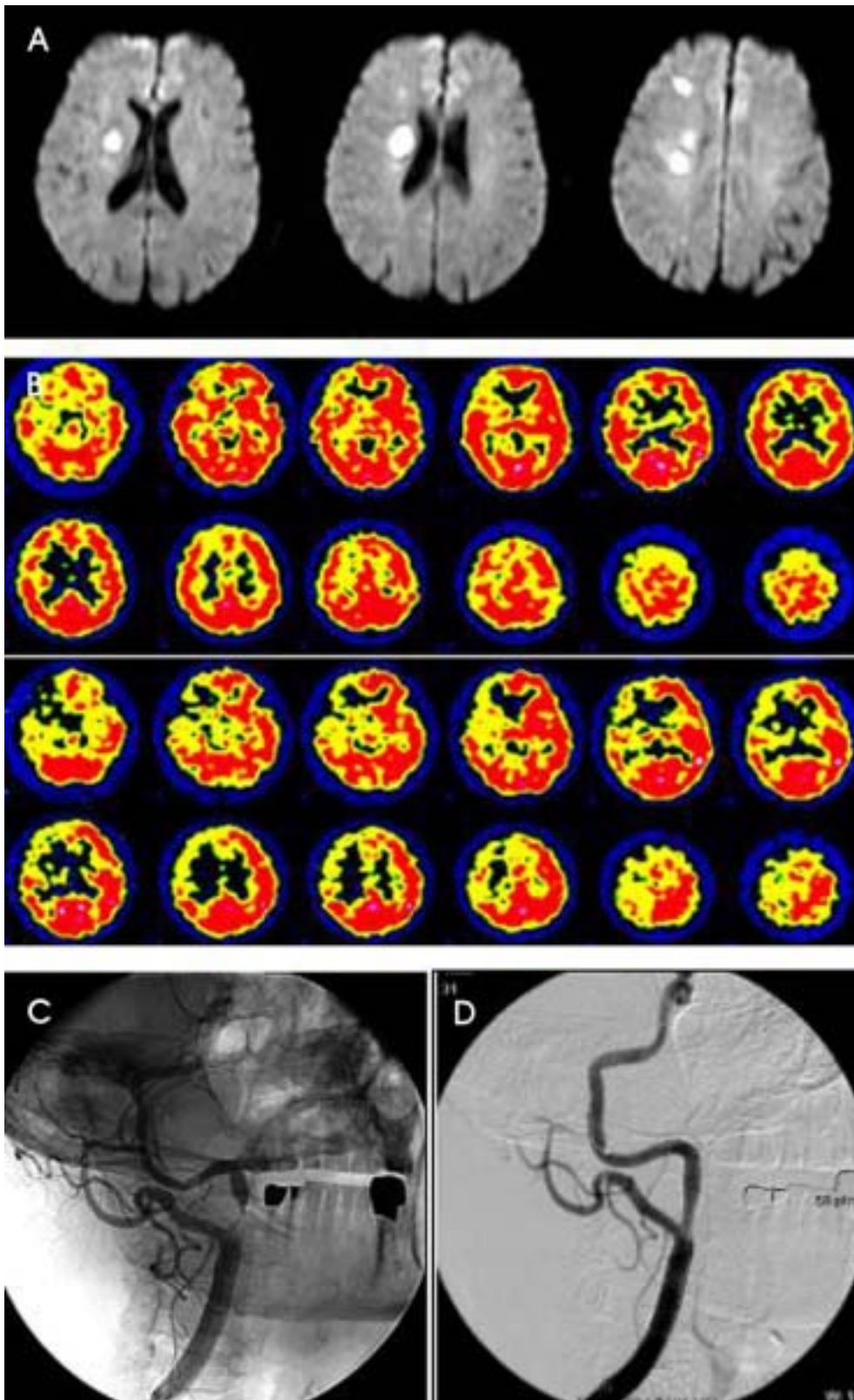
Ji Hoe Heo, M.D.

Department of Neurology, Yonsei University College of Medicine

134 Shinchon-dong, Seodaemun-gu, Seoul, 120-752, Korea

Tel : +82-2-361-5467 Fax : +82-2-393-0705

E-mail : jhheo@yumc.yonsei.ac.kr



**Figure 1.** The images of the case. Small infarctions of the right basal ganglia and the subcortical white matter of the frontal lobe are seen in diffusion-weighted MRI (A). The basal brain SPECT shows slightly decreased blood flow in the right hemisphere when compared with that of the left side (B). After infusion of diamox, the interhemispheric difference of the cerebral blood flow is significantly increased (C). In cerebral angiography, severe stenosis of the left proximal internal carotid artery is disclosed (D). The stenotic lesion is treated by balloon angioplasty with stent insertion (E).

가 내경동맥 협착증 환자에서 처음으로 보고하였다.<sup>1</sup> 이후, 처음에는 단순부분간질로 진단하고 항경련제 치료를 받았지만 약물에 반응이 없다가 경동맥확장술이나 동맥 내막절제술을 한 후 증상의 호전이 있었고 뇌파검사에서 간질양 뇌파가 관찰되지 않았던 증례들이 보고되면서 이러한 불수의 운동이 단순부분간질이 아닌 경동맥 협착과 관련된 증상임이 알려지게 되었다.<sup>1,2,4,7</sup> 본 환자에서도 24시간 비디오뇌파검사를 통하여 증상이 있을 때 간질양 뇌파가 없음을 관찰함으로써 좌측 상지의 불수의 운동이 단순부분간질에 의한 것이 아님을 확인하였다. 또한 자기공명영상과 뇌혈관조영술에서 우측 대뇌 반구의 경색과 우측 경동맥 협착이 있었고, 경동맥확장술 및 스텐트 설치로 좌측 상지의 불수의 운동이 소실된 것으로 보아 환자의 증상이 현재까지 보고된 바와 같이 경동맥 협착과 연관된 증상임을 밝힐 수 있었다.

내경동맥 협착증에서 이 현상이 일어나는 정확한 기전은 아직 뚜렷하지 않다. Tatemichi 등은 갑자기 일어나 서거나 걸을 때 또는 목을 과신전했을 때 편측 상지나 하지의 불수의적인 운동이 나타나고 반대편 내경동맥의 협착이 관찰되며 협착 부위의 경동맥우회술 또는 동맥 내막절제술 후 증상이 호전된 12명의 환자를 기술하면서 이 증상의 기전이 관류 감소에 의한 국소 뇌허혈에 의한 것이라고 하였다.<sup>2</sup> 경동맥 협착이 있는 대뇌 반구에서 뇌혈류 속도와 과탄산증(hypercapnia)에 대한 혈관의 반응성이 감소되어 있음을 증명하여 뇌허혈의 기전이 미세색전증보다는 관류 저하에 의한 것임을 제시한 예도 있다.<sup>3</sup> 본 증례에서 diamox SPECT상 우측 대뇌 반구의 혈류가 감소되어 있었다는 점은 기존의 가설과 같이 경동맥 협착에 따른 관류 부족에 의한 국소 뇌허혈이 본 증례의 증상 발생에 관여했음을 의미한다. 이에 대한 정확한 기전은 향후 연구가 필요할 것으로 보인다. 또한 뇌허혈의 증상이 일시적인 마비 등의 음성 증상이 아니

라 대개 국소 뇌자극이 있을 때 나타나는 불수의 운동과 같은 양성 증상으로 표현되는 이유에 대해서도 불확실하다. 다만 기립성이나 심인성 실신에서 동반되는 일시적인 사지의 경련성 움직임에서 나타난다고 생각되는 대뇌 유리 현상이 관여할 수 있다는 가정이 있으나,<sup>5</sup> 이에 대한 정확하고 자세한 기전 역시 앞으로의 연구가 필요하다.

저자들은 경동맥 협착증 환자에서 반복되는 편측 상지의 불수의 운동이 혈관확장술로 호전된 것을 경험하였기에 이를 보고한다.

## REFERENCES

1. Baquis GD, Pessin MS, Scott MR. Limb Shaking a carotid TIA. *Stroke* 1985;16:444-448.
2. Yanagihara T, Piepgras DG, Klass DW. Repetitive involuntary movement associated with episodic cerebral ischemia. *Ann Neurol* 1985;18:244-250.
3. Tatemichi TK, Young WL, Prohovnik I, Giltelman DR, Correll JW, Mohr JP. Perfusion insufficiency in limb-shaking transient ischemic attacks. *Stroke* 1990;21:341-347.
4. Leira EC, Ajax T, Adams HP Jr. Limb-shaking carotid transient ischemic attacks successfully treated with modification of the antihypertensive regimen. *Arch Neurol* 1997;54:904-905.
5. Baumgartner RW, Baumgartner I. Vasomotor reactivity is exhausted in transient ischaemic attacks with limb shaking. *J Neurol Neurosurg Psychiatry* 1998;65:561-564.
6. Zaidat OO, Werz MA, Landis DM, Selman W. Orthostatic limb shaking from carotid hypoperfusion. *Neurology* 1999; 53:650-651.
7. Nicole L, Klempen BS, Janardhan V, Schwartz RB, Stieg PE. Shaking limb transient ischemic attack: unusual presentation of carotid artery occlusive disease. *Neurosurgery* 2002;51: 483-487.