

## 자가 면역성 갑상선염 환자에서 발생한 쇼그렌 증후군과 원위 세뇨관 산증 1예

연세대학교 의과대학 강남세브란스병원 내과학교실<sup>1</sup>, 용인세브란스병원 내과학교실<sup>2</sup>

안혜림<sup>1</sup> · 배성창<sup>1</sup> · 이기병<sup>1</sup> · 이용규<sup>1</sup> · 김좌경<sup>1</sup> · 박형천<sup>1</sup> · 하성규<sup>1</sup> · 이정은<sup>2</sup>

### A Case of Distal Renal Tubular Acidosis and Sjögren's Syndrome in a Patient with Autoimmune Thyroiditis

Hye Rim An, M.D.<sup>1</sup>, Sung Chang Bae, M.D.<sup>1</sup>, Ki Byung Lee, M.D.<sup>1</sup>  
Yong Kyu Lee, M.D.<sup>1</sup>, Jwa-Kyung Kim, M.D.<sup>1</sup>, Hyeong Cheon Park, M.D.<sup>1</sup>  
Sung Kyu Ha, M.D.<sup>1</sup> and Jung Eun Lee, M.D.<sup>2</sup>

Department of Internal Medicine<sup>1</sup>, Gangnam Severance Hospital,  
Department of Internal Medicine<sup>2</sup>, Yongin Severance Hospital  
Yonsei University College of Medicine, Seoul, Korea

A 52-year old woman, who had hypothyroidism associated with autoimmune thyroiditis for 5 years, was hospitalized for tingling sensation and muscle weakness of both lower extremities. Her initial laboratory findings showed severe hypokalemia, metabolic acidosis, and high titer of thyroid autoimmune antibodies. She was diagnosed of distal renal tubular acidosis by bicarbonate loading test ( $\text{FEHCO}_3^- < 3.0\%$ ) and renal calcifications on pre-enhanced CT scan. Since she had other symptoms of xerostomia and xerophthalmia, primary Sjögren's syndrome was diagnosed by Schirmer test, salivary scan, and serologic findings. She was treated with potassium citrate, potassium chloride, and hydroxychloroquine. Four months later, she has remained well with those treatments. There were only a few case reports about distal renal tubular acidosis associated with Sjögren's syndrome and autoimmune thyroiditis. In Korea, there has not been any report of such cases. Therefore, we report a case of distal renal tubular acidosis and Sjögren's syndrome in a patient with autoimmune thyroiditis.

**Key Words :** Autoimmune thyroiditis, Renal tubular acidosis, Sjögren's syndrome

### 서 론

신세뇨관 산증 (renal tubular acidosis)은 신장의 산성화 기능에 장애가 발생하여 고염소성 정상 음이온차 대사성 산증이 나타나는 질환으로, 그 원인으로 일차적, 선천적 (hereditary) 요인뿐만 아니라 이차적, 후천적 (acquired) 요인에 의한 경우도 보고되고 있다<sup>1)</sup>. 쇼그렌 증후군 (Sjögren's syndrome),

전신성 홍반성 낭창 (systemic lupus erythematosus), 사르코이드증 (sarcoidosis) 등의 자가 면역성 질환도 신세뇨관 산증의 이차적 원인으로 생각된다<sup>2)</sup>. 이 중 쇼그렌 증후군에 동반된 신세뇨관 산증의 증례가 드물게 보고되고 있으나<sup>3-6)</sup>, 갑상선염과 쇼그렌 증후군, 신세뇨관 산증이 함께 진단된 국내 보고는 없었다. 이에 본 저자들은 자가 면역성 갑상선염 (autoimmune thyroiditis)으로 약물치료 중이던 환자에서 쇼그렌 증후군과 원위 세뇨관 산증이 추가로 진단된 증례를 경험하였기에 문헌고찰과 함께 보고하는 바이다.

### 증 례

환 자: 여자 52세

접수: 2009년 8월 12일, 승인: 2009년 9월 21일  
책임저자: 이정은 경기도 용인시 용문로 23  
연세대학교 의과대학 용인세브란스병원 신장내과  
Tel: 031)331-8706, Fax: 031)331-8626  
E-mail: sw0615@yuhs.ac

**주 소:** 하지 저림 및 근력 약화

**현병력:** 환자는 갑상선 기능 저하증으로 치료 받던 중 내원 약 1달 전부터 발생한 하지 저림 및 점차적인 근력 약화를 주소로 응급실을 경유하여 입원하였다.

**과거력:** 5년 전 본원 내분비내과에서 하시모토 갑상선염 (Hashimoto's thyroiditis)에 의한 갑상선 기능 저하증을 진단받은 후부터 갑상선 호르몬제제 (Synthyroid® 0.1 mg/day)를 복용 중이었다.

**가족력:** 특이 사항 없었다.

**진찰 소견:** 내원 당시 환자는 혈압 120/80 mmHg, 맥박수 분당 70회, 호흡수 분당 24회, 체온은 36.7°C이었고 급성 병색을 띄었으나 의식은 명료하였다. 피부에 특징적인 병변은 없었으며 경부 림프절은 만져지지 않았고 결막은 창백하지 않았으나 입술과 혀는 약간 말라 있었다. 흉부 진찰상 심음과 호흡음은 정상이었으며, 복부에서 간 및 비장은 만져지지 않았으며 압통과 반사 압통도 없었고 장음은 정상이었다. 양측에 늑골 척추각 압통은 없었고 하지의 함요 부종은 없었으며 그 외에 다른 소견은 관찰되지 않았다. 신경학적 검사에서도 동공크기는 양안에서 동일하였고 대광 반사와 안구 운동은 정상이었으며 바빈스키 징후 (Babinski sign) 등 병적 반사는 관찰되지 않았으며 건반사는 정상이었다. 양측 하지의 감각은 정상이었으나 하지 근력은 5단계 중 4단계 정도로 다소 약화되어 있었다.

**검사 소견:** 말초혈액검사에서 백혈구 7,200/mm<sup>3</sup>, 혈색소 12.4 g/dL, 혈소판 239,000/mm<sup>3</sup>이었고, 혈청 전해질검사는 나트륨 135 mEq/L, 칼륨 1.7 mEq/L, 염소 113 mEq/L이었으며 동맥혈 가스검사에서 pH 7.355, pCO<sub>2</sub> 24.2 mmHg, pO<sub>2</sub> 130.1 mmHg, HCO<sub>3</sub><sup>-</sup> 13.2 mEq/L, base excess -12.3 mEq/L, 혈청 음이온차는 8.8로 정상 음이온차 대사성 산증을 보였다.

혈청 생화학검사에서 혈당 98 mg/dL, 혈중요소질소 10.3 mg/dL, 크레아티닌 0.7 mg/dL, 총단백질 8.6 g/dL, 알부민 4.7 g/dL, 칼슘 8.7 mg/dL, 인산 2.1 mg/dL, 요산 1.2 mg/dL, AST 32 IU/L, ALT 19 IU/L이었다. 요검사는 비중 1.015, pH 7.0이었고 백혈구, 당, 단백은 발견되지 않았으나 적혈구는 고배율시야 당 2-3개로 발견되었으며 임의소변의 나트륨 99 mEq/L, 칼륨 36.3 mEq/L, 염소 102 mEq/L으로 요 음이온차는 33.3, TTKG (transtubular K<sup>+</sup> gradient)는 10.4이었다. 24시간 소변검사에서 단백질 1706.4 mg, 알부민 144.0 mg, 인산 928.8 mg (참고치 (이하 동일): 400-1,300 mg), 칼륨 100 mEq (25-120 mEq)이었으며 나트륨 288 mEq (40-220 mEq), 염소 316.8 mEq (110-

250 mEq), 칼슘 449.6 mg (70-180 mg), 요산 838.1 mg (250-750 mg)이었다. 혈액 및 소변 단백질 전기영동검사에서는 특이소견이 없었으나, 베타2-마이크로글로불린 (β2-microglobulin)은 2.84 mg/L (<2.4 mg/L)로 다소 증가되어 있었다.

갑상선 기능검사는 T3 89 ng/dL (58-159 ng/dL), fT4 0.87 ng/dL (0.7-1.48 ng/dL), TSH 0.97 μIU/mL (0.35-4.94 μIU/mL)로 정상이었으나 갑상선 자가 항체 검사에서 항 갑상선 과산화효소 항체 (anti-TPO antibody) 60.3 IU/mL (0-35 IU/mL), 항 갑상선 글로불린 항체 (anti-thyroglobulin antibody)는 531.1 IU/mL (10.0-124.2 IU/mL)로 모두 증가되어 있었다. 혈청 부갑상선 호르몬 (intact-PTH)은 14.4 pg/mL (13-104 pg/mL)로 정상이었다.

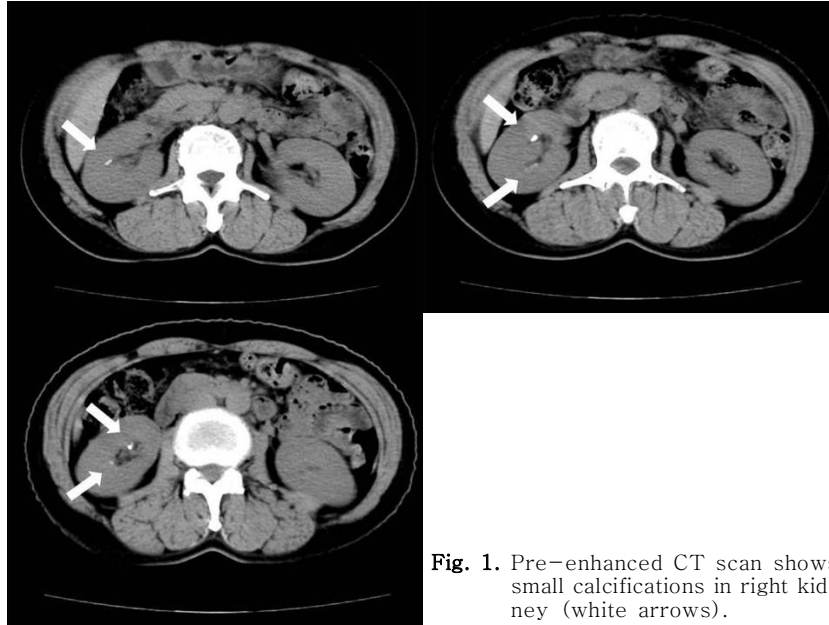
면역혈청검사에서 C3 95.7 mg/dL (50-90 mg/dL), C4 14.1 mg/dL (10-40 mg/dL)이었으며 면역글로불린 G (Immunoglobulin G, IgG)는 2,040.4 mg/dL (700-1,600 mg/dL)으로 증가되어 있었고 면역글로불린 A (IgA) 291.3 mg/dL (70-400 mg/dL), 면역글로불린 M (IgM) 183.3 mg/dL (40-230 mg/dL)이었다. 항핵항체 (antinuclear antibody, ANA)는 역가 1:640, 반점 양상 (speckled pattern)으로 양성이었으며 류마티스인자 (RF Quantitation)는 22.3 IU/mL (0-10 IU/mL)이었고, 항 SS-A/Ro 항체도 347 AU (<10 AU)로 양성을 보였다. 항 SS-B/La 항체, 항 dsDNA 항체, 항 CCP (anti-cyclic citrullinated peptide) 항체와 항 호중구 세포질 항체 (anti-neutrophil cytoplasmic antibody, ANCA)는 모두 음성이었다.

**방사선 및 기타 검사 소견:** 단순 흉부 방사선 및 복부 방사선 사진에서는 특이소견이 없었다. 복부 전산화 단층 촬영에서 간담도계 및 비장에는 이상 소견이 없었고 양측 신장의 크기는 정상이었으나 오른쪽 신장에 다수의 석회화 (calcification) 소견이 관찰되었다 (Fig 1).

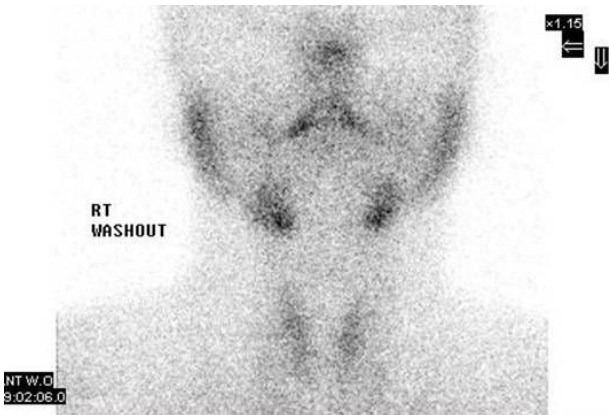
**치료 및 경과:** 환자는 내원 당시 저칼륨혈증에 의한 하지 저림 및 근력 약화 증상을 호소하였고, 심전도상 저칼륨혈증에 의한 U파 소견 발견되어 응급으로 칼륨을 정맥 투여 하였다. 이후 저칼륨혈증 및 이에 의한 증상은 호전되었고 신세뇨관 산증을 감별 진단하기 위해 중탄산염 부하 검사 (bicarbonate loading test)를 시행하였다. 시간당 1 mEq/kg의 속도로 중탄산염 나트륨 (sodium bicarbonate)을 지속 정주하였으며 투여 직전 및 투여 후 2시간째 혈액 및 소변검사를 시행하였다 (Table 1). 중탄산염 나트륨 투여 후 혈중 HCO<sub>3</sub><sup>-</sup>는 17 mEq/L에서

**Table 1. Results of Bicarbonate Loading Test**

	Blood			Urine			FEHCO <sub>3</sub> <sup>-</sup> (%)
	pH	HCO <sub>3</sub> <sup>-</sup> (mEq/L)	Cr (mg/dL)	pH	HCO <sub>3</sub> <sup>-</sup> (mEq/L)	Cr (mg/dL)	
0 hr	7.31	17	0.73	7.5	7	38.18	0.8
2 hr	7.42	23	0.68	7.5	17	33.32	1.5



**Fig. 1.** Pre-enhanced CT scan shows small calcifications in right kidney (white arrows).



**Fig. 2.** Salivary gland scan shows moderately decreased uptake of radionuclide on both parotid and submandibular glands.

23 mEq/L까지 증가되었으나 중탄산염 분획 배설율 (bicarbonate fractional excretion, FEHCO<sub>3</sub><sup>-</sup>)은 1.5%로 낮았으며 복부 전산화 단층 촬영상 신장의 석회화 소견 및 고칼슘뇨증을 동반하여 원위 세뇨관 산증으로 진단하였다.

내원 전부터 경한 구강 건조 증상이 있다가 입원기간 동안 심

해졌으며 항 SS-A/Ro항체 양성을 보여 쇼그렌 증후군을 의심하였고, 침샘 스캔 (salivary gland scan) (Fig 2) 및 눈물 분비 검사 (Schirmers test)에서 양성 소견을 보여, 최종적으로 자가 면역성 갑상선염에서 동반된 쇼그렌 증후군 및 원위 세뇨관 산증으로 진단하였다.

내원 당시 경한 탈수 증상을 보여 생리식염수를 정주하였고, 대사성 산증의 교정을 위해 경구 중탄산염 나트륨 3.0 g 및 염화 칼륨 (potassium chloride) 3,600 mg (48 meq)을 매일 투여하였다. 치료시작 1주 뒤 혈중 pH가 상승하고 탈수 및 하지 증상은 호전되었으며 추적 혈청 전해질검사서 칼륨 3.5 mEq/L, tCO<sub>2</sub>는 20 mEq/L까지 교정되었다. 이후에도 염화 칼륨을 지속 복용하면서 저칼륨혈증은 호전되었으나 복부 전산화 단층 촬영에서 관찰되었던 신장의 석회화로 구연산 칼륨 3,240 mg (30 meq)과 염화 칼륨 1,800 mg (24 meq)으로 변경하여 투약하였다. 쇼그렌 증후군의 진단 후에는 hydroxychloroquine (Haloxin<sup>®</sup>) 200 mg 및 pilocarpine HCl (Salagen<sup>®</sup>) 5 mg를 추가로 복용하였다. 이후 구강건조 증상은 호전되었고, 4개월 뒤 추적 혈청 전해질검사상 나트륨 135

mEq/L, 칼륨 4.3 mEq/L, 염소 106 mEq/L, tCO<sub>2</sub> 28 mEq/L로 경과 관찰 중이다.

### 고 찰

신세뇨관 산증은 신장의 산성화 기능 장애가 발생하여 정상 음이온차 대사성 산증이 나타나는 질환으로<sup>1)</sup>, 원위 세뇨관 산증 (제 1형 신세뇨관 산증), 근위 세뇨관 산증 (제 2형 신세뇨관 산증), 저알도스테론증 (제 4형 신세뇨관 산증) 및 1형과 2형의 특징이 혼합된 혼합형 신세뇨관 산증 (제 3형 신세뇨관 산증)으로 나뉜다<sup>2)</sup>. 신세뇨관 산증의 원인으로는 일차적, 선천적 요인뿐만 아니라 이차적, 후천적 요인에 의한 경우도 다양하게 보고되고 있다. 근위 세뇨관 산증은 조영제, 아미노글리코사이드 계열의 항생제, 중금속 중독, 항암제 등 신독성 약제에 의한 급성 세뇨관 괴사 (acute tubular necrosis)나 쇼그렌 증후군, 전신성 홍반성 낭창, 사르코이드증 등의 자가 면역성 질환에 의한 급성 또는 만성 간질성 신염 (acute or chronic interstitial nephritis), 경쇄 (light chain) 또는 아밀로이드 (amyloid)의 근위 세뇨관 침착에 의한 신병증 (cast nephropathy) 등에서 나타날 수 있다. 원위 세뇨관 산증의 경우 쇼그렌 증후군, 전신성 홍반성 낭창 등의 자가 면역성 질환뿐 아니라 원발성 담도 경화증 (primary biliary cirrhosis), 만성 활동성 간염 (chronic active hepatitis), 타카야수 동맥염 (Takayasu's arteritis) 등에서 동반된다고 알려져 있다<sup>1, 2)</sup>. 2004년 Chang 등<sup>7)</sup>의 국내 보고에서는 총 37명의 신세뇨관 산증 환자 중 이차적 요인에 의한 경우가 16례 (43.2%)이었는데, 이 중 쇼그렌 증후군이 5례 (13.5%)로 가장 많았고, 약물 유발성 신병증이 4례 (10.8%), 전신성 홍반성 낭창 3례 (8.1%) 순으로 나타났다.

쇼그렌 증후군의 신침범은 흔한 샘외 증상 (extraglandular manifestation) 중의 하나이며 주로 신세뇨관 이상을 나타내고 대부분이 원위 세뇨관 산증으로 알려져 있다. 쇼그렌 증후군과 동반된 신세뇨관 산증의 발병률은 33%에서 73%까지 다양하게 보고되고 있으며<sup>8-10)</sup>, 국내에서는 쇼그렌 증후군과 동반된 신세뇨관 산증이 총 11례 보고되었고, 이 중 10례 (90.9%)가 원위 세뇨관 산증이었으며, 1례는 혼합형 신세뇨관 산증이였다. 이들 중 4예에서는 각각 신성 요붕증 (nephrogenic diabetes insipidus)<sup>3)</sup>, 류마티스 관절염 (rheumatoid arthritis)<sup>4)</sup>, 급성 췌장염 (acute pancreatitis)<sup>5)</sup>, 그레이브씨 병 (Grave's disease)<sup>6)</sup>이 함께 동반되었다.

중탄산염 부하 검사는 신세뇨관 산증을 감별하는 방법 중의

하나로, 원위 세뇨관 산증 시에는 요와 혈액 내의 이산화탄소 분압 차 [(urine-blood) pCO<sub>2</sub>]가 정상으로 상승하지 않으며, 중탄산염 분획 배설율이 증가하지 않는다<sup>11)</sup>. 본 증례에서도 중탄산염 부하 검사를 시행하였고, 중탄산염 분획 배설율이 1.5%로 낮아 원위 세뇨관 산증을 진단할 수 있었다.

쇼그렌 증후군과 신세뇨관 산증의 연관성에 대해서는 그 원인이 명확하게 밝혀지지는 않았으나, 공통적인 자가 면역 반응에 의한 세뇨관질성 신병증 (tubulointerstitial nephropathy)이 그 원인으로 생각되고 있다. 신세뇨관 산증을 보이는 쇼그렌 증후군 환자의 신조직 검사 소견은 림프구 (lymphocyte) 및 형질세포 (plasma cell)가 간질 (interstitium)에 침윤하여, 세뇨관 막 (tubular membrane)과 표면상피 (lining epithelium)까지도 침범하는 것이 특징적이다<sup>2)</sup>. 이러한 염증반응이 원위 세뇨관을 침범하여 수소 이온의 분비능 장애를 일으킨다고 생각된다<sup>13)</sup>. 또한, 고감마글로불린혈증 (hypergammaglobulinemia)이 원위 세뇨관의 기능 장애를 일으켜 이차적으로 신세뇨관 산증을 유발할 수 있으며 감마글로불린 (gammaglobulin) 및 베타2-마이크로글로불린의 증가가 쇼그렌 증후군 환자에서 신세뇨관 산증 발생의 예측 인자라는 연구도 보고되었다<sup>14)</sup>. 본 증례에서도 신세뇨관 산증의 진단 당시, 면역글로불린 G가 2,000 mg/dL 이상이었으며, 베타2-마이크로글로불린이 2.84 mg/L로 정상보다 증가되어 있었다.

쇼그렌 증후군뿐만 아니라 자가 면역성 갑상선염과 신세뇨관 산증 사이에도 공통적인 자가 면역 기전이 있을 것으로 생각된다. 한 연구에서는 면역형광염색을 통해 집합관 사이세포 (intercalated cell)에 대한 자가 항체를 보이는 113명 중 44명 (38.9%)에서 갑상선 질환이 동반되어 있으며, 21명 (19%)에서 항 갑상선 글로불린 항체를, 41명 (37%)에서 항 갑상선 과산화효소 항체를 가지고 있었고, 이 113명 중 4명에서 동시에 또는 이후에 신세뇨관 산증이 진단되어 공통적인 자가 면역 기전에 의해 갑상선 및 신침범이 함께 발생하였을 것으로 보았다<sup>15)</sup>.

본 증례는 항체 양성인 자가 면역성 갑상선염 환자에서 쇼그렌 증후군과 원위 세뇨관 산증이 병발한 경우로, 국외에서는 2례가 보고되었으나<sup>16, 17)</sup>, 국내에서는 아직까지 보고된 바가 없다. 세 질환간의 상호 관계에 대해 현재까지 명확하게 밝혀진 것은 없으나, 신장, 갑상선, 침샘 등 분비 기관의 간질을 중심으로 림프구가 침윤되며, 신세뇨관과 침샘관의 상피에 공통적인 항원성이 존재하여 이 항원에 의해 자가 항체가 생성되고, 감각된 림프구가 표적 기관인 신장, 갑상선, 침샘 등에 결합하여 제 4형 알레르기 반응을 유발하여 장애가 발생한다는 보고가 있다<sup>18)</sup>.

또한 갑상선과 침샘, 눈물샘 모두 기능적 측면에서 유사한 성질을 가지고 있으며, 자가 면역성 갑상선염과 쇼그렌 증후군은 조직학적으로도 특징적인 활성화된 T 림프구의 침윤, 상피세포에서의 HLA-class II 분자의 발현 및 복제된 B 세포가 증가되는 점이 비슷하여 두 질환의 발생에 공통적인 면역학적 기전 및 항원이 있을 것으로 보고 있다<sup>9)</sup>. 최근 쇼그렌 증후군에서 세포내 기관-특이적 세포골격 단백질 (organ-specific cytoskeleton protein)에 해당하는 알파-포드린 (alpha-fodrin)이라는 자가 항체가 관련됨이 밝혀졌으며 이것이 그레이브씨 병의 22%에서도 관찰되는 것으로 나타났다<sup>20)</sup>.

따라서 이차성 신세뇨관 산증이 의심되는 경우, 두 가지 이상의 다양한 질환이 병발할 수 있으므로, 다른 자가 면역성 질환들에 대한 철저한 조사가 필요하겠다. 또한 자가 면역성 질환과 신세뇨관 산증이 함께 발생하는 원인을 밝히기 위한 추가적인 연구가 필요할 것으로 생각된다.

### 참 고 문 헌

- 1) Laing CM, Unwin RJ: Renal tubular acidosis. *J Nephrol* 19(Suppl 9):S46-S52, 2006
- 2) Rodríguez-Soriano J: Renal tubular acidosis: the clinical entity. *J Am Soc Nephrol* 13:2160-2170, 2002
- 3) Lee KJ, Moon KH, Song JH, Lee SW, Kim MJ, Kim TS, Choe W: Sjögren's syndrome associated with voltage defect distal renal tubular acidosis and nephrogenic diabetes insipidus. *Korean J Med* 60: 485-489, 2001
- 4) Lee JS, Kim SI, Yang YS, Kim MY, Lee ID, Kim YS, Kwak IS, Rha HY: Distal renal tubular acidosis in sjögren syndrome with rheumatoid arthritis. *Korean J Nephrol* 12:732-736, 1993
- 5) Seo BJ, Kwon HJ, Lee MY, Yu HS, Hwang IS, Kim MY, Kim JK: Acute Pancreatitis and Distal Renal Tubular Acidosis In Sjögren's Syndrome. *Korean J Nephrol* 19:363-367, 2000
- 6) Cho EJ, Kim PS, Park CW, Yun SN, Jin DC, Chang YS, Bang BK: A case of type I renal tubular acidosis associated with Grave's disease and Sjögren's syndrome. *Korean J Nephrol* 16:572-577, 1997
- 7) Chang HR, Lee JW, Heo NJ, Park JH, Park DJ, Seong EY, Joo KW, Kim YS, Ahn CR, Han JS, Kim SG, Lee JS: Diversity of initial manifestations in renal tubular acidosis. *Korean J Med* 66:167-174, 2004
- 8) Ren H, Wang WM, Chen XN, Zhang W, Pan XX, Wang XL, Lin Y, Zhang S, Chen N: Renal involvement and followup of 130 patients with primary Sjögren's syndrome. *J Rheumatol* 35:278-284, 2008
- 9) Talal N, Zisman E, Schur PH: Renal tubular acidosis, glomerulonephritis and immunologic factors in Sjögren's syndrome. *Arthritis Rheum* 11:774-786, 1968
- 10) Pertovaara M, Korpela M, Kouri T, Pasternack A: The occurrence of renal involvement in primary Sjögren's syndrome: a study of 78 patients. *Rheumatology (Oxford)* 38:1113-1120, 1999
- 11) Batlle D, Grupp M, Gaviria M, Kurtzman NA: Distal renal tubular acidosis with intact capacity to lower urinary pH. *Am J Med* 72:751-758, 1982
- 12) Fujimoto T, Shiiki H, Takahi Y, Dohi K: Primary Sjögren's syndrome presenting as hypokalaemic periodic paralysis and respiratory arrest. *Clin Rheumatol* 20:365-368, 2001
- 13) DeFranco PE, Haragsim L, Schmitz PG, Bastani B: Absence of vacuolar H(+)-ATPase pump in the collecting duct of a patient with hypokalemic distal renal tubular acidosis and Sjögren's syndrome. *J Am Soc Nephrol* 6:295-301, 1995
- 14) Pertovaara M, Korpela M, Pasternack A: Factors predictive of renal involvement in patients with primary Sjögren's syndrome. *Clin Nephrol* 56:10-18, 2001
- 15) Gaarder PI, Heier HE: A human autoantibody to renal collecting duct cells associated with thyroid and gastric autoimmunity and possibly renal tubular acidosis. *Clin Exp Immunol* 51:29-37, 1983
- 16) Yoshiiwa A, Nabata T, Morimoto S, Sakaguchi K, Yamagata H, Fukuo K, Ogihara T: A case of Hashimoto's thyroiditis associated with renal tubular acidosis, Sjögren syndrome and empty sella syndrome. *Nippon Naibunpi Gakkai Zasshi* 68:1215-1223, 1992
- 17) Nakamura M, Oriso S, Urabe K, Otokida K, Nasu M, Ito T, Kanazawa S, Kato M, Yamazaki K, Monma N: A case of distal renal tubular acidosis associated with Sjögren's syndrome, Hashimoto's thyroiditis and chronic hepatitis. *Nippon Jinzo Gakkai Shi* 27:1459-1466, 1985
- 18) Miettinen A, Linder E: Membrane antigens shared by renal proximal tubules and other epithelia associated with absorption and excretion. *Clin Exp Immunol* 23:568-577, 1976
- 19) Kohriyama K, Katayama Y, Tsurusako Y: Relationship between primary Sjögren's syndrome and autoimmune thyroid disease. *Nippon Rinsho* 57:1878-1881, 1999
- 20) Kahaly GJ, Bang H, Berg W, Dittmar M: Alpha-fodrin as a putative autoantigen in Graves' ophthalmopathy. *Clin Exp Immunol* 140:166-172, 2005