

S.E.R.I. 수술법을 이용한 소견막류의 치료

연세대학교 의과대학 정형외과학교실

김선용 · 박광환 · 이진우

Treatment of Bunionette Deformity with S.E.R.I. (simple, effective, rapid, inexpensive) Operation

Sun-Yong Kim, M.D., Kwang-Hwan Park, M.D., Jin Woo Lee, M.D.

Department of Orthopaedic Surgery, Yonsei University College of Medicine, Seoul, Korea

=Abstract=

Purpose: The purpose of this study was to evaluate the clinical and radiological outcomes of the S.E.R.I. (simple, effective, rapid, inexpensive) operation for the bunionette deformity.

Materials and Methods: Between March 2005 and February 2009, 22 patients (26 feet) who had been treated for the bunionette deformity with minimally invasive osteotomy were reviewed retrospectively. Clinically, Visual Analogue Scale (VAS), American Orthopaedic Foot and Ankle Society (AOFAS) score, shoes selectivity, disappearance of callus and patient's satisfaction level by Coughlin scoring system were evaluated. Radiologically, the bunionette was classified as four types according to the Fallat classification. The 4-5th intermetatarsal angle (4-5th IMA), the 5th metatarsophalangeal angle (5th MPA) and the length of 5th metatarsal bone (5th MTL) were analyzed at preoperatively and at final follow up visit.

Results: VAS improved from 6.8±1.8 points to 2.2±1.8 points ($p<0.05$). AOFAS score improved from 54.0±14.2 points to 90.0±4.8 points ($p<0.05$). There was no change in shoes selectivity. 9 feet (34.6%) were satisfied with excellent results, 16 feet (61.5%) with good results and 1 foot (3.9%) with fair results. The average 4-5th IMA was corrected from 10.1±2.3° to 4.4±1.7° ($p<0.05$). The average 5th MPA was corrected from 11.5±8.6° to -0.1±4.1° ($p<0.05$). The average 5th MTL was changed from 66.1±4.3 millimeters to 64.1±4.4 millimeters ($p=0.069$). There was no malunion, nonunion or delayed union and other perioperative complications.

Conclusion: S.E.R.I. operation is less invasive and easy technique. This procedure is recommendable for the treatment of the bunionette deformity.

Key Words: Bunionette deformity, Minimally invasive osteotomy, S.E.R.I. operation

서 론

소견막류는 제5 중족 족지 관절 부위의 돌출로 인해 보행 시 통증을 유발하는 질환이다. 제5 중족골 두 부위의 골성 혹은 연부조직성 돌출은 신발과의 사이에 만성적인 압력의 증가를 유발하여 연부조직의 비대, 점액낭의 비후, 각질 비후증 등이 나타나게 되며 심한 경우 피부 및 연부조직 감염이나 궤양 등을 유발하기도 한다^{1,2)}. Coughlin³⁾은 소견

Received April 19, 2010 Accepted May 13, 2010

• **Jin Woo Lee, M.D.**

Department of Orthopaedic Surgery, Yonsei University College of Medicine, #134 Shinchon-dong, Seodaemun-gu, Seoul 120-752, Korea

Tel: +82-2-2228-2190 Fax: +82-2-363-1139

E-mail: ljwos@yuhs.ac

막류를 방사선학적 소견에 따라 3가지로 분류하여 제5 중족골 두의 외측부 비대가 있는 경우를 Type I, 제5 중족골 두의 외측부 비대가 없이 원위 간부의 외측 곡선 변형이 있는 경우를 Type II, 제4-5 중족골간간이 증가해 있는 경우를 Type III로 정의하였고, Fallat¹⁾은 제5 중족골 두의 외측부 비대, 원위 간부의 외측 곡선 변형, 제4-5 중족골간간의 증가 중 두 가지 이상의 변형이 있는 경우를 Type IV로 정의하였다(Fig. 1).

현재 소견막류의 수술적 치료 방법에 있어서는 원위 갈매기형 절골술⁴⁾, 원위 수평 중족 절골술⁵⁾, 사면 간부 절골술⁶⁾, 근위 반구형 절골술⁷⁾ 등 변형의 종류와 정도에 따라 다양한 술기들이 사용되고 있으며, 내고정 방법에 있어도 금속 나사와 핀에서 흡수성 핀⁸⁾과 단순 내측 밀착⁹⁾에 이르기까지 다양한 방법들이 이용되고 있다. 이러한 다양한 수술적 술기들은 증상을 호전시키고 미용적 목적을 달성하면서 소견막류의 재발을 방지할 뿐 아니라, 수술 후 제5 중족 족지 관절의 기능을 보존하는 것에 초점을 두고 발전되어 왔다. 이러한 다양한 수술적 술기들 중 Giannini 등¹⁰⁾은 최소 침습형 절골술인 S.E.R.I. (simple, effective, rapid, inexpensive) 수술법을 이용하여 우수한 임상적 결과를 보고하였다. S.E.R.I. 수술법은 피부 및 연부조직의 절개가 작

아 회복이 빠르면서 원위 간부 사면 절골술 후 근위 중족골 해면골 내에 Kirschner's wire를 단순 삽입하는 방법으로서 수술 술기가 간단하고 효율적인 장점이 있지만, 아직까지 그 치료 효과 및 임상 결과에 대한 보고는 많지 않다¹⁰⁻¹²⁾. 본 연구는 S.E.R.I. 수술법을 이용한 소견막류 치료의 임상적, 방사선학적 결과를 알아보고자 하였다.

대상 및 방법

1. 대상

2005년 3월부터 2009년 2월까지 소견막류로 최소 침습형 절골술을 시행 받은 환자 중 1년 이상 추시가 가능하였던 22명의 환자, 총 26예(우측부 17예, 좌측부 9예)를 대상으로 하였다. 연령은 49.0±11.8세(범위, 22~67세)였고, 모두 여성이었으며, 추시 기간은 33.5±14.0개월(범위, 12.0~58.0개월)이었다. 6개월 이상의 비스테로이드성 소염제 복용과 신발 교정 등의 보존적 치료에 반응하지 않는 통증을 동반한 소견막류에 대해서 수술적 치료를 시행하였다 (Table 1).

2. 수술 방법 및 수술 후 관리

환자를 척추 마취 후 수술대 위에 양와위 자세로 눕힌 상태에서 대퇴부에 지혈대를 적용하고 제5 중족골 원위부의 전외측에 약 1.5 cm 크기의 피부 절개를 가한 후 연부 조직을 박리하여 중족골 원위 간부를 노출시켰다. 족저 근위부에서 족배 원위부 방향으로 절골술을 시행하였고, 원위부를 충분히 내측으로 전이시켰다. Kirschner's wire를 절골부의 원위 연부조직에 제5 족지의 말단 방향으로 장축에 평행하게 삽입한 후, 근위부 방향으로 삽입하여 절골부의 근위부 해면골 내로 고정하고 피부를 봉합하였다(Fig. 2). 수술 후 3주 동안 단하지 석고 부목으로 고정하고 후족부를 이용한 체

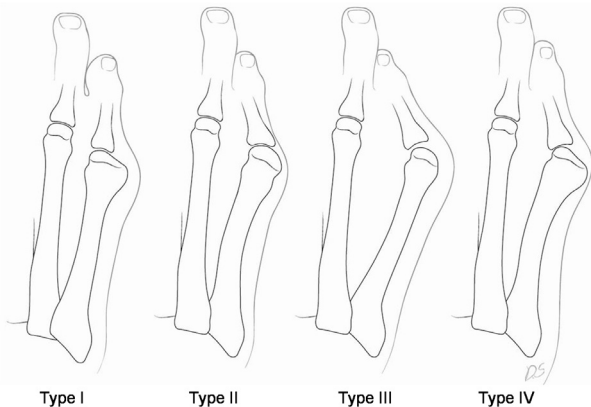


Figure 1. Classification of Bunionette Deformity.

Table 1. Patient Demographics and Preoperative Factors

Characteristics	n=26
Gender (female)	26
Age (years)*	49.0±11.8 (22.0-67.0)
Follow up (months)*	33.5±14.0 (12.0-58.0)
Site (right: left)	17:09
Simultaneous procedure (for hallux valgus)	19
Ludloff osteotomy	14
Distal chevron osteotomy	4
Distal closed wedge osteotomy	1

*Mean±Standard Deviation (range)

중 부하를 허용하였다. 3주째에 외래에서 석고 부목 및 Kirschner's wire를 제거하고 수술 후 신발(postoperative shoe)을 착용한 채로 체중 부하를 점진적으로 허용하였으며, 수술 후 6주에 일반 신발을 신도록 하였다.

3. 평가 방법

수술 전, 후 및 최종 추시 시 Visual Analogue Scale (VAS)와 American Orthopaedic Foot and Ankle Society (AOFAS) score를 평가하였다. Lee 등¹³⁾의 방법에 따라 신발의 선택도를 “신발을 가리지 않는다, 운동화류의 볼이 큰 신발만을 신는다, 특수 깔창이나 특수 신발이 필요하다”로 분류하여 평가하였다. 굳은살의 위치는 제5 중족골 두의 족배부, 족저부, 외측부로 나누어 각각의 소실 여부를 관찰하였으며, Coughlin이 제시한 scoring system¹⁴⁾을 이용한 환자 만족도를 우수, 양호, 보통, 불량 의 네 단계로 나누어서 평가하였다(Table 2). 방사선학적으로 술 전 및 술 후, 최종 추시 시에 족부 기립 전후면 사진과 측면 사진을 촬영하고 Fallat¹⁾의 분류에 따라 소견막류의 형태를 네 가지로 구분하여 그 발생 빈도와 수술 후 결과를 분석하였다. 제

4-5 중족골간 각(4-5th Intermetatarsal Angle)은 제4 중족골의 간부를 이등분하는 선과 제5중족골 간부의 근위 내측부에 평행한 선이 이루는 각도, 제5 중족-족지간 각(5th Metatarsophalangeal Angle)은 제5 중족골 간부를 이등분하는 선과 제5 근위 족지골 간부를 이등분하는 선이 이루는 각도로 정의한 후^{13,15)}, 수술 전후의 변화를 측정하였다. 그리고 제5 중족골 장축 길이(length of 5th metatarsal bone)의 변화를 측정하여 수술 전후 단축의 정도를 평가하였다. 또한 발생 가능한 실험자 간 오차(interobserver bias)를 줄이기 위하여 2명의 실험자가 독립적으로 측정($p < 0.05$)하여 그 평균값을 결과 분석에 이용하였다. 통계 분석은 SPSS (version 12.0; SPSS, Chicago, IL)를 이용하였으며, Mann-Whitney 검정을 적용하여 수술 전후의 값을 비교하였다. 통계학적 유의수준은 p 값이 0.05 미만인 경우로 하였다.

결 과

단순방사선 사진에서 Fallat에 의한 분류는 제2형이 2예(7.7%), 제3형이 19예(73.1%), 제4형이 5예(19.2%)였다. 양측 족부에 증상을 동반한 소견막류가 있는 환자는 총 4명이

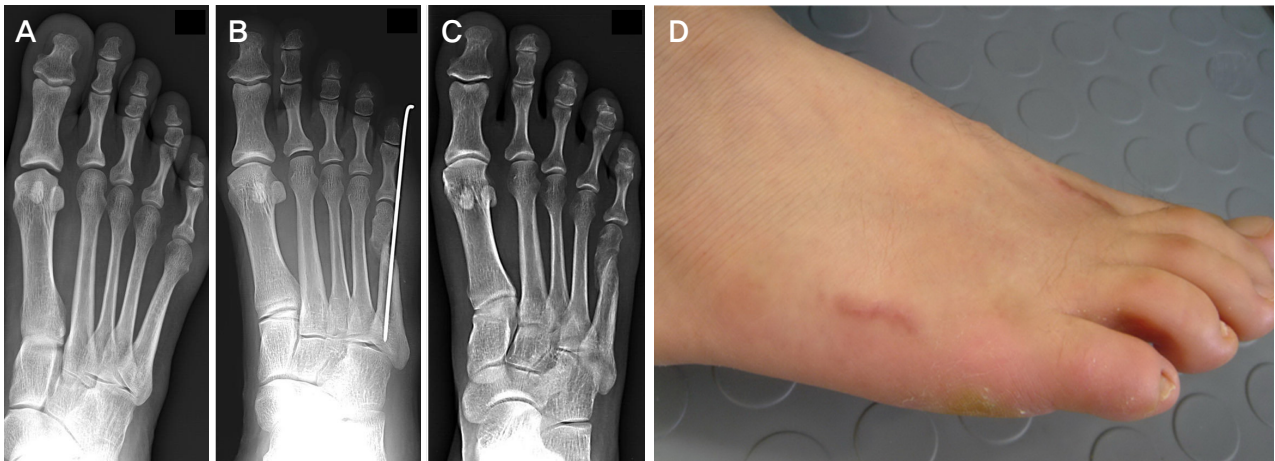


Figure 2. The right foot of a 43-year-old woman with a bunionette. (A) Preoperative standing anteroposterior radiograph shows a type III bunionette deformity. (B) In the postoperative radiograph, the bunionette deformity was corrected by S.E.R.I. operation. (C) At the postoperative 3 months, standing anteroposterior radiograph shows a bony union of the osteotomy site. (D) She had a minimal sized scar (about 1.5 cm) at the dorsolateral surface of the foot.

Table 2. Scoring System by Coughlin

Rating	Specification
Excellent	Without problems, very satisfied, mild or no pain, walks without difficulty
Good	A few problems, satisfied, mild pain, walks without difficulty or with mild difficulty, would still have had surgery
Fair	Moderate pain, limited walking, reservation about success of surgery
Poor	Continued pain, little improvement in walking ability, regrets surgery

였으며 이들은 모두 양측 무지외반증이 있었다. 전체 26예 중 19예에서 무지외반증이 동반되어 교정술을 동시에 시행하였다(Table 1). VAS는 수술 전 6.8±1.8점(범위, 4~10점)에서 수술 후 최종 추시 시 2.2±1.8점(범위, 0~5점)으로 감소하였으며, AOFAS score는 수술 전 54.0±14.2점(범위, 23~69점)에서 수술 후 90.0±4.8점(범위, 84~100점)으로 호전되었다($p<0.05$, Table 3). 무지외반증과 소견마류 교정술을 동시에 시행한 19예의 경우에 VAS는 수술 전 6.6±1.9점(범위, 4~10점)에서 수술 후 최종 추시 시 2.2±1.8점(범위, 0~5점)으로 감소하였으며, AOFAS score는 수술 전 54.8±15.1점(범위, 23~69점)에서 수술 후 최종 추시 시 90.2±4.6점(범위, 84~100점)으로 호전되었다($p<0.05$). 또한, 소견마류 교정술만을 시행한 7예의 경우에 VAS는 수술 전 7.3±1.6점(범위, 5~10점)에서 수술 후 최종 추시 시 2.1±1.9점(범위, 0~5점)으로 평가되었으며, AOFAS score는 수술 전 51.7±11.9점(범위, 34~64점)에서 수술 후 최종 추시 시 89.4±5.4점(범위, 85~100점)으로 평가되었다($p<0.05$). 신발의 선택도는 수술 전과 수술 후 큰 차이를 보이지 않았지만, 대부분의 환자에서 수술 전과 같은 신발 착용 시 통증의 감소를 경험하였다. 굳은살은 수술 전 제5 중족골 두 배부 1예, 저부 2예, 외측부 9예로 총 12예 관찰되었으며, 수술 후 최종 추시 시 제5 중족골 두 저부 3예, 외측부 1예로 총 4예 관찰되었다. Coughlin이 제시한 scoring system¹⁴⁾에 따른 수술 후 만족도는 9예(34.6%)에서 우수, 16예(61.5%)에서 양호, 1예(3.9%)에서 보통으로 평가되었다(Table 4). 유형별로는 제2형은 전 예에서 우수, 제3형은 우수 5예, 양호 13예, 보통 1예였으며, 제4형은 우수 2예, 양호 3예로 평가되었다.

Table 3. Clinical Outcomes

	Pre-operative	Post-operative	<i>p</i> -value
VAS score	6.8±1.8	2.2±1.8	<0.05
AOFAS score	54.0±14.2	90.0±4.8	<0.05

VAS, Visual Analogue Scale; AOFAS, American Orthopaedic Foot and Ankle Society. The value are given as the mean± standard deviation.

Table 4. Subjective Satisfaction (by Coughlin scoring system)

Rating	Total (n=26)
Excellent	9 (34.6%)
Good	16 (61.5%)
Fair	1 (3.9%)
Poor	0 (0%)

방사선학적으로 제4-5 중족골간 각은 수술 전 10.1±2.3도(범위, 5.3~14.3도)에서 수술 후 최종 추시 시에 4.4± 1.7도(범위, 1.8-6.9도)로 감소하였고($p<0.05$), 제5 중족-족지 각은 수술 전 11.5±8.6도(범위, -11.9~19.8도)에서 수술 후 -0.1±4.1도(범위, -11.5~4.5도)로 감소하였다($p<0.05$). 제5 중족골 길이는 수술 전 66.1±4.3 mm(범위, 55.0~72.0 mm)에서 수술 후 64.1±4.4 mm(범위, 53.0 ~69.0 mm)로 평균 2.0 mm정도 감소하였으나(Table 5) 통계학적으로 유의하지는 않았다($p=0.069$). 수술 후 절골 부위의 불유합, 감염 및 전이성 중족골통 등의 합병증은 관찰되지 않았다.

고 찰

소견마류의 원인은 딱 끼는 신발, 제5 중족골 두의 외측 골성 돌출, 제5 중족골 간부의 외측 만곡 등이고, 증상은 보행 시 통증, 압통, 부종, 홍반, 굳은살, 꺾양 등이 있다. 증상이 있는 소견마류는 치료의 대상이 되는데, 보존적 치료로는 볼이 넓은 신발, 교정용 깔창 등을 이용하여 제5 중족골 두와 신발과의 마찰과 압력을 낮추는 방법이 주로 사용된다. 보존적 치료에 실패한 경우, 수술적 치료를 시도할 수 있으며^{3,16)}, 변형의 형태와 정도에 따라 다양한 수술 방법이 소개되고 있다. Fallat¹⁾은 방사선학적 분류에 따라 제1형은 단순 골 절제술, 제2형, 제3형은 원위부 절골술, 제4형은 근위부 절골술을 시행할 것을 제안하였다. Mann과 Mann¹⁷⁾은 제1형 소견마류 환자에 원위 갈매기형 절골술을 시행하여 만족할 만한 결과를 얻었다고 하였고 Ajis 등¹⁸⁾은 제2형 소견마류 환자에게 원위부 또는 간부 절골술을, 제3형은 간부 또는 근위부 절골술을, 제4형은 근위부 절골술을 시행하여 만족할 만한 결과를 얻었다고 하였다. 일반적으로 원위부 절골술은 간부 또는 근위부 절골술에 비해 교정력이 떨어지는 것으로 알려져 있으며¹⁶⁾, Okuda 등⁷⁾은 총 10예의 근위부 절골술 후 제4-5 중족골간각이 평균 7.4도 교정되고 제5 중족-족지각이 평균 16.3도 교정되었으며 모두 우수한 임상적 결과를 보였다고 하였다. 본 연구에서는 제4-5 중족

Table 5. Radiological Outcomes

	Pre-operative (°)	Post-operative (°)	<i>p</i> -value
4-5 th IMA	10.1±2.3	4.4±1.7	<0.05
5 th MPA	11.5±8.6	-0.1±4.1	<0.05
5 th MTL	66.1±4.3	64.1±4.4	0.069

IMA, intermetatarsal angle; MPA, metatarsophalangeal angle; MTL, length of metatarsal bone. The value are given as the mean± standard deviation.

골간각이 평균 5.7도 교정되고 제5 중족-족지간각이 평균 11.4도 교정되어 근위부 절골술에 비해 교정각의 크기가 작았다. 그러나 수술 후 최종 추시 시 제4-5 중족골간 각은 4.4도(범위, 1.8~6.9도)로 Fallat과 Buckholz¹⁹⁾가 제시한 평균인 6.47도 이내였고 전 예에서 Schoenhaus 등²⁰⁾이 제시한 정상 범위인 8도 이하에 속하였다. 임상적으로는 총 26예 중 25예(96.1%)에서 양호 이상의 결과를 얻을 수 있었다.

최근 내고정에 따른 합병증을 방지하고 수술적 술기를 간단하게 하기 위해 흡수성 나사 사용⁸⁾ 또는 단순 밀착⁹⁾만을 시행하는 방법 등이 이용되고 있고, 최소 침습적 고정으로 좋은 결과를 얻는다는 보고가 있다⁸⁻¹⁰⁾. 최소 침습적 고정을 이용하는 S.E.R.I. 수술법은 원위 간부 사면 절골술로서 간부 절골술, 근위부 절골술, 다른 원위부 절골술보다 수술적 술기가 간단할 뿐 아니라 회복 기간이 빠르며 수술 합병증도 적다는 장점이 있다^{16,17,21,22)}. 그리고 고정 방법이 Kirschner's wire의 단순 삽입이므로 수술 상처도 작다. 본 연구에서의 사면 절골술은 Coughlin¹⁴⁾의 방법과 반대로 족저근위부에서 족배원위부 방향으로 시행하였는데 Lint와 Wijffels⁶⁾은 골막과 근막이 중족골 간부에서 근위부로 갈수록 강하기 때문에 수술 후 체중 부하를 하게 되면 절골 부위에 압박력을 주어 골유합에 도움을 준다고 하였다. 이는 본 연구에서 견고한 내고정 없이도 전 예에서 골유합을 얻을 수 있었던 이유라고 사료된다. Mann과 Mann¹⁷⁾은 제4,5 중족골이 다른 중족골에 비해 유연하고 제5 중족골은 특히 유연하여, 단축이 발생할 경우 제4 중족골로 전이성 중족골통이 나타날 수 있어 단축을 최소화하는 것이 좋다고 하였다. 수술 전과 수술 후 평균 2.0 mm의 제5 중족골 단축을 보였으나 통계학적인 의미는 없었으며($p=0.069$) 전이성 중족골통이 나타난 예도 없었다. 그 외에 굴곡구축, 피부 및 연부조직 감염 등의 합병증이 보고되고 있지만^{8,21,22)} 본 연구에서는 발생하지 않았다. S.E.R.I. 수술법은 술기가 간단하고 Kirschner's wire를 외래에서 쉽게 제거할 수 있어 간편하고 경제적이며, 내고정물에 인한 합병증이 적고 근위 절골편에 고정된 Kirschner's wire가 절골편의 외측 전위에 대한 안정성을 부여해 줄 수 있는 수술법이라고 생각된다.

결 론

S.E.R.I 수술법은 덜 침습적이고 술기가 간단하며 임상적, 방사선학적 결과가 우수하여 증상이 있는 소견막류의 치료에 있어 추천할 만한 술식으로 사료된다.

REFERENCES

1. Fallat LM. Pathology of the fifth ray, including the tailor's bunion deformity. *Clin Podiatr Med Surg.* 1990;7:689-715.
2. Vienne P, Oesselmann M, Espinosa N, Aschwanden R, Zingg P. Modified Coughlin procedure for surgical treatment of symptomatic tailor's bunion: a prospective followup study of 33 consecutive operations. *Foot Ankle Int.* 2006;27:573-80.
3. Coughlin MJ. Etiology and treatment of the bunionette deformity. *Instr Course Lect.* 1990;39:37-48.
4. Diebold PF. Basal osteotomy of the fifth metatarsal for the bunionette. *Foot Ankle.* 1991;12:74-9.
5. Radl R, Leithner A, Koehler W, Scheipl S, Windhager R. The modified distal horizontal metatarsal osteotomy for correction of bunionette deformity. *Foot Ankle Int.* 2005;26:454-7.
6. De Lint JA, Wijffels NAT. The oblique diaphyseal osteotomy for bunionette. *Foot and Ankle Surgery.* 1998;4:99-104.
7. Okuda R, Kinoshita M, Morikawa J, Jotoku T, Abe M. Proximal dome-shaped osteotomy for symptomatic bunionette. *Clin Orthop Relat Res.* 2002;396:173-8.
8. Boyer ML, Deorio JK. Bunionette deformity correction with distal chevron osteotomy and single absorbable pin fixation. *Foot Ankle Int.* 2003;24:834-7.
9. Kitaoka HB, Leventen EO. Medial displacement metatarsal osteotomy for treatment of painful bunionette. *Clin Orthop Relat Res.* 1989;243:172-9.
10. Giannini S, Faldini C, Vannini F, Digennaro V, Bevoni R, Luciani D. The minimally invasive osteotomy "S.E.R.I." (simple, effective, rapid, inexpensive) for correction of bunionette deformity. *Foot Ankle Int.* 2008;29:282-6.
11. Legenstein R, Bonomo J, Huber W, Boesch P. Correction of tailor's bunion with the Boesch technique: a retrospective study. *Foot Ankle Int.* 2007;28:799-803.
12. Roukis TS. The tailor's bunionette deformity: a field guide to surgical correction. *Clin Podiatr Med Surg.* 2005; 22:223-45, vi.
13. Lee KT, Young KW, Kim JY, Cha SD, Kim ES, Ahn YJ. Treatment of Bunionette Deformity with Distal Chevron Osteotomy. *J Korean Orthop Assoc.* 2006;41:14-8.
14. Coughlin MJ. Treatment of bunionette deformity with longitudinal diaphyseal osteotomy with distal soft tissue repair. *Foot Ankle.* 1991;11:195-203.
15. Kitaoka HB, Holiday AD Jr. Lateral condylar resection for bunionette. *Clin Orthop Relat Res.* 1992;278:183-92.
16. Koti M, Maffulli N. Bunionette. *J Bone Joint Surg Am.* 2001; 83:1076-82.
17. Mann RA, Mann JA. The bunionette deformity. *Instr Course Lect.* 2004;53:303-9.
18. Ajis A, Koti M, Maffulli N. Tailor's bunion: a review. *J Foot Ankle Surg.* 2005;44:236-45.
19. Fallat LM, Buckholz J. An analysis of the tailor's bunion by radiographic and anatomical display. *J Am Podiatry Assoc.* 1980;70:597-603.

20. **Schoenhaus H, Rotman S, Meshon AL.** *A review of normal inter-metatarsal angles. J Am Podiatry Assoc. 1973;63:88-95.*
21. **Kitaoka HB, Holiday AD Jr.** *Campbell DC, 2nd. Distal Chevron metatarsal osteotomy for bunionette. Foot Ankle. 1991;12:80-5.*
22. **Moran MM, Claridge RJ.** *Chevron osteotomy for bunionette. Foot Ankle Int. 1994;15:684-8.*