

비전문적 피부미용시술로 인한 합병증과 치료 방법의 고찰

연세대학교 의과대학 피부과학교실 및 피부생물학 연구소

장흥선 · 정기양 · 오병호

Complications from Cosmetic Procedures Performed by Non-Professionals: A Case Analysis and Review of Treatments

Hong Sun Jang, M.D., Kee Yang Chung, M.D., Ph.D., Byung Ho Oh, M.D.

Department of Dermatology, Severance Hospital, Cutaneous Biology Research Institute,
Yonsei University College of Medicine, Seoul, Korea

Background: As the desire to maintain a youthful appearance escalates nationwide, the numbers of patients presenting with complications subsequent to cosmetic treatments performed by non-professionals are increasing.

Objective: The purpose of this study was to overview complications from cosmetic therapeutic attempts by non-professionals, and to discuss their management from a dermatologist's point of view.

Methods: During the period January 1st, 2011 to December 31st, 2013, a total of 24 patients who visited the Severance Hospital at Yonsei University for complications that developed after cosmetic treatments by oriental doctors, non-medical personnel, and general practitioners were enrolled in this study. Patient clinical characteristics, past history, diagnosis, biopsy results, and treatment information were collected.

Results: The most common complication was a granulomatous foreign body reaction (n=15, 62.5%), followed by skin necrosis (n=8, 33.3%), and misdiagnosis and malpractice by non-professionals (n=5, 20.8%). Three patients had more than 2 complications combined. Patients with granulomatous foreign body reactions were usually managed with conservative treatments or excisions, while those with skin necrosis were managed with debridement and secondary intention healing.

Conclusion: As the number of cosmetic therapeutic attempts made by non-professionals increases, dermatologists need to understand the potential complications that can arise following these procedures, and should take an active role in managing the patients. (*Korean J Dermatol* 2014;52(4):222~229)

Key Words: Complication, Cosmetic procedure, Foreign body granuloma, Skin necrosis

서 론

지난 10여년간 피부미용치료의 발전은 보톡스/필러를 통한 주름개선치료, IPL (intense pulsed light) 등의 색소 병변을 치료하는 레이저, 프랙셔널 레이저(fractional laser)를 비롯한 홈터치료의 방법개발을 통해 견인되어 왔다. 문체

는 이러한 치료방법들이 피부과적 전문지식이나 숙련 없이도 쉽게 할 수 있는 것으로 오인되어, 의료인뿐만 아니라 비의료인에 의한 불법시술도 횡행하고 있다는 점이다. 특히, 정부의 저수가 정책과 개원의 급증으로 인한 의원경영 악화를 해결하기 위해 비교적 진입장벽이 낮고 고수익창출이 가능한 피부미용치료에 비피부과 전문의들이 경쟁적으로 뛰어들면서 비전문적 미용시술로 인한 합병증 사례가 증가하고 있다.

최근 피부과학회지에 보고된 합병증 증례로는 한의원에서 미용목적의 침술 후 발생한 합병증¹, 피부관리실에서 초음파 자극기 사용 후 접촉피부염이 발생한 합병증², 무분별한 필러(filler) 주입으로 인한 이물 육아종³⁻⁵, 비의료인에 의한 박피술 및 레이저치료에 의한 합병증 등이 있다⁶.

<접수: 2014. 1. 14, 수정: 2014. 2. 26, 게재허가: 2014. 3. 2.>

*이 논문은 2013년도 정부(미래창조과학부)의 재원으로 한국연구재단의 지원을 받아 수행된 연구임(No. 2013R1A2A2A04015894).

교신저자: 오병호

주소: 120-752 서울시 서대문구 연세로 50

연세대학교 의과대학 피부과학교실

전화: 02)2228-2080, Fax: 02)393-9157

E-mail: obh505@yuhs.ac

비전문적 미용시술 합병증의 가장 큰 문제점은 치료 후 합병증 보고가 끊이지 않음에도 불구하고 아직 정확한 발생건수나 통계자료가 없다는 점이다. 약물부작용의 경우 사소한 것이라 하더라도 지역약물감시센터를 통해 모니터링이 이루어지고 있으나, 미용시술합병증은 그렇지 않다. 또한, 시술자가 합병증발생을 인정하지 않거나 외부에 노출되지 않도록 숨기려는 경우가 많아, 환자가 조기에 적절한 치료를 받지 못하고 상태가 악화되는 경우가 많다.

이에 저자들은 최근 3년간 연세대학교 의과대학 세브란스병원에 내원한 환자를 대상으로 비전문적 미용시술의 합병증 사례를 분석하여 발생유형별로 분류하고, 이를 진단 및 치료하기 위해 피부과 의사가 갖추어야 할 필수항목들에 대해 고찰해보고자 한다.

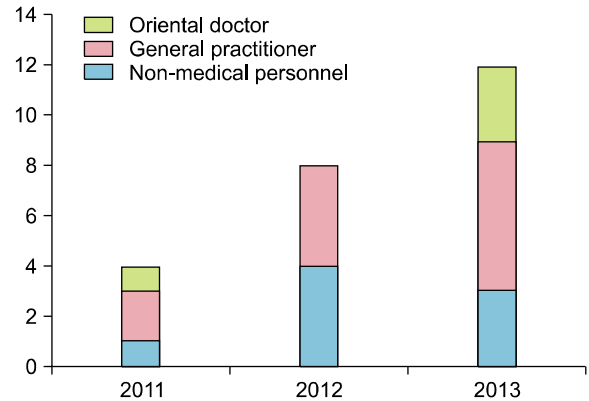


Fig. 1. Number of cases according to the timeline.

Table 1. Patient characteristics

Case	Sex	Age	Practitioner	Past history	Site	Impression	Biopsy
1	F	21	NMP	Acne extraction 2 months ago in a beauty shop	Cheek	Secondary infection after treatment	X
2	F	29	NMP	Filler injection 10 years ago	Nose, mentum	Foreign body granuloma	O
3	F	38	NMP	Filler injection 6 months ago	Thigh	Foreign body granuloma, skin necrosis	O
4	F	48	NMP	Filler injection 10 years ago	Periorbital area	Foreign body granuloma	O
5	F	52	NMP	Filler injection 15 years ago	Forehead, cheek	Foreign body granuloma	O
6	F	60	NMP	Filler injection 10 years ago	Forehead	Foreign body granuloma	O
7	F	67	NMP	Filler injection 40 years ago	Forehead	Foreign body granuloma	O
8	F	73	NMP	Filler injection 10 years ago	Forehead	Foreign body granuloma	O
9	F	24	GP	Filler injection 2 weeks ago	Nose	Skin necrosis	X
10	F	29	GP	Contraction of pores 3 weeks ago (injection)	Cheek	Skin necrosis	X
11	F	29	GP	Steroid injection 2 months ago for acne	Cheek	Skin atrophy due to unskilled treatment	X
12	F	31	GP	Contraction of pores 1 month ago (injection)	Cheek	Skin necrosis	X
13	F	33	GP	Filler injection 1 year ago	Mentum	Foreign body granuloma	O
14	F	52	GP	Face lifting 2 years ago	Preauricular area	Foreign body granuloma	O
15	F	53	GP	Filler injection 15 years ago	Forehead	Foreign body granuloma	O
16	F	61	GP	Face lifting 3 weeks ago	Cheek	Skin necrosis	X
17	F	64	GP	Filler injection 2 months ago	Nasolabial fold	Foreign body granuloma	O
18	F	65	GP	Filler injection 5 days ago	Glabella	Foreign body granuloma, skin necrosis	O
19	M	31	GP	Filler injection 10 months ago	Glabella	Skin necrosis, weakened eyesight	X
20	M	37	GP	Filler injection 4 years ago	Glabella	Foreign body granuloma	O
21	F	29	OD	Fractional laser 4 months ago due to erythema	Both cheeks	Misdiagnosis (autoimmune disease)	X
22	F	40	OD	Face lifting 1 year ago	Cheek	Suspicious of foreign body reaction	O
23	F	42	OD	Facial massage 3 months ago due to erythema	Both cheeks	Misdiagnosis (allergic dermatitis)	X
24	M	17	OD	Acupuncture 2 months ago	Chest	Misdiagnosis (Becker's nevus), granuloma, skin necrosis	O

NMP: non-medical personnel, GP: general practitioner, OD: oriental doctor.