

내시경 갑상선 절제술 후에 발생한 갑상선 선종성 과형성증의 연조직 착상 1예

연세대학교 의과대학 외과학교실 및 갑상선암 클리닉
이용상 · 윤지섭 · 남기현 · 정웅운 · 박정수

= Abstract =

Soft Tissue Implantation of Thyroid Adenomatous Hyperplasia after Endoscopic Thyroid Surgery : Report of a Case

Yong-Sang Lee, M.D., Ji-Sup Yoon, M.D., Kee-Hyun Nam, M.D.,
Woong Youn Chung, M.D., Ph.D., Cheong Soo Park, M.D., Ph.D.

Department of Surgery and Thyroid Cancer Clinic, Yonsei University College of Medicine, Seoul, Korea

Soft tissue implantation of thyroid tissue is a very rare event. Needle tract implantation of thyroid carcinoma after fine-needle aspiration (FNA) biopsy has been occasionally reported, but implantation of benign thyroid tumor tissue is extremely rare.

Rupture of thyroid tissues during surgery or trauma may cause the thyroid tissue to be implanted and result in multiple palpable nodules in soft tissue of the neck.

Several reports have shown the possibility of implantation of normal or hyperplastic thyroid tissues in soft tissue.

We herein report a case of implantation of adenomatous hyperplastic tissue in the neck along the trochar and previous operation site after endoscopic thyroid surgery, which was successfully treated by complete excision.

KEY WORDS : Implantation · Endoscopic thyroid surgery · Adenomatous hyperplasia.

서 론

갑상선 결절 중 양성 결절은 대부분 관찰만 하거나 보존적 치료를 하지만, 몇몇 경우에는 수술적 치료를 요하게 되는데, 최근에는 미용상의 이점 등으로 내시경 갑상선 절제술이 점차 선호되고 있다.

내시경 수술은 수술 후 미용적 만족도가 높은 장점이 있으나, 상대적으로 긴 수술시간이 필요하고, 종양이 크거나 악성 종양인 경우, 과거에 경부에 수술을 받았던 경우는 시행하기 어려운 단점도 가지고 있다¹⁻³⁾.

경부의 내시경 수술은 1995년 Gagner⁴⁾에 의해 처음 시도된 이후 많은 발전을 이루었는데, 처음에는 내시경 수술의 적응증에 여러 가지 제한이 있었으나, 최근에는 장비 및 수술 술기의 발달로 적응증이 점차 확대되어 가고 있다. 하지만, 내시경 수술의 무리한 적용으로 기존에 알려져 있던 단점 외에 다른 부작용이 유발되기도 한다.

저자들은 4년 전 갑상선의 선종성 과형성증(adenomatous hyperplasia)으로 내시경 갑상선 좌엽 절제술 후 이전 수술 부위 근처의 연조직과 투관침(trochar) 부위를 따라 선종성 과형성증 조직이 착상되어 다발성 경부 종괴가 형성된 증례를 경험하였기에 이를 보고하는 바이다.

증 례

17세 여자로 우측 갑상선 비대 및 좌측 경부에 다발성으로

교신저자 : 박정수, 120-752 서울 서대문구 성산로 250
연세대학교 의과대학 외과학교실 및 갑상선암 클리닉
전화 : (02) 2228-2111 · 전송 : (02) 313-8289
E-mail : y Surg@yumc.yonsei.ac.kr

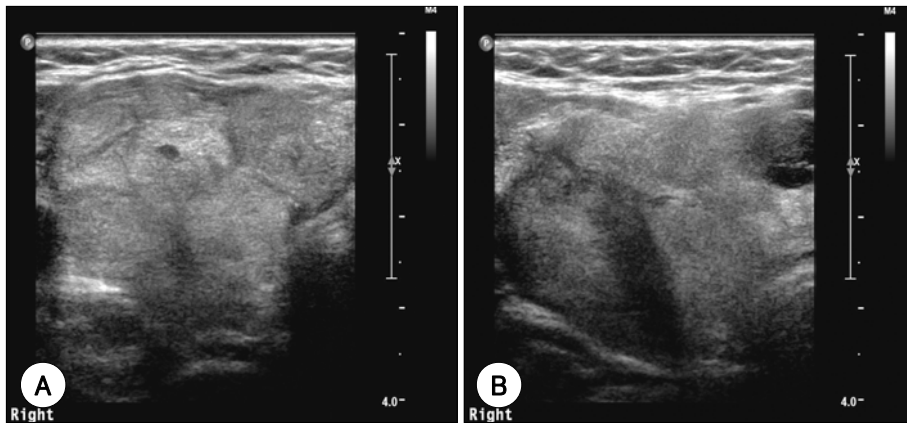


Fig. 1. Neck ultrasonographic findings. A : Isoechoic huge mass in the right thyroid gland. B : Multiple echogenic oval shape masses are seen in the subcutaneous fat layer and muscular layer.

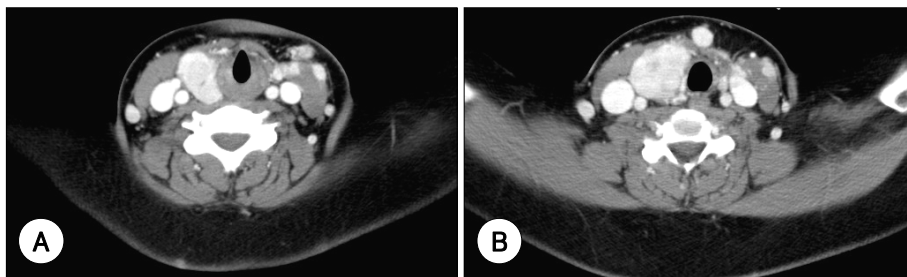


Fig. 2. Neck CT findings. A : Diffuse enlargement of right thyroid gland with multiple low-attenuated nodules. B : Multi-focal enhancing nodular lesions were seen in the soft tissue of left neck.

촉지되는 종괴를 주스로 내원하였다. 어머니가 갑상선 유두암으로 갑상선전절제술을 받은 가족력 외에는 특이할 사항은 없었다. 환자는 12세 때 갑상선 여포상 종양이 의심되어 좌측 경부에 4개의 투관침을 삽입하는 내시경 갑상선 좌엽 절제술을 외부병원에서 받았는데, 당시 조직병리 진단은 선종성 과형성증(크기 4×3.5cm, 무게 12.7gram)이었다. 수술 2개월 후에 잔존 갑상선 우엽의 비대로 본원으로 전원 되어 초음파 검사로 동질(isoechoic)의 여러 개의 결절들이 갑상선 우엽에서 발견되었다. 그러나 환자 자의에 의해 약 3년 간 추적이 안되었다가, 우측 갑상선 비대가 지속되고 좌측 갑상선 수술 부위 외측 측경부 연조직에 다발성 경부 종괴가 촉지되어 다시 내원하게 되었다.

갑상선 기능 검사는 모두 정상 소견을 보였다. 경부 초음파 검사에서 우측 갑상선 내에 여러 개의 경계가 명확한 결절들과 좌측 경부 연조직 여러 곳에 난형의 결절들이 피하층과 근육층에서 관찰되었다(Fig. 1). 경부 컴퓨터 단층 촬영에서 잔존 갑상선 우엽은 다발성 결절들에 의해 대치되어 있었고, 좌측 경부 내경정맥 림프절군 근처와 목 중앙에서 갑상선 조직과 동일한 조영 증강 정도를 보이는 0.5~1.0cm 크기의 다발성 결절성 병변들이 관찰되었다(Fig. 2). 좌측 경부 연조직의 결절에서 초음파 유도하 세침흡입조직검사(FNAB)를 시행하였으나 갑상선암을 시사하는 소견은 발견되지 않았다.

수술은 잔존 갑상선 우엽 절제술 및 광범위 다발성 경부 연

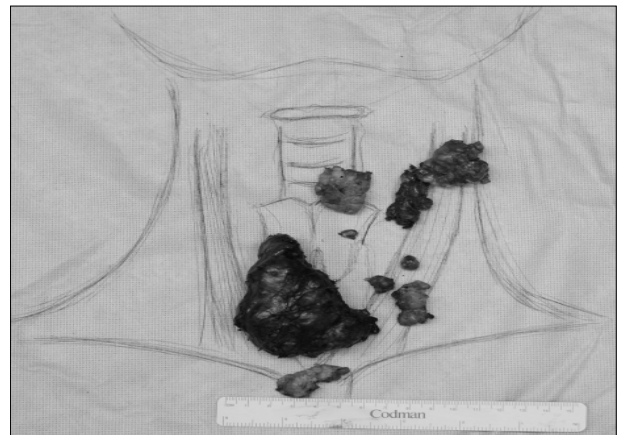

Fig. 3. Operative findings : diffuse enlargement of remnant thyroid and multiple implanted adenomatous hyperplastic thyroid tissues(Remnant thyroid gland : 9.0×6.5cm, 67.8gram).

조직 결절 절제술을 시행하였으며, 수술 후 별다른 합병증 없이 순조로운 회복을 하였다. 수술 소견으로 잔존 갑상선 우엽의 크기는 9.0×6.5cm, 무게는 67.8gram이었고, 좌측 경부 피하층 및 근육층, 갑상선 아래 경부 중앙 피하층에 여러 개의 결절성 병변이 관찰되었다(Fig. 3). 이들 결절들의 위치는 이전의 수술 부위 및 투관침의 위치와 거의 일치하였다(Fig. 4). 수술 후의 병리 조직 검사에서 잔존 갑상선 및 좌측 경부 연조직의 다발성 결절성 병변들은 모두 선종성 과형성증으로 확인되었다(Fig. 5). 환자는 수술 후 3일째 별다른 문제없이

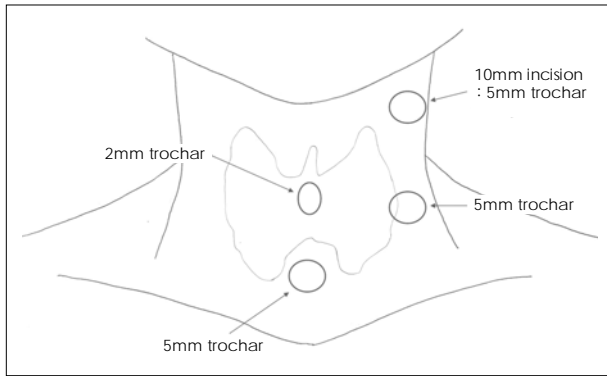


Fig. 4. Trochar incision site at initial operation.

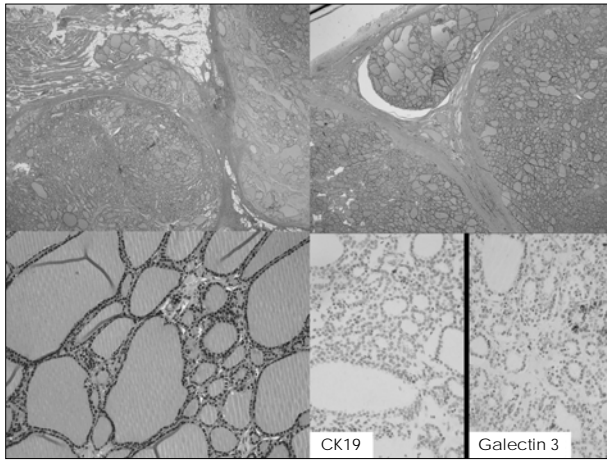


Fig. 5. Histologic findings of adenomatous hyperplasia. There were focally positive for immunohistochemical staining, Cytokeratin-19 and Galectin-3. However, generally this case was compatible with adenomatous hyperplasia.

퇴원하였으며, 갑상선 호르몬 보충요법으로 Levothyroxine 0.2mg/day를 복용하며 현재까지 별 문제 없이 건강하게 생활하고 있다.

고 찰

갑상선 결절은 내분비질환 중 가장 많은 빈도를 보이는 병변 중 하나로 축진으로 알 수 있는 결절은 전 인구의 4~7%에서 발견되고⁵⁾, 부검 예나 초음파에서 발견되는 갑상선 결절을 포함하면 30~50%에 이르는 것으로 알려져 있다⁶⁾.

최근 건강검진의 대중화와 경부 초음파 진단술의 발달로 갑상선 결절이 많은 빈도로 발견되나 대부분은 양성이며, 이들 양성 결절의 치료방침에 대해서는 아직 의견이 분분한 실정이다. 원칙적으로 양성 결절은 크기가 작은 경우에는 정기적으로 추적 관찰만 해도 되나, 경우에 따라서는 보존적 요법으로 경화요법(sclerotherapy)이나 고주파치료(radiofrequency ablation, RFA)를 시행하기도 한다. 양성 결절에서 수술이 필요한 경우는 반복적인 낭종 형성, 반복되는 출혈, 진행되는

여포성 과증식, 기도 압박, 연하통, 연하곤란, 호흡곤란 등의 압박 증상, 미용적인 문제, 기능성 결절, 압에 대한 공포, 환자가 원할 때 등이 있다^{7,8)}. 최근에는 미용상의 이점 등으로 고식적 갑상선 절제술보다 내시경 갑상선 절제술이 점차 증가하고 있는 추세에 있다.

내시경 경부 수술은 1995년 Gagner⁴⁾에 의해 부갑상선 절제술에서 처음으로 시도되었고, 1996년 Huscher 등⁹⁾에 의해 내시경 갑상선 일엽 절제술이 시행되었으며, 그 후 Shimizu 등¹⁰⁾의 무기하 내시경 수술, Ogami 등¹¹⁾의 유방 접근술, Ikeda 등¹²⁾의 액와 접근술 등 다양한 접근 방식의 내시경적 갑상선 절제술이 소개되고 있다. 국내에서도 2000년 Park 등¹³⁾이 Ogami 등¹¹⁾의 유방 접근술을 처음 시도한 이래, 현재 많은 의료기관에서 다양한 방법으로 시행되고 있다. 하지만, 본 증례처럼 내시경 수술의 무리한 적용과 수술 중 종괴가 부서지는 경우는 알려져 있던 부작용 외에 다른 문제가 유발되기도 한다. 본 증례의 경우 처음 수술 때 갑상선 결절의 크기가 약 4×3.5cm, 12.7gram으로 비교적 큰 종양이었고, 금번 수술 소견에서 보이는 경부의 다발성 결절의 위치가 이전 수술 부위 및 투관침의 위치와 일치하는 것을 볼 때, 처음 내시경하 갑상선 절제술 시행 시에 종괴가 절단되었을 가능성이 높고, 절단된 갑상선 조직편들이 경부의 연조직에 착상되어 다시 선종성 과형성을 한 것으로 생각할 수 있다.

갑상선 조직의 연조직 착상은, 갑상선암이 수술 전 세침흡입조직검사에서 바늘 침관(needle tract)에 착상이 되는 경우는 있으나¹⁴⁻¹⁶⁾, 본 증례와 같이 양성 갑상선 결절 조직이 착상되는 경우는 극히 드물다. 하지만 정상 갑상선 조직 또는 갑상선 기능항진증 환자의 갑상선 조직이 연조직에 생착이 되었던 것이 관찰된 것으로 보아, 세포 증식이 활발한 양성 갑상선 결절 조직들이 연조직에 생착될 가능성은 충분히 있다고 유추된다^{17,18)}.

Harach 등¹⁹⁾은 갑상선 절제술 1~26년 후에 경부 연부 조직에 갑상선 조직의 착상이 있었던 9예를 보고하면서, 9예 모두 처음 수술 시 종괴의 절단이 있었다고 하였고, 이와 같은 결과로 갑상선 결절 수술 시에는 결절절제술(nodulectomy)보다 일괄 엽절제술(en bloc lobectomy)이 안전할 것이라고 하였다.

내시경 수술 기구의 발달과 술기의 발달로 갑상선 수술의 분야에서도 내시경 수술 빈도가 점차 증가하고 있으나, 무리한 내시경 수술의 적용은 본 증례와 같이 예상치 못한 결과를 초래할 수 있다. 이와 같은 합병증을 줄이기 위해서는 내시경 수술의 적응증을 좀 더 엄격하게 적용할 필요가 있다. 즉 양성 갑상선 결절이라 하더라도 크기가 큰 경우에는 내시경 갑상선 절제술보다는 고식적 갑상선 절제술이 더 안전할 것으로 생각되며, 내시경 수술을 하는 경우에는 종괴가 절단되지 않은 일괄 갑상선 엽절제술(en bloc thyroid lobectomy)

이 시행되도록 노력해야 할 것이다.

중심 단어 : 착상 · 내시경 갑상선 수술 · 선종성 과형성증.

References

- 1) Ikeda Y, Takami H, Sasaki Y, Takayama J, Niimi M, Kan S: *Comparative study of thyroidectomies. Endoscopic surgery versus conventional open surgery. Surg Endosc. 2002;16:1741-1745*
- 2) Shimizu K, Tanaka S: *Asian perspective on endoscopic thyroidectomy- a review of 193 cases. Asian J Surg. 2003;26:92-100*
- 3) Park YL, Han WK, Bae WG: *100 cases of endoscopic thyroidectomy. Breast approach. Surg Laparosc Endosc Percutan Tech. 2003;13:20-25*
- 4) Gagner M: *Endoscopic subtotal parathyroidectomy in patients with primary hyperparathyroidism. Br J Surg. 1996;83:875*
- 5) Gharib H: *Current evaluation of thyroid nodules. Trends Endocrinol Metab. 1994;5:365-369*
- 6) Mazzaferri EL: *Management of a solitary thyroid nodule. N Engl J Med. 1993;328:553-558*
- 7) Delbridge L: *Solitary thyroid nodule: current management. ANZ J Surg. 2006;76:381-386*
- 8) Sakorafas GH, Peros G: *Thyroid nodule: a potentially malignant lesion: optimal management from a surgical perspective. Cancer Treat Rev. 2006;32:191-202*
- 9) Huscher CS, Chiodini S, Napolitano C, Recher A: *Endoscopic right thyroid lobectomy. Surg Endosc. 1997;11:877*
- 10) Shimizu K, Akira S, Tanaka S: *Video-assisted neck surgery: endoscopic resection of thyroid benign tumor aiming at scarless surgery on the neck. J Surg Oncol. 1998;69:178-180*
- 11) Ogami M, Ishii S, Arisawa Y, et al: *Scarless endoscopic thyroidectomy: breast approach for better cosmesis. Surg Laparosc Endosc Percutan Tech. 2000;10:1-4*
- 12) Ikeda Y, Takami H, Sasaki Y, Kan S, Niimi M: *Endoscopic neck surgery by the axillary approach. J Am Coll Surg. 2000;191:336-340*
- 13) Park YL, Shin JH, Bae WK: *Endoscopic thyroidectomy. J Korean Surg Soc. 2000;59:25-29*
- 14) Ito Y, Tomoda C, Uruno T, et al: *Needle tract implantation of papillary thyroid carcinoma after fine-needle aspiration biopsy. World J Surg. 2005;29:1544-1549*
- 15) Abelardo E, Jaramillo M, Sheffield E, Tierney P: *Anaplastic thyroid carcinoma implantation after fine needle aspiration cytology. J Laryngol Otol. 2007;121:268-270*
- 16) Ito Y, Asahi S, Matsuzuka F, Nakamura Y, Amino N, Miyauchi A: *Needle tract implantation of follicular neoplasm after fine-needle aspiration biopsy: report of a case. Thyroid. 2006;16:1059-1062*
- 17) Roy PG, Saund MS, Thusoo TK, Roy D, Sankar R: *Fate of human thyroid tissue autotransplants. Surg Today. 2003;33:571-576*
- 18) Shimizu K, Kumita S, Kitamura Y, et al: *Trial of autotransplantation of cryopreserved thyroid tissue for postoperative hypothyroidism in patients with Graves' disease. J Am Coll Surg. 2002;194:14-22*
- 19) Harach HR, Cabrera JA, Williams ED: *Thyroid implants after surgery and blunt trauma. Ann Diagn Pathol. 2004;8:61-68*