

## Carbamazepine에 의한 만성적, 반복적 담관염

송숙근 · 조양제 · 장상현 · 김경섭 · 이병인 · 허 경

연세대학교 의과대학 신경과학교실

### Chronic Recurrent Cholangitis Induced by Carbamazepine

Sook-Keun Song, M.D., Yang-Je Cho, M.D., Sang Hyun Jang, M.D.,  
Kyoung Sub Kim, M.D., Byung In Lee, M.D. and Kyoung Heo, M.D.

Department of Neurology, Yonsei University College of Medicine, Seoul, Korea

Carbamazepine (CBZ) is one of the most commonly used antiepileptic agents. With its potent effects against seizure or neuropathic pain, it also has several undesirable adverse events. CBZ has been known to induce hepatotoxicity because the drug is mainly metabolized through hepatic system, and asymptomatic liver enzyme elevation occurs in 5~10% of patients receiving CBZ. There are several cases of symptomatic hepatitis or hepatic necrosis by CBZ, however,

reports of chronic cholangitis associated with CBZ medication are rare. Here, we present a case of chronic recurrent cholangitis by CBZ with pathological evidence. (J Korean Epilep Soc 2007;11(2): 106-108)

**KEY WORDS:** Carbamazepine · Cholangitis · Adverse event.

Carbamazepine (CBZ)은 간질과 통증의 조절에 널리 사용되는 약물로, 신경계, 소화기계, 심혈관계 등에 대한 다양한 부작용이 보고되고 있다.<sup>1</sup> CBZ은 tricyclic ring 구조를 가지는 iminostilbene 유도체로서 주로 간에서 대사되며, CBZ을 복용하는 환자들의 5~10%에서 간 효소의 상승이 발견되나 대부분 임상 증상은 나타내지 않는 것으로 알려져 있다.<sup>1</sup> 때때로 심한 간 손상의 예도 보고 되는데, 주로 육아종성 간염(granulomatous hepatitis)의 양상을 보이며 약물 중단에 의해 증상이 호전되나,<sup>2,3</sup> 드물게 사망에 이르는 치명적 간세포 괴사(hepatocellular necrosis)의 경우도 보고된 바 있다.<sup>4</sup> 하지만 CBZ에 의한 담관염(cholangitis)은 매우 드물어 지금까지 몇 예만이 보고되었을 뿐이다.<sup>6-10</sup> 저자 등은 CBZ에 의해 유발된 만성적, 반복적 담관염을 경험하였고, 이를 간 생검으로 확인하였기에 증례를 보고하는 바이다.

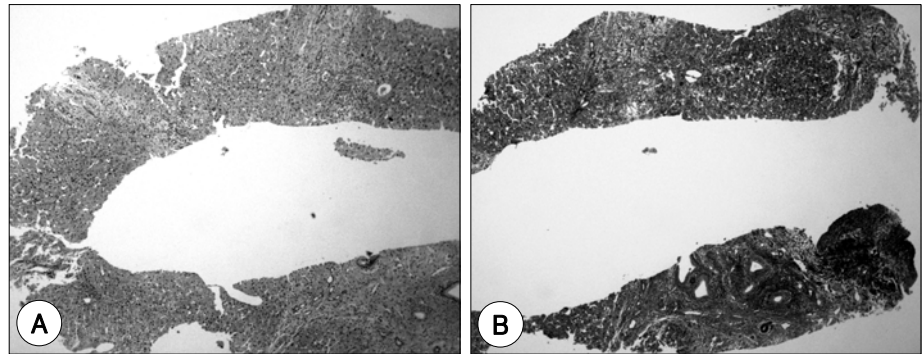
### 증례

44세 남자가 만성적 반복적 담관염에 대한 평가 및 치료를 위해 본원 소화기 내과 외래로 내원하였다. 심각한 내과적 질환의 기왕력은 없었으나 30대 말부터 건강 검진에서 간 효소 수치가 증가되어 지방간이 있었다는 말을 들었다고 한다. 음주는 거의 하지 않는다고 하였다. 환자는 34세에 수 차례 발작(얼굴에 찬바람이 스치는 느낌이 들면서 고개가 왼쪽으로 돌아가고 왼쪽 상지가 올라가면서 의식을 잃음)이 있어 매일 CBZ 600 mg을 투여하였다. 39세에 발작이 재발되어 CBZ 800 mg으로 복용하기 시작하였다. 처음 CBZ를 복용하기 시작한 이후, 드물게 발열, 오한, 근육통 등의 증상이 있었으나 단순히 감기 몸살로 생각하였다고 한다. 40대 초반부터 이러한 증상이 전에 비해 자주 일어나고 정도도 심해지면서 43세와 44세에 걸쳐 같은 증상으로 네 차례 타 병원에 입원하였다. 첫 번째 입원 시 간효소와 빌리루빈 수치가 증가되어 있고 복부 초음파 검사상 담낭 결석이 발견되어 급성 담낭염 진단 하에 담낭절제술 시행 받은 후 증상 호전되었고, 3개월 후 상기와 유사한 증상으로 입원 시 정확한 진단을 위해서 시행

Received 6 November 2007

Accepted 27 December 2007

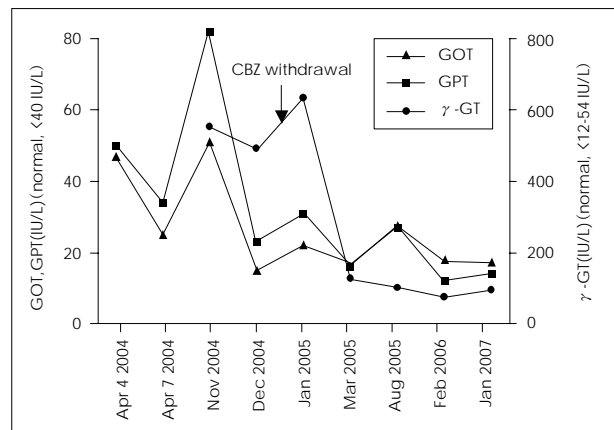
**Corresponding author: Kyoung Heo, M.D.**, Department of Neurology, Yonsei University College of Medicine, 134 Sinchon-dong, Seodaemun-gu, Seoul 120-752, Korea  
E-mail: kheo@yuhs.ac



**Figure 1.** Liver biopsy. Marked fibrosis in portal area with accompanying bile ductular proliferation is noted. A: Hematoxylin and eosin stain,  $\times 40$ . B: Masson-trichrome stain,  $\times 40$ .

된 경피적 간 생검에서 간문맥 섬유화(portal fibrosis)와 담관 증식(bile ductular proliferation) 양상이 관찰되어 만성 담관염에 합당한 소견을 보였으며, hepatic nodule은 정상이었다(Figure 1). 수일 간의 항생제 치료 후 다시 증상 호전되었으나, 5개월 후 다시 발열, 황달, 우측 상복부 통증이 나타나 입원하였을 때 혈액화학검사상 glutamic oxaloacetic transaminase (GOT) 48 IU/L (정상범위, <40 IU/L), glutamic pyruvic transaminase (GPT) 51 IU/L (정상범위, <40 IU/L), 총 빌리루빈 4.3 mg/dl (정상범위, <1.5 mg/dl)로 증가되어 있었고, 복부 컴퓨터 단층 촬영에서는 경미한 간비대와 비장비대만이 관찰되었다. 항생제 치료 수일 후에 증상은 호전되었다. 7개월 후 다시 이전과 같은 임상 양상을 보여 입원하였을 때 시행된 혈액화학검사상 GOT 52 IU/L, GPT 83 IU/L, alkaline phosphatase (ALP) 122 IU/L (정상범위, 38~115 IU/L) 이나, gamma-glutamyl transpeptidase ( $\gamma$ -GT)은 561 IU/L (정상범위, 12~54 IU/L)으로 크게 증가하였다. 일반혈액검사 결과는 정상이었으며, 백혈구 백분율도 정상범위였다. 역행성 담도췌관 검사에서 간내 담관 확장, 경미한 간외 담관 확장 및 간문맥 협착과 같은 전형적인 담관염 양상이 관찰되었으며, 복부 컴퓨터 단층 촬영에서는 이상소견을 관찰할 수 없었다. 내시경적 경비적 담즙배액술 (Endoscopic nasobiliary drainage)을 포함한 보존적 치료 후 일주일 내에 증상 호전되었다.

본원 내원하기 5개월 전부터 재발의 빈도가 더욱 증가하는 경향을 보여 본원 소화기 내과로 내원하였다. 혈액화학검사상 GOT 16 IU/L, GPT 24 IU/L로 정상 범주였고, ALP가 153 IU/L로 경미하게 증가하였으며,  $\gamma$ -GT는 500 IU/L로 크게 증가하였다. 일반혈액검사 결과와 백혈구 백분율은 정상이었다. 원발성 담즙성 경변증(primary biliary cirrhosis)과 연관된 것으로 알려진 anti-mitochondrial antibody를 비롯한 자가면역항체 검사 결과는 정상이었다. 환자가 복용하고 있는 CBZ과 만성적으로 반



**Figure 2.** Sequential changes of liver enzyme levels. Carbamazepine withdrawal brought about significant reduction of hepatic enzyme level. GOT ( $\blacktriangle$ ), glutamic oxaloacetic transaminase; GPT ( $\blacksquare$ ), glutamic pyruvic transaminase;  $\gamma$ -GT ( $\bullet$ ), gamma-glutamyl transpeptidase.

복되는 담관염 간의 연관 관계를 알아보기 위해 신경과로 협의진료가 의뢰되어, CBZ를 중단하고 gabapentin 1,600 mg을 대체 투여하였으며, 이후 간효소 수치는 점차 정상화되었다(Figure 2). 이후 현재까지 3년 간의 추적 관찰 동안, 담관염 증상은 나타나지 않고 있다.

## 고 찰

본 증례를 요약하면, 반복적으로 나타나는 열, 오한, 근육통, 우측 상복부 통증 등의 임상양상과 함께 간내 담즙 정체(intrahepatic cholestasis)를 시사하는 검사 결과는 담관염에 합당한 소견으로 사료된다. 환자는 간염의 기왕력이 없었고, GOT, GPT 수치의 증가가 경미하였으며, 장기간 반복적으로 나타나는 양상을 보였기에 급성 간염의 가능성은 배제하였다. 이외에 만성적인 담즙정체와 담관염을 일으킬 수 있는 질환으로 원발성 담즙성 경변증, 원발성 경화성 담관염(primary sclerosing cholangitis) 등의 가능성을 고려할 수 있다. 그러나 원발성 담즙성 경

변증의 경우 여성에서 빈번하며 가려움증이 주요 초기 증상인 질환으로, 본 환자의 임상양상과 맞지 않고, anti-mitochondrial antibody가 음성이며 병리학적 소견도 달라 원인 질환에서 배제할 수 있었다. 원발성 경화성 담관염은 지속적으로 ALP의 증가를 보이는 질환으로, 본 환자의 경우에 해당하지 않았고, 역행성 담도췌관검사 및 간 생검 상에서도 원발성 경화성 담관염을 시사하는 증거들을 발견할 수 없어 이 또한 원인 질환에서 배제할 수 있었다. 환자는 담관염 증상 발생 이전에 CBZ 용량을 증량한 적이 있었고 그 외 다른 약물은 복용한 적이 없었으므로 약물, 특히 CBZ에 의해 유발된 담관염으로 추정할 수 있고 무엇보다 CBZ 중단 후 3년간의 추적관찰 기간 중에 더 이상의 담관염 증상이 나타나지 않았다는 사실이 환자의 만성적인 반복적 담관염의 증상이 CBZ에 의한 것임을 강력하게 시사한다고 할 수 있다. CBZ에 의한 담관 손상의 기전은 잘 알려져 있지 않으나, CBZ의 tricyclic ring 구조가 간내 소담관(intrahepatic small bile duct)에 독성을 유발한다는 주장이 있다.<sup>5</sup>

CBZ 사용에 의해 유발된 간 질환 중, 육아종성 간염이 가장 흔한 형태이다.<sup>2,3</sup> 사망에 이를 정도로 치명적인 간염으로 진행되었던 경우에서는 간세포 괴사의 양상을 보였다.<sup>4</sup> 급성 담관염 또는 만성 담관염의 임상 양상으로 보고된 예는 상대적으로 드물다.<sup>6-10</sup> CBZ 복용에 의한 급성 담관염의 경우, CBZ 복용 후 한달 이내에 열과 황달이 있으면서 간효소 수치 증가와 호산구증(eosinophilia)이 발견되고, 간 조직검사상 간 실질의 침범 없이 급성 담관염의 소견이 관찰되었으며, CBZ 중단 후 증상이 급격하게 호전되었다.<sup>6,7</sup> 따라서 CBZ에 의한 급성 담관염의 발생 기전은 특이적 과민성 반응(idiosyncratic hypersensitivity reaction)에 의한 것이라고 추측할 수 있으나, 호산구증을 동반하지 않은 급성 담관염의 보고도 있으므로<sup>8</sup> 한가지 기전만으로는 설명할 수 없다. CBZ에 의한 만성 담관염은 지금까지 매우 드물게 보고되어 있다.<sup>9,10</sup> Ramos 등이 보고한 증례에서는 CBZ 투여 2년 후부터 별다른 임상 증상 없이 서서히  $\gamma$ -GT가 증가하였고, 간 조직검사상 담관소실(ductopenia)이 보여 저자들은 vanishing bile duct syndrome의 하나로 진단하였으며, CBZ 중단에

의해 병리학적 이상소견이 가역적으로 회복되었다.<sup>9</sup> 반면 vanishing bile duct syndrome으로 진단된 다른 만성 담관염에서는 열, 피부 홍반과 호산구증이 동반되어 있었고, CBZ 중단에 의해 증상 호전은 있었으나 간 조직검사에서 호전 없는 비가역적인 변화를 보였다.<sup>10</sup> 본 증례 또한 CBZ에 의한 만성 담관염이지만, 장기간에 걸쳐 악화와 호전을 반복하는 임상양상을 보이면서 병리학적으로도 담관 소실이 없는 점에서 이전 보고들과는 차이가 있는데, 보다 많은 증례의 관찰이 필요할 것이라 생각한다.

CBZ에 의한 담관염은 매우 드문 합병증이다. 대개 CBZ 중단에 의해 증상이 호전될 수 있으나, 드물게 담관소실과 같은 비가역적 변화를 초래할 수 있다. 따라서, 의료진이 CBZ에 의해 담관 질환이 유발될 수 있음을 인지하는 것은 중요할 것이다. 저자들은 CBZ에 의한 간질환의 임상 양상이, 기존에 보고된 육아종성 간염이나 간세포 괴사와 달리 만성적, 반복적 담관염의 양상으로 나타난 증례를 경험하였기에 이를 보고하는 바이다.

## REFERENCES

1. Pellock JM. Carbamazepine side effects in children and adults. *Epilepsia* 1987;28 (suppl 3):S64-70.
2. Levy M, Goodman MW, Van Dyne BJ, Summer HW. Granulomatous hepatitis secondary to carbamazepine. *Ann Intern Med* 1981; 95:64-5.
3. Levander HG. Granulomatous hepatitis in a patient receiving carbamazepine. *Acta Med Scand* 1980;208:333-5.
4. Hopen G, Nesthus I, Laerum OD. Fatal carbamazepine associated hepatitis. Report of two cases. *Acta Med Scand* 1981;210:333-5.
5. Gram L, Bentsen KD. Hepatic toxicity of antiepileptic drugs: a review. *Acta Neurol Scand suppl* 1983;97:81-90.
6. Larrey D, Hadengue A, Pessayre D, Choudat L, Degott C, Benhamou JP. Carbamazepine-induced acute cholangitis. *Dig Dis and Sci* 1987;32:554-7.
7. El-Serag HB, Johnston DE. Carbamazepine-associated severe bile duct injury. *Am J Gastroenterol* 1999;94:526-7.
8. Spina IL, Secchi P, Grampa G, Uccellini D, Porazzi D. Acute cholangitis induced by carbamazepine. *Epilepsia* 1994;35:1029-31.
9. Ramos AMO, Gayotto LCC, Clemente CM, Mello ES, Luz KG, Freitas ML. Reversible vanishing bile duct syndrome induced by carbamazepine. *Eur J Gastroenterol Hepatol* 2002;14:1019-22.
10. Forbes GM, Jeffrey GP, Shilkin KB, Reed WD. Carbamazepine hepatotoxicity: another cause of the vanishing bile duct syndrome. *Gastroenterol* 1992;102:1385-88.