

대한내과학회지: 제 81 권 제 6 호 2011

## 장병증성 관절염에서 발생한 *Candida Parapsilosis*에 의한 감염성 관절염 1예

연세대학교 의과대학 내과학교실

박희진 · 정세진 · 오탁근 · 석한나 · 이상원 · 박용범 · 이수곤

### A Case of *Candida Parapsilosis* Infectious Arthritis in a Patient with Enteropathic Arthritis and Ulcerative Colitis

Hee Jin Park, Se Jin Jung, Tak Geun Oh, Hannah Seok, Sang-Won Lee, Yong-Beom Park, and Soo-Kon Lee

Department of Internal Medicine, Yonsei University College of Medicine, Seoul, Korea

Infectious arthritis is an important medical emergency with high morbidity. The most frequent causative organism of infectious arthritis is *Staphylococcus aureus*, and *Candida* is an uncommon pathogen. *Candida* arthritis has been reported to occur in seriously ill or immunocompromised patients and neonates. We report the first case of *C. parapsilosis* arthritis in a patient with ulcerative colitis. A 52-year-old woman was diagnosed with ulcerative colitis 1 year previously and took balsalazide. Pain and swelling in the right knee joint developed 6 months after diagnosis. She was diagnosed with enteropathic arthritis associated with ulcerative colitis and took methotrexate, sulfasalazine, and prednisolone for 3 months, but the symptoms did not improve. We finally diagnosed her with infectious *C. parapsilosis* arthritis by culturing the synovial fluid. The patient received amphotericin B for 6 weeks and underwent arthroscopic synovectomy. She finally experienced improvement of inflammation in the right knee joint. (Korean J Med 2011;81:797-801)

**Keywords:** Infectious arthritis; *Candida parapsilosis*; Ulcerative colitis

#### 서 론

감염성 관절염은 한 해에 100,000명당 4-29명의 유병률을 가지며, 고령이나 소아 또는 관절관련 시술을 받았거나 류마티스 관절염 및 퇴행성 관절염 등 염증성 관절 질환을 가진 환자에서 발병률이 높다. 감염성 관절염은 혈행성 전파나 직

접 관절강 내 세균 침입에 의해 발생하며, 가장 흔한 원인 균주는 *Staphylococcus aureus*와 streptococci이다[1]. 진균에 의한 감염성 관절염은 흔하지 않으며, 주로 중증의 면역 저하자나 신생아에서 진균에 의한 관절염이 발생한다[2-4]. 그러나 최근 인공관절 삽입술 및 관절경 수술이 증가하면서 진균에 의한 감염성 관절염의 빈도가 증가하고 있다[4]. 대

Received: 2011. 3. 11

Revised: 2011. 4. 8

Accepted: 2011. 6. 1

Correspondence to Soo-Kon Lee, M.D.

Department of Internal Medicine, Yonsei University College of Medicine, 134 Sinchon-dong, Seodaemun-gu, Seoul 120-752, Korea  
Tel: +82-2-2228-1947, Fax: +82-2-393-5420, E-mail: sookonlee@yuhs.ac

부분의 원인 진균은 캔디다종으로 알려져 있으며, 이 중 *C. parapsilosis*에 의한 감염성 관절염의 경우 류마티스 관절염이나 퇴행성 관절염 환자에서 활액(synovial fluid)의 반복 천자 및 스테로이드 주사요법 또는 관절 수술을 시행한 이후 발생한 예들이 드물게 보고되고 있으나[5], 장병증성 관절염 환자에서 발생한 보고는 아직까지 없다. 국내에서는 만성 결절성 통풍 환자에서 반복적인 관절 내 스테로이드 주사 요법을 시행 받은 후 무릎관절에 *C. albicans*에 의한 감염성 관절염이 발생한 증례[2]와 류마티스 관절염이 있는 환자에서 *C. parapsilosis*에 의한 감염성 관절염이 발생한 예[6]가 보고된 적이 있다. 이에 저자들은 약물치료에 호전이 없었던 장병증성 관절염 환자에서 혈액배양 검사를 통해 *C. parapsilosis*에 의한 감염성 관절염을 진단하고 항진균제 투여와 활막 제거술 이후 호전된 1예를 경험하여 보고하는 바이다.

## 증 례

**환 자:** 52세 여자

**주 소:** 오른쪽 무릎관절의 통증과 종창

**현병력:** 1년 전 외부병원에서 궤양성 대장염을 진단받고 발살라자이드(balsalazide)를 복용하던 중 6개월 이후부터 오른쪽 무릎관절의 통증과 종창이 발생하였다. 통증과 종창은 약물치료에 불구하고, 2개월간 지속되어 활막 제거술을 시행 받았으나 호전되지 않아, 본원 외래 내원하였다.

압통 및 종창은 오른쪽 무릎관절에 국한되었고, 무릎관절의 활액 검사에서 백혈구  $6,050/\text{mm}^3$  (호중구 51%), 단백 2,800 mg/dL, 당 117 mg/dL이며, 배양 검사에서 동정된 균은 없었다.


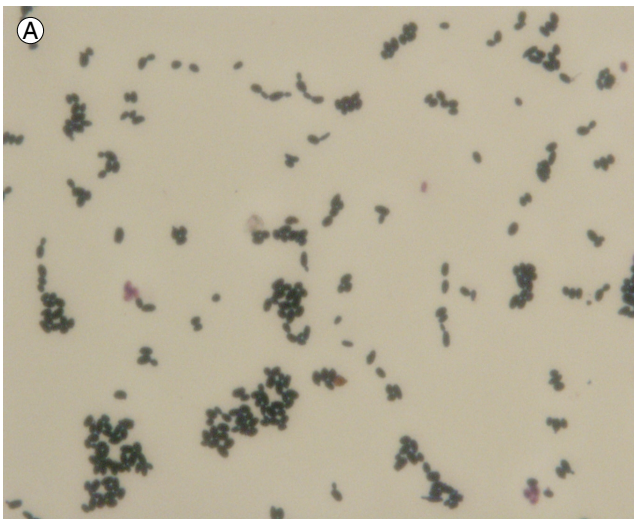
면역혈청 검사에서 류마티스 인자 음성이었고, 자가면역항체 검사에서 항핵항체 음성 및 항 CCP 항체는 음성이었으며, HLA B27도 음성이었다. 적혈구 침강속도는 18 mm/hr로 정상범위였으나 C-반응성 단백질은 19.9 mg/L (정상 < 8 mg/L)로 증가 소견을 보였다. 이에 장병증성 관절염으로 진단하고 프레드니솔론(prednisolone) 5 mg/일과 메토틱렉세이트(methotrexate) 10 mg/주 투약을 시작하였으나, 증상이 호전되지 않아 3개월에 동안 프레드니솔론과 메토틱렉세이트를 각각 10 mg/일과 15 mg/주까지 증량하고, 설파살라진(sulfasalazine) 1,000 mg/일과 아자치오프린(azathioprine) 100 mg/일을 추가하였다. 환자는 외래 추적관찰 중 반복되는 무릎관절의 종창으로 외부병원에서 3차례 활액 배액 및 스테로이드제 주입을 시행 받았으나, 입원 한달 전부터 오른쪽 무릎관절의 통증과 종창이 악화되어 입원하였다.

**과거력:** 1년 전 궤양성 대장염 진단받았으며 이외 특이 과거력 없다.

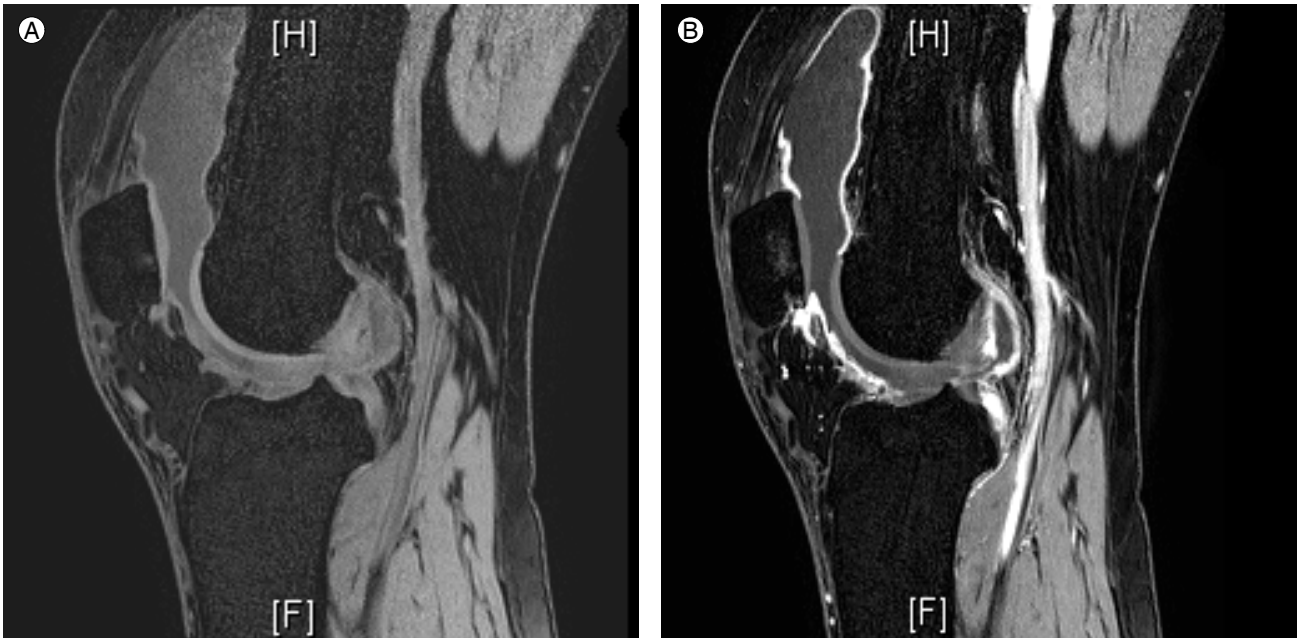
**가족력:** 없음

**진찰 소견:** 신체검사서 체온은  $36.8^{\circ}\text{C}$ 이었으며, 오른쪽 무릎관절에 열감과 압통 및 종창이 있었다.

**검사실 소견:** 말초혈액 검사에서 백혈구  $8,080/\text{mm}^3$  (호중구 74.5%), 혈색소 14.7 g/dL, 혈소판  $301,000/\text{mm}^3$ , 적혈구 침강



**Figure 1.** Microbiologic findings. (A) Morphology of Gram-stained *Candida parapsilosis* ( $\times 1,000$ ). (B) Morphology of *Candida parapsilosis* incubated on yeast rice agar ( $\times 200$ ).



**Figure 2.** Magnetic resonance images of the right knee showing joint effusion with synovitis. Soft-tissue edema is also present. (A) Pre-eTHRIVE (gadolinium-enhanced, three-dimensional, T1-weighted) sagittal scan. (B) Delayed eTHRIVE sagittal scan.

속도 29 mm/hr였고, 면역 검사에서 C-반응성 단백질 12 mg/dL였다. 입원 당일 오른쪽 무릎 관절의 활액 천자술을 시행하였고, 활액의 색은 혼탁한 노란색이었으며, 백혈구  $16,500/\text{mm}^3$  (호중구 93%), 단백 4,300 mg/dL, 당 30 mg/dL이었다. 활액 배양 검사에서 *C. parapsilosis*가 동정되었다(Fig. 1).

**방사선 소견:** 무릎 자기공명영상에서 삼출액소견 및 활막염과 연조직의 부종이 관찰되었다(Fig. 2).

**치료 및 경과:** 무릎관절의 통증 조절을 위해서 멜록시캄 (meloxicam) 15 mg/일을 추가하였고, 활액 배양검사서 *C. parapsilosis*가 동정되어, 감염성 관절염으로 진단하였다. 복용 중이던 메토크세이트와 아자치오프린을 중단하고 프레드니솔론은 5 mg/일로 감량하였으며, 정주 암포테리신 B (amphotericin B)을 시작하여 2주간 유지하였다. 그러나 무릎관절의 종창 및 통증이 지속되고, 활액 배양검사서 *C. parapsilosis*이 반복적으로 동정되어 관절경하 활막 제거술을 시행하였다. 수술 이후 증상 지속되어 프레드니솔론은 중단하고, 정주 암포테리신 B을 4주간 유지하였고, 3차례의 추가 활액 배양검사에서는 *C. parapsilosis*가 동정되지 않았고, 무릎관절의 통증과 종창이 호전되어서 퇴원하였다. 현재, 설파살라진 2,000 mg/일과 멜록시캄 15 mg/일을 복용 중으로 증상의 악화 없이 외래 추적관찰 중이다.

## 고 찰

*Candida*는 150여 종이 발견되었고, 이 중 9종(*C. albicans*, *C. guilliermondii*, *C. krusei*, *C. parapsilosis*, *C. stellatoidea*, *C. tropicalis*, *C. pseudotropicalis*, *C. lusitaniae* and *C. rugosa*)만이 사람에게 중요한 병원균으로 알려져 있다[7]. 성인에서 발생하는 *Candida* 감염성 관절염은 두 가지 형태로 나타나는데, 이 중 파종성 진균혈증에 의한 합병증으로 발생하는 경우가 가장 많으며, 활액 천자 및 관절강 내 스테로이드 주사 또는 관절 수술 후 피부에 상재하던 진균의 침투에 의해서 발생하는 단 관절 감염성 관절염의 형태로 나타나기도 한다[5,7]. 한 보고에 의하면 *Candida*에 의한 관절염 39 증례 중 23개에서 파종성 진균혈증에 의해 관절염이 발생하였고, 16개에서 관절강 내 주사 후 단 관절염 형태로 나타났으며 이 중 6명은 류마티스 관절염 환자였고, 4명은 퇴행성 관절염 환자로, 모두 무릎관절 또는 어깨 관절 등 큰 관절의 침범을 보였다[7]. 진균혈증에 의해 발생하는 관절염과 관절강 내 주사에 의해 발생하는 관절염의 경우 *C. albicans*가 가장 흔한 원인 진균이었고, *C. parapsilosis* 등은 관절강 내 주사에 의한 관절염에서만 발견되었다[3,4]. 진균 감염성 관절염은 세균 감염성 관절염과 유사하게 침범 관절의 통증과 종창 및 움직임 제한을 주 증

상으로 하지만, 증상이 상대적으로 경미하고 전신 발열이 흔히 동반되지 않는 차이점을 보인다[8]. 또한 진균 감염성 관절염은 말초 혈액검사에서 대부분 정상 백혈구 수치를 보이지만, 활액 검사에서 세균 감염성 관절염과 유사하게 백혈구 수가  $50,000/\text{mm}^3$  이상으로 상승되고, 특히 다핵구의 증가 소견을 보여 두 관절염의 감별이 어려울 수 있다. 따라서 두 감염성 관절염의 감별을 위해서는 반드시 활액 배양검사를 통해서 동정된 진균을 확인해야 한다[7,9]. *C. parapsilosis*에 의한 감염 관절염도 발열 등 전신 증상 없이 한 개의 큰 관절염으로만 나타나는 경우가 흔하며, 활액 배양 등에서 잘 검출되지 않고, 활액 배양검사를 통해서 동정된다[5,10].

장병증성 관절염은 궤양성 대장염과 크론병 환자 중 9-53%에서 동반된다[11]. 척추와 천장관절에 가장 흔히 발생하지만, 말초관절을 침범하기도 하는데 말초 관절염은 6개 미만의 적은 수의 관절을 침범하며, 무릎관절에서 가장 흔하다. 장병증성 관절염은 염증성 장 질환의 활성도와 연관되어 급성으로 나타나는 경우가 많고, 6개월 안에 90%에서 자연 치유되어 관절 파괴를 잘 동반하지 않는다[12,13]. 말초 혈액 검사에서는 백혈구 수, 적혈구 침강속도와 C-반응성 단백질이 증가할 수 있지만, 염증성 장 질환의 활성도를 시사하는 경우가 많아 관절염 진단에 큰 도움이 되지 못하며, 50-75%에서 HLA-27이 양성 소견을 보인다. 활액 검사에서는 백혈구 수가  $5,000-12,000/\text{mm}^3$ 을 보이고, 주로 다핵구 위주의 성상을 보인다[12].

이 증례의 환자는 입원 당시 전신 발열을 동반하지 않고, 무릎관절의 단일관절염 소견을 보였으며, 활액 검사에서 백혈구 수가  $50,000/\text{mm}^3$  미만으로 낮아 장병증성 관절염과 감별하기 어려웠다. 그러나 장병증성 관절염에 대한 약물 치료에 불응적이었으며, 궤양성 대장염의 악화 소견 뚜렷하지 않았으며, 활액 천자 및 스테로이드 주사의 과거력이 있었기 때문에 활액 배양검사에서 동정된 *C. parapsilosis*는 오염균이 아닌 관절염의 원인균으로 판단하고 치료를 시작하였다.

*Candida*에 의한 감염성 관절염의 표준치료는 정주 암포테리신 B 3-5 mg/kg/일을 2주 이상 사용하고, 플루코나졸(fluconazole) 400 mg/일을 경구로 4주 이상 추가 복용하는 것이며, 5-플루오로사이토신(5-fluorocytosine)을 병합하기도 한다. 관절강 내 암포테리신 B의 주입도 고려할 수 있지만, 추천되지는 않으며, 필요 시 인공관절 제거 및 활막 제거술 등과 같은 수술적 치료가 필요하다[7,14,15]. *C. parapsilosis*의 항

생제 감수성에 대해서는 자료가 부족하여 정립되어 있지는 않으나 암포테리신 B에 대해서 감수성이 있다고 알려져 있으며 대부분 이미다졸(imidazole), 케토코나졸(ketoconazole), 이토코나졸(itraconazole)에도 감수성 있는 것으로 보고된다[10]. 우리는 정주 암포테리신 B 2주간 투여하였으나, 증상의 호전이 없었고, 활액에서 진균이 지속적으로 동정되어서 활막 제거술을 시행하였고, 이후 정주 암포테리신 B를 4주간 추가 사용하였고, 균 음전을 확인하였으며, 무릎관절의 종창 및 통증도 호전되었다.

이 증례의 경우 진균 혈증의 과거력은 없으나 장병증 관절염으로 6개월간 면역 억제제를 사용하였으며, 활액 천자 및 스테로이드 주사를 반복적으로 받은 후, *C. parapsilosis*에 의한 단일 관절을 침범한 진균 감염성 관절염이 발생하였다. 진단 시 활액 검사에서 백혈구 수가 낮았으며 전신 발열을 동반하지 않는 단일 관절염 소견만 보여 감염성 관절염을 강력하게 의심할 만한 단서가 낮았지만, 배양검사를 통해서 *C. parapsilosis* 감염성 관절염으로 진단하였다. 그러므로 진균 감염성 관절염을 진단할 때에는 단 관절의 급성 종창 및 동통이 발생하였을 경우 전신발열이 없더라도 활액 배양 결과를 확인하여야 하며 동정된 진균이 흔하지 않은 *C. parapsilosis*일 경우에도 오염균으로 생각하지 않고 진균 감염성 관절염을 의심하는 의료진의 자세가 중요하다. 진단 이후에는 충분한 기간의 정주용 진균 치료제가 필요하고, 필요 시 치환 관절 제거술 또는 활막 제거술 등 추가적인 수술적 치료가 동반되어야 하며, 치료 후 활액 검사에서 동정되었던 진균의 음전을 확인한다면 좋은 예후를 기대할 수 있을 것으로 생각된다.

## 요 약

장병증성 관절염으로 면역 억제제 치료를 받은 환자에서 반복적인 활액 천자 및 스테로이드 주사를 받은 후, *C. parapsilosis*에 의한 진균 감염성 관절염을 처음으로 경험하였기에, 이에 대해 문헌고찰과 함께 보고하는 바이다.

**중심 단어:** 감염성 관절염; *Candida parapsilosis*; 궤양성 대장염

## REFERENCES

1. Mathews CJ, Weston VC, Jones A, Field M, Coakley G. Bacterial septic arthritis in adults. *Lancet* 2010;375:846-855.
2. Cha HS, Lee YJ, Kang SW, et al. A case of Candida arthritis in chronic tophaceous gout. *Korean J Med* 1998;54:105-108.
3. Calvo Romero JM, Alvarez Vega JL, Salazar Vallinas JM, Ortega Alberdi R. Candida arthritis in an immunocompetent patient without predisposing factors. *Clin Rheumatol* 1998;17:393-394.
4. Cuende E, Barbadillo C, E-Mazzucchelli R, Isasi C, Trujillo A, Andréu JL. Candida arthritis in adult patients who are not intravenous drug-addicts: report of three cases and review of the literature. *Semin Arthritis Rheum* 1993;22:224-241.
5. Masoud M, Nasser NJ, Karban A, Edelstein S. Candida parapsilosis septic arthritis in a renal transplant patient. *J Clin Rheumatol* 2008;14:56.
6. Lee KS, Jung HJ, Song JS, Lee HY, Lee SW. A case of Candida bursitis associated with etanercept treatment in a patient with rheumatoid arthritis. *J Korean Rheum Assoc* 2008;15:175-179.
7. Silveira LH, Cuéllar ML, Citera G, Cabrera GE, Scopelitis E, Espinoza LR. Candida arthritis. *Rheum Dis Clin North Am* 1993;19:427-437.
8. Cuéllar ML, Silveira LH, Espinoza LR. Fungal arthritis. *Ann Rheum Dis* 1992;51:690-697.
9. Fainstein V, Gilmore C, Hopfer RL, Maksymiuk A, Bodey GP. Septic arthritis due to Candida species on patients with cancer: report of five cases and review of the literature. *Rev Infect Dis* 1982;4:78-85.
10. Weems JJ Jr. Candida parapsilosis: epidemiology, pathogenicity, clinical manifestations, and antimicrobial susceptibility. *Clin Infect Dis* 1992;14:756-766.
11. Rudwaleit M, Baeten D. Ankylosing spondylitis and bowel disease. *Best Pract Res Clin Rheumatol* 2006;20:451-471.
12. Wordsworth P. Arthritis and inflammatory bowel disease. *Current Rheumatology Reports* 2000;2:87-88.
13. Fomberstein B, Yerra N, Pitchumoni CS. Rheumatological complications of GI disorders. *Am J Gastroenterol* 1996;91:1090-1103.
14. Choi IS, Kim SJ, Kim BY, et al. Candida polyarthritis in a renal transplant patient: case report of a patient successfully treated with amphotericin B. *Transplant Proc* 2000;32:1963-1964.
15. Hansen BL, Andersen K. Fungal arthritis: a review. *Scand J Rheumatol* 1995;24:248-250.