

Triple antibiotics와 관련한 치아 변색의 예방

김보나, 송민주, 신수정, 박정원*

연세대학교 치과대학 보존과
강남세브란스치과병원

Prevention of tooth discoloration associated with triple antibiotics

Bona Kim, Min-Ju Song, Su-Jung Shin, Jeong-Won Park*

Department of Conservative Dentistry, Gangnam Severance Dental Hospital, Yonsei University College of Dentistry, Seoul, Korea

Regenerative endodontics has a potential to heal a partially necrotic pulp, which can be beneficial for the continued root development and strengthening of immature teeth. For this purpose, triple antibiotic mixture of ciprofloxacin, metronidazole, and minocycline was recommended as intracanal medicament in an attempt to disinfect the root canal system for revascularization of a tooth with a necrotic pulp. However, discoloration of the tooth was reported after applying this. This case shows the idea for preventing the tooth discoloration using a delivery syringe (SW-0-01, Shinwoo dental) to avoid the contact between the clinical crown and the antibiotics. (*Restor Dent Endod* 2012;37(2):119-122)

Key words: Delivery syringe; Discoloration; Minocycline; Regenerative endodontics; Triple antibiotics

Received December 29, 2011;
Revised March 7, 2012;
Accepted March 15, 2012.

Kim B, *DDS, Resident*; Song MJ, *DDS, MS, Clinical Lecturer*; Shin SJ, *DDS, PhD, Professor*; Park JW, *DDS, PhD, Professor*, Department of Conservative Dentistry, Gangnam Severance Dental Hospital, Yonsei University College of Dentistry, Seoul, Korea

*Correspondence to

Jeong-Won Park, DDS, PhD.
Professor, Department of Conservative Dentistry, Yonsei University College of Dentistry
712 Unju-ro Dogok-dong Gangnam-gu, Seoul, Korea 135-720
TEL, +82-2-2019-1350; FAX, +82-2-3463-4052; E-mail, pjw@yuhs.ac

서론

현재 과사된 미성숙 영구치에서 치근이 성장하는 많은 증례가 보고된 바 있으며 대표적으로 Jung 등은 9개의 case series를 보고하였다.¹ 이러한 재생 근관치료 술식은 최근 들어 많은 연구자들에 의해 연구되고 있으며 많은 관심이 집중되고 있는 분야이다.^{2,3} 이러한 재생 근관치료 술식에서 근관 내 항균성 약제로 추천되고 있는 triple antibiotics는 ciprofloxacin, metronidazole, minocycline의 혼합제이다.⁴ Ciprofloxacin은 그람 음성 세균에 효과가 있는 항생제이며, metronidazole은 혐기성 세균에 효과가 있고, minocycline은 광범위한 스펙트럼을 가지는 항생제로 알려져 있다. 하지만 minocycline의 경우 치아의 변색을 유발할 수 있는 것으로 알려져 있으며 이는 치료 후 심미적인 문제를 유발하게 된다.⁵⁻⁷

이에 본 증례 보고에서는 미성숙 영구치에서 재생 근관치료학 술식을 행하는데 있어서 근관 내 triple antibiotics 적용에 의해 변색이 일어나는 원인을 고찰해 보고 변색을 방지하기 위한 방법으로 금속 팁을 가진 운반용 시린지(SW-0-01, Shinwoo dental, Gwangju, Korea)를 사용한 방법을 소개하고자 한다.

치료과정

2010년 10월, 11세 남자 환자가 며칠 전부터 왼쪽 아래 잇몸이 붓고 가만히 있어도 이가 아프다는 주소로 강남세브란스 치과병원 보존과에 내원하였다. 하악 좌측 제2소구치의 치외치가 파절된 상태였으

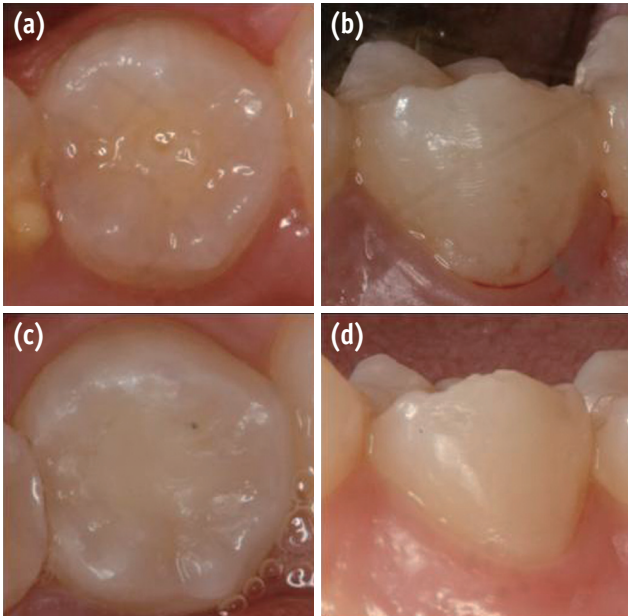


Figure 1. Intraoral photographs. (a) Initial visit. Fracture of dens evaginatus was seen; (b) After triple antibiotics application; (c) 4 month follow-up after completion of the treatment. No discoloration was observed; (d) 1 year follow-up.

며, 치아 협측의 부종 소견을 보이고 있었고, 방사선 사진 상 치근 주위로 방사선 투과상을 보이고 있었다(Figures 1a and 2a). 이에 급성 치근단 농양을 동반한 치수괴사와 치외치 파절로 진단하고 재생 근관 치료를 시행하기로 하였다.

내원 당일 근관 내 잔존 생활 치수조직을 확인하기 위하여 마취하지 않은 상태로 러버댐 격리 하에 근관와동 형성을 하였으며 파일 삽입 시 12.5 mm에서 통증 감각을 호소하였다. 생활치수 조직이 치근부위에 남아 있는 것을 확인 한 이후 기구조작은 시행하지 않고, NaOCl을 이용하여 괴사된 치수 조직만 제거하기 위하여 시린지에 12.5 mm 가 되는 지점에 stop을 끼운 후 30분 간 근관 세척을 시행하였다. 멸균된 paper point로 근관 내를 건조 시킨 후에 금속 팁을 가진 운반용 시린지를 사용해서 바늘 끝이 임상치관 보다 하방에 위치하도록 한 후 근관 내에 triple antibiotics를 적용하였다(Figure 3). 약제 상부는 근관 내 약제가 밀려 올라오지 않도록 멸균된 cotton pellet과 caviton (GC, Tokyo, Japan)으로 밀봉하였다. 2주 뒤 내원 시 환자는 별다른 불편감 없었고 타진 반응은 정상 소견 보였으며, 협측 부종도 사라진 상태였다. 또한 치관의 변색소견도 관찰되지 않았다(Figure 2b). 이에 근관 내 약제를 제거 후 MTA(mineral trioxide aggregate, ProRoot MTA, Dentsply Maillefer, Tulsa, OK, USA)를 충전하였다.

다음 내원 시 MTA가 경화된 것을 확인한 후 레진 코어를 시행하였다(Figure 1b).

첫 내원으로부터 4개월 후, 8개월 후 재 내원하였을 때 역시 별다른 불편감은 없었으며 방사선 사진 상 치근단 방사선 투과상이 사라졌으며 치근의 성장 소견이 관찰되었고, 어떠한 변색소견도 관찰되지 않았다(Figures 1, 2c, and 2d).

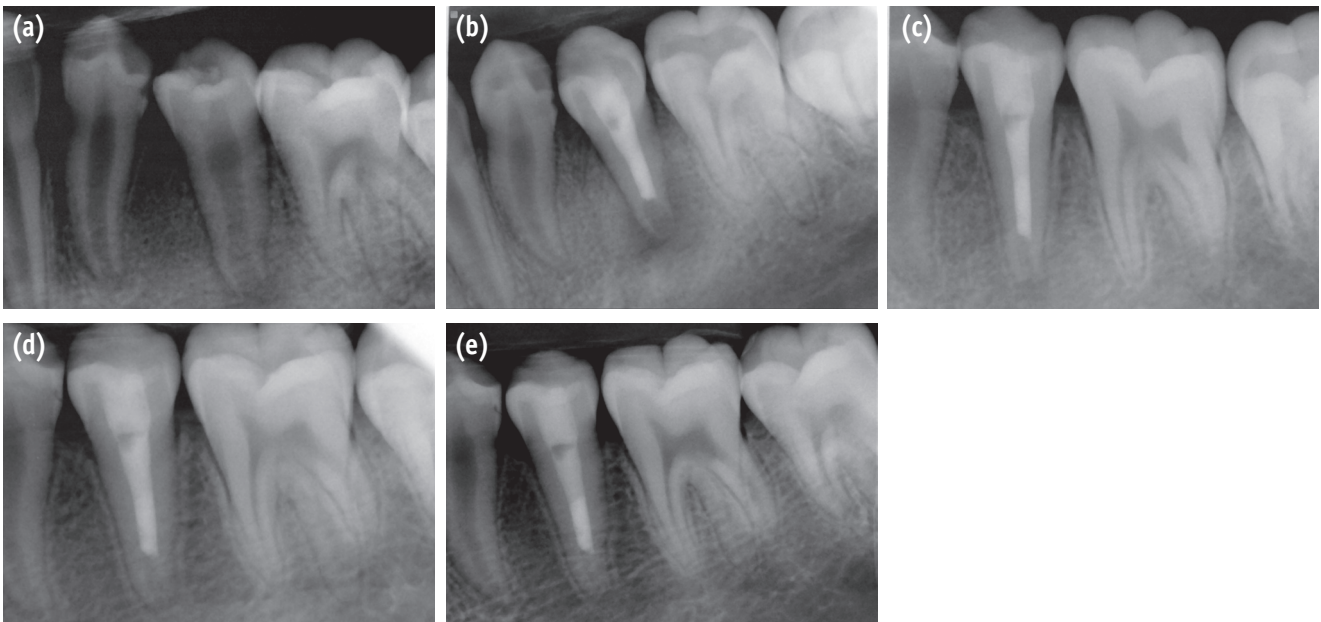


Figure 2. Periapical radiographs. (a) Initial visit. Periapical radiolucency and dens evaginatus was seen on #35; (b) After MTA filling and resin core; (c) 4 month follow-up. Apical radiolucency was decreased and also the apical root growing is observed; (d) 8 month follow-up. Apical dentin was thickened and continuous lamina dura is observed; (e) 1 year follow-up. Apical bone regeneration was completed and apical closure is observed. MTA, mineral trioxide aggregate.

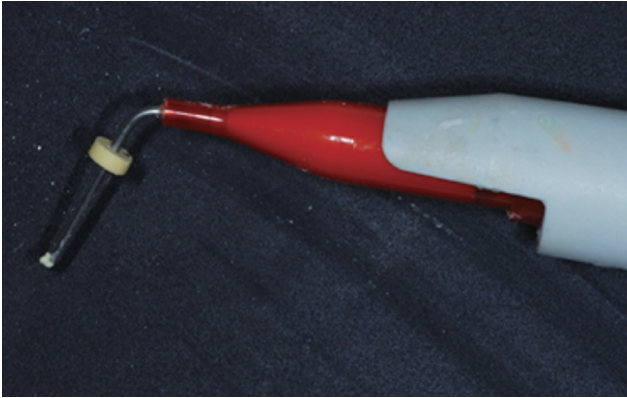


Figure 3. Metal tip delivery system filled with triple antibiotics. The rubber stop was used as a reference marker for applying the medicament under the clinical crown. The length of the needle was set 2 mm longer than the clinical crown.

이후 1년 뒤 재 내원하였을 때 역시 불편감은 없었으며, 방사선 사진 상 지속적인 치근 성장 소견과 치근침의 폐쇄 소견이 관찰되었고, 치관부의 변색 소견도 없었다(Figures 1 and 2).

총괄 및 고찰

이미 triple antibiotics의 근관 내 적용으로 인해 치관부 변색이 일어난 증례가 보고 된 바 있다.^{8,9} 이러한 치관부 변색은 심미성이 중요한 전치부에서 특히 문제가 될 수 있다.

Kim 등은 *in vitro* study를 통해서 triple antibiotics에 의한 변색은 세가지 약제 중 미노사이클린에 치관부 상아질에 직접 접촉함으로써 생긴 변색이며, 적용 1일 후부터 바로 변색이 나타날 수 있음을 보여 주었다.⁹

Minocycline은 치아의 칼슘이온과 결합해서, 불용성의 복합체를 형성하게 되는데 이것이 치아변색을 일으킨다고 알려져 있다. 하지만, 이러한 변색은 minocycline이 치관부 상아질과 직접적으로 접촉이 이루어졌을 때 가능한 일이다.¹⁰

따라서 triple antibiotics를 적용할 때 치관부 상아질과 직접적으로 접촉이 되는 것을 막아준다면 이러한 변색을 충분히 예방할 수 있다. 변색을 방지 하기 위한 방법을 알아보면 다음의 세가지가 보고 되었다.

첫 번째로, 이번 증례에서 사용한 방법인 금속 팁을 가진 운반용 시린지를 사용하여 약제를 치관부 상아질과 직접적인 접촉 없이 백악법랑경계 하방으로 주입하는 방법이다. 변색이 일어난 기존의 증례 보고 들에서는 약제를 적용할 때 lentulo spiral을 사용하였고 이것으로 인해 치관부 상아질에 약제가 직접 접촉되어 변색이 일어나게 되었다.^{8,9} 따라서 이번 증례에서처럼 lentulo spiral을 사용하는 대신 금속 팁을 가진 운반용 시린지를 이용해서 백악법랑경계 하방으로만 약제가 도달되게 하여 치관부 상아질에 약제가 직접 접촉되는 것을 방지하였다. 이러한 방법은 근래에 들어 그 중요성이 인식되어 다른 문헌에서도 사용된 바 있으며, Reynolds 등은 20 gauge needle을 사용하여 백악법랑경계 하방으로만 약제가 도달되게 하는 방법을 사용하였다.^{11,12}

비록 이번 증례에서는 금속 팁을 가진 운반용 시린지를 사용하여 백악법랑경계 하방으로만 약제가 도달되게 하는 방법을 사용하였지만, 이 외에도 현미경 하에서 needle 이나 다른 소기구를 사용하여 조심스럽게 백악법랑경계 하방으로 적용을 한다면 치관 변색을 예방할 수 있을 것이며, 다양한 기구의 개발이 필요하다고 생각된다.

두 번째로, triple antibiotics 적용 전에 치관부 상아질에 bonding agent를 도포하는 방법이다. Kim 등은 triple antibiotics 적용 전에 치관부 상아질에 AdheSE를 도포하였고 이 경우 AdheSE를 도포하지 않은 군에 비하여 변색 정도를 줄일 수 있었다.⁹ 하지만, 이 방법은 변색 정도를 줄일 수는 있어도 아예 방지하지는 못한다고 언급하였다.

마지막으로, minocycline을 사용하지 않거나 대체제를 사용하는 방법이다. 그 대체제로 amoxicillin, cefaclor, cefroxadine, fosfomycin, rokitamycin 등 다양한 약제들이 소개되고 있고, 이러한 약제들을 사용했을 때 어떠한 약제 조합에서도 bacteria가 검출되지 않았다. 그 중에서도 특히 cefaclor와 fosfomycin이 좋은 대체제가 될 수 있으며 변색 소견도 관찰되지 않았다.¹³ 하지만, 이러한 실험은 모두 experimental study 이고 임상 연구는 보고된 것이 없기 때문에 추후 더 많은 연구가 더 필요한 상황이다.

결론

성공적인 근관치료를 통해 환자의 병소를 치유하더라도 치아 변색이 나타나게 된다면 환자의 치료에 대한 만족감은 감소할 수 밖에 없다. 재생 근관치료에 사용되는 항생제 성분이 치아의 변색을 유발할 수 있는 것으로 알려져 있다. 이에 본 증례에서는 치아 변색의 부작용을 줄이기 위하여 금속 팁을 가진 운반용 시린지를 이용하여 약제를 치관 하방에 위치시켜 치아 변색 없이 성공적으로 치료를 마무리한 방법을 제시하고자 하였다.

Conflict of Interest: No potential conflict of interest relevant to this article was reported.

References

1. Jung IY, Lee SJ, Hargreaves KM. Biologically based treatment of immature permanent teeth with pulpal necrosis: a case series. *J Endod* 2008;34:876-887.
2. Banchs F, Trope M. Revascularization of immature permanent teeth with apical periodontitis: new treatment protocol? *J Endod* 2004;30:196-200.
3. Huang GT. A paradigm shift in endodontic management of immature teeth: conservation of stem cells for regeneration. *J Dent* 2008;36:379-386.
4. Windley W 3rd, Teixeira F, Levin L, Sigurdsson A, Trope M. Disinfection of immature teeth with a triple antibiotic paste. *J Endod* 2005;31:439-443.
5. Cheek CC, Heymann HO. Dental and oral discolorations associated with minocycline and other tetracycline analogs. *J Esthet Dent* 1999;11:43-48.
6. Dodd MA, Dole EJ, Troutman WG, Bennahum DA. Minocycline-associated tooth staining. *Ann Pharmacother*

- 1998;32:887-889.
7. McKenna BE, Lamey PJ, Kennedy JG, Bateson J. Minocycline-induced staining of the adult permanent dentition: a review of the literature and report of a case. *Dent Update* 1999;26:160-162.
 8. Petrino JA, Boda KK, Shambarger S, Bowles WR, McClanahan SB. Challenges in regenerative endodontics: a case series. *J Endod* 2010;36:536-541.
 9. Kim JH, Kim Y, Shin SJ, Park JW, Jung IY. Tooth discoloration of immature permanent incisor associated with triple antibiotic therapy: a case report. *J Endod* 2010;36:1086-1091.
 10. Tanase S, Tsuchiya H, Yao J, Ohmoto S, Takagi N, Yoshida S. Reversed-phase ion-pair chromatographic analysis of tetracycline antibiotics. Application to discolored teeth. *J Chromatogr B Biomed Sci Appl* 1998; 706:279-285.
 11. Hargreaves KM, Cohen S. Cohen's pathways of the pulp expert consult. 10th ed. St. Louis: Mosby Elsevier; 2011. Chapter 16, Regenerative endodontics; p602-619.
 12. Reynolds K, Johnson JD, Cohenca N. Pulp revascularization of necrotic bilateral bicuspid using a modified novel technique to eliminate potential coronal discoloration: a case report. *Int Endod J* 2009;42:84-92.
 13. Sato I, Ando-Kurihara N, Kota K, Iwaku M, Hoshino E. Sterilization of infected root-canal dentine by topical application of a mixture of ciprofloxacin, metronidazole and minocycline *in situ*. *Int Endod J* 1996;29:118-124.