

# Emlőrák miatti szervmegtartó műtétek reszekciós széleinek vizsgálata

## *Multicentrikus retrospektív elemzés*

Fakan Bernadett dr.<sup>1\*</sup> ■ Baranyi Eszter oh.<sup>2</sup> ■ Horváth Réka dr.<sup>3</sup>  
Kálmán Endre dr.<sup>4</sup> ■ Kulka Janina dr.<sup>5</sup> ■ Tölgyesi Katalin dr.<sup>6</sup>  
Török Miklós dr.<sup>7</sup> ■ Udvarhelyi Nóra dr.<sup>8</sup>  
Zombori Tamás dr.<sup>9</sup> ■ Cserni Gábor dr.<sup>9, 10</sup>

<sup>1</sup>Bács-Kiskun Megyei Kórház, Neurológiai és Stroke Osztály, Kecskemét

<sup>2</sup>Szegedi Tudományegyetem, Általános Orvostudományi Kar

<sup>3</sup>Flór Ferenc Kórház, Patológiai Osztály, Kistarcsa

<sup>4</sup>Pécsi Tudományegyetem, Általános Orvostudományi Kar, Patológiai Intézet, Pécs

<sup>5</sup>Semmelweis Egyetem, Általános Orvostudományi Kar, II. Patológiai Intézet, Budapest

<sup>6</sup>Szabolcs-Szatmár-Bereg Megyei Kórházak és Egyetemi Oktatókórház – Jóna András Oktatókórház,  
Patológiai Osztály, Nyíregyháza

<sup>7</sup>Debreceni Egyetem Kenézy Gyula Egyetemi Kórház, Patológiai Osztály, Debrecen

<sup>8</sup>Országos Onkológiai Intézet, Daganatpatológiai Központ, Sebészeti és Molekuláris Patológiai Osztály, Budapest

<sup>9</sup>Szegedi Tudományegyetem, Általános Orvostudományi Kar, Patológiai Intézet, Szeged

<sup>10</sup>Bács-Kiskun Megyei Kórház, Patológiai Osztály, Kecskemét

**Bevezetés:** Szervmegtartó műtéttel eltávolított emlőrákoknál fontos a sebészi szélek állapotának vizsgálata, dokumentálása. Ha az eltávolítás nem az épben történik, általában kiegészítő kezelés (ismételt sebészet, tumorágy-besugárzás) javasolt.

**Céltűzés:** Szervmegtartó műtéttel eltávolított női emlőrákok patológiai leleteinek sebészi szélekre vonatkozó információtartalmának elemzése, a nem ép szélek gyakoriságának felmérése és nem ép szélek esetén a további kezelések gyakoriságának becslése.

**Módszer:** Nyolc magyar patológiai részlegből származó, mellrák miatt végzett szervmegtartó műtéthez tartozó patológiai leletek elemzése, nem ép szél esetén további lokális kezelésre vonatkozó adatok gyűjtésével.

**Eredmények:** Kizárások után 386 leletet elemeztünk. Az ép szél korábbi definíciója (<5 mm) alapján 200, az újabb értelmezés (0 mm) alapján 32 lelet dokumentált nem ép széleket. Lobularis carcinoma esetén gyakoribb volt a szélek pozitivitása, mint nem lobularis rákok esetén. Az épben eltávolított tumorok műtéti anyaga nagyobb tömegű volt. Reoperáció 43/180, illetve 12/22 esetben történt a régi és az új definíció szerinti nem ép szélek esetén. A nem reoperált betegek közül csak 75/137 kapott biztosan külön tumorágy-besugárzást; sok esetben a 'boost' kezeléssel nem állt rendelkezésre információ. Reziduális tumor a reoperált betegek közül csak 15/43-nál igazolódott, 9-nél közülük úgy, hogy a festett szélben a primer műtéti anyagban nem írtak le daganatot.

**Következtetések:** A patológiai leletek sebészi szélre vonatkozó információtartalma nem teljes körű. Az új biztonságos szél definíciója csökkentette a nem ép szél előfordulási gyakoriságát, de alkalmazásakor ép szélek mellett is maradt reziduális daganat az emlőben, amint azt a reoperációs minták igazolják. Nem épben történő tumoreltávolításkor az esetek egy részében nem történik sem további sebészi kezelés, sem külön tumorágy-besugárzás.

Orv Hetil. 2019; 160(26): 1036–1044.

**Kulcsszavak:** emlőrák, reszekciós szél, reziduális daganat, patológia

\*Az első szerző a munka jelentős részét 2016. szeptember és 2018. január között a SZTE hallgatójaként a SZTE Patológiai Intézetében Cserni Gábor professzor úr irányítása mellett végezte.

## Evaluation of resection margins following breast conserving surgery for breast cancer

### *A multicentric retrospective study*

**Introduction:** Breast conserving surgery for breast cancer requires the analysis of surgical margins. If the tumor is not removed completely, additional treatments (reoperation, boost irradiation) are generally recommended.

**Aim:** To analyze the information content of histopathology reports on surgical margins in consecutive cases of breast conservation for invasive female breast cancer, to evaluate the frequency of incompletely removed tumors and to estimate the rate of further treatments after incomplete removal.

**Method:** Analysis of margin related data of consecutive histopathology reports from 8 Hungarian pathology units with locoregional treatment related data in case of unsafe margins.

**Results:** 386 reports were analyzed after exclusions. 200 and 32 cases were identified as having unsafe margins according to the previous (<5 mm) and the new (0 mm) definition of unclear margin, respectively. Unsafe margins were more common with lobular carcinomas. Specimens with clear margins weighed more. Reoperations for unsafe margins were performed in 43/180 and 12/22 cases according to the previous and the new definitions, respectively. Only 75/137 patients without reoperation received boost irradiation of the tumor bed; information on boost radiotherapy was often missing. Residual cancer was identified in 15/43 reoperated patients, of whom 9 had >0 mm margin distance.

**Conclusions:** Some pathology reports lack information on surgical margins. Unsafe margin rates decreased with the new definition. Residual cancer may be left behind in case of clear margins with no ink on tumor. Neither reoperation, nor boost radiotherapy is given to some patients with unclear surgical margins.

**Keywords:** breast cancer, histopathology, resection margin, residual tumor

Fakan B, Baranyi E, Horváth R, Kálmán E, Kulka J, Tölgyesi K, Török M, Udvarhelyi N, Zombori T, Cserni G. [Evaluation of resection margins following breast conserving surgery for breast cancer. A multicentric retrospective study]. *Orv Hetil.* 2019; 160(26): 1036–1044.

(Beérkezett: 2019. február 13.; elfogadva: 2019. március 8.)

#### Rövidítések

DCIS = (ductal carcinoma *in situ*) *in situ* ductuscarcinoma; LCIS = (lobular carcinoma *in situ*) *in situ* lobularis carcinoma; MR = (magnetic resonance) mágneses rezonancia; NST = nem speciális típusú; SZTE = Szegedi Tudományegyetem; SZGYAKK = Szent-Györgyi Albert Klinikai Központ

Az emlőrák (a kültakaró malignus tumorait leszámítva) a nők leggyakoribb daganatos betegsége; hazánkban is a női daganatos incidencialista élen áll, és sajnálatos módon a mortalitási listák is jelentős daganatos halálozásról tanúskodnak [1]. Emiatt különleges népegészségügyi figyelmet igénylő betegségről van szó, amelynek jól szervezett szűrésével a mortalitás csökkenthető [2, 3], a kezelés pedig egyre inkább személyre szabottan konzervatívabbá tehető [4–6].

A kialakult emlőrák kezelése, korai stádiumban, két fő irányt tűz ki célul: a betegség lokoregionális kontrollja a sebészi és sugárkezelés révén valósul meg, míg az adjuváns indikációval adott szisztémás kezelés (hormonterápia, kemoterápia, célzott kezelések) a betegség távoli (és lokoregionális) kiújulásának megelőzését szolgálja. A daganatok sebészi eltávolításával kettős cél valósul meg: a lokoregionális tumorkontroll és a patológiai stádium meghatározása. Manapság elsősorban emlőmegtartó műtét végzése ajánlott az esztétikai eredményt és a beteg véleményét figyelembe véve, ha az emlőmegtartó műtét-

hez szükséges feltételek teljesülnek, és kontraindikáció nem áll fenn [4].

A szervmegtartó műtét után a megmaradt emlőállományban lokális recidíva alakulhat ki [4], ami szignifikánsan csökkenti a tumormentes és a teljes túlélést [7, 8]. A kiújulás szempontjából kiemelkedő fontossággal bír a sebészi szélek állapota. Ezek patológiai vizsgálata lényeges, és minden patológiai leírásnak tartalmaznia kell az érintettségükre vonatkozó információt [9]. Pozitív, tumort tartalmazó szél esetén a lokoregionális recidíva kockázatának növekedése miatt általában reexcízió és sugárkezelés ajánlott [4, 10].

A nemzetközi véleményeket is tükröző korábbi hazai ajánlás szerint invazív emlőrákok esetén legalább fél centiméteres ép szegély volt az elvárás [11, 12]. Az adatok újraértékelése alapján megváltoztatott nemzetközi ajánlásokat [10, 13] is figyelembe véve, a hazai ajánlás is módosult. Ma sebészi onkológiai szempontból megfelelő a tumor eltávolítása, ha a „megfestett reszekciós szélben nincs tumorsejt” [4].

A jelen munka célja az volt, hogy reprezentatív mintán megvizsgáljuk korai emlőrákos betegek szervmegtartó műtétéinek szövettani leleteit, azok információtartalmát a sebészi szélekre vonatkozóan, és megállapítsuk, hogy milyen arányban dokumentálnak nem biztonságosnak tartott vagy pozitív sebészi széleket a korábbi és a jelenlegi definíciók alapján. Továbbá azt is próbáltuk vizsgál-

ni, hogy a szélpozitivitás gyakoribb-e bizonyos körülmények között, belső-felső negyedbeli tumorok, illetve invazív lobularis carcinoma esetén. Emellett megvizsgáltuk, hogy a nem épnek tartott sebészi szélek dokumentálása mellett a betegek részesültek-e a recidívakészséget csökkentő kiegészítő lokoregionális kezelésben.

## Módszer

2016. szeptember elején nyolc magyar, nagyobb számú emlőrákos szövetminta vizsgálatával foglalkozó patológiai intézet és osztály közreműködését kérve kezdtük meg vizsgálatunkat. Egy levélben felkértük a legutóbbi emlőrák-konszenzuskonferencia patológiai ajánlásait megfogalmazó patológus szerzőket [9], hogy 2016. január 1-től kezdődően 50, egymást követő, invazív emlőrák miatt szervmegtartó műtéttel primeren operált nőbeteg anonimizált makro- és mikroszkópos leletét küldjék el nekünk. A részvétel önkéntes volt.

A leletek információtartalmának feldolgozása több szempont alapján történt, ezek közül a leglényegesebbek a következők voltak: az eltávolított emlőrészlet tömege, a tumor lokalizációja az emlőn belül, pT-kategóriája, mérete, a reszekciós szélekre vonatkozó makroszkópos és mikroszkópos adat és a legközelebbi sebészi szél esetében a biztonsági zóna mértéke. Megvizsgáltuk, hogy az ép szél korábbi (legalább 5 milliméteres) és újabb (nincs tumor a festett sebészi szélben) definíciójának megfelelően milyen arányban fordultak elő „nem ép szélel” eltávolított invazív rákok. A nem ép szélek gyakoriságát lobularis carcinomák (beleértve a lobularis komponenssel bíró kevert rákokat is) és belső-felső kvadránsbeli („dekoltázs”) tumorok esetén külön is megvizsgáltuk.

Az eredmények tükrében érdekessé vált, hogy a „nem ép szélel” eltávolított tumorok esetén milyen arányban történt a szervmegtartó sebészi kezelést általában kiegészítő és csak ritkán elhagyott sugárkezelésen kívül egyéb kiegészítő lokoregionális kezelés: ismételt sebészi beavatkozás vagy tumorágy- (‘boost’) besugárzás. A „nem ép szélek” régi és új definíciója szerint nem ép szélel eltávolított tumorok további lokális kezelésére vonatkozó adatainak elemzésekor először csak a szélek nem ép voltát vettük figyelembe, majd ezt követően a tumor lokalizációját és a műtét kiterjeszhetőségét is. Bár a nem épben történő tumoreltávolítás reexcíziót von maga után, ez általában csak akkor kivitelezhető, ha a tumor lokalizációjának kvadránsa és a közeli szél nem egy irányban van (például külső-felső kvadráns esetén a külső/felső szél egyben az emlő határát is jelenti), illetve ha a közeli szél nem anterior vagy posterior irányba esik; hiszen a megjelölt irányokban – jó műtéti technika mellett – nincs olyan reziduális emlőállomány, amerre a műtétet ki lehetne terjeszteni.

Az elemzésekhez IBM SPSS Statistics 20 (Armonk, New York, NY, Amerikai Egyesült Államok) statisztikai csomagot használtunk. A szignifikanciaszint  $p < 0,05$  volt.

Tekintettel arra, hogy kezdetben anonimizált szövettani leletek információtartalmát vizsgáltuk részben minőség-ellenőrzési céllal, etikai engedélyt nem tartottunk szükségesnek a vizsgálatnak ebben a fázisában. A további lokális kezelésekre vonatkozó elemzéshez azonban szükségessé vált a szövettani leletek sorszáma alapján a betegek azonosítása és betegdokumentációjuk lokoregionális kezelés megtörténte vagy hiányára vonatkozó adatainak kinyerése. A betegség kimenetelével vagy a szisztémás kezelés mibenlétével kapcsolatos adatok nem képezték a vizsgálat adatgyűjtésének tárgyát. Az adatok a Szegedi Tudományegyetem (SZTE) Általános Orvostudományi Karán, a Szent-Györgyi Albert Klinikai Központ (SZGYAKK) Patológiai Intézetében, szakdolgozati témaként kerültek elemzésre. A vizsgálatot *Sebészi szélek emlőmegtartó műtétek kapcsán – patológiai vonatkozások* címmel a SZTE Regionális Orvosbiológiai Tudományos Kutatásaitikai Bizottsága engedélyezte.

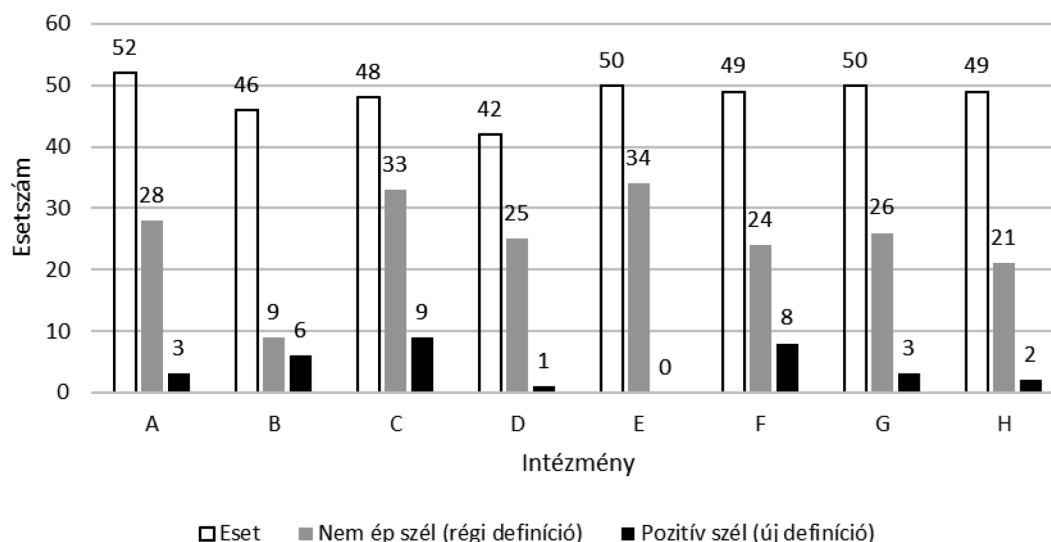
## Eredmények

A kért, betegazonosítók nélküli leletek rendelkezésre bocsátásával a Semmelweis Egyetem II. Számú Patológiai Intézete, az Országos Onkológiai Intézet, a Pécsi Tudományegyetem Patológiai Intézete, a debreceni Kenézy Gyula Kórház és Rendelőintézet, a nyíregyházi Jósa András Kórház, a kistarcsai Flór Ferenc Kórház, a kecskeméti Bács-Kiskun Megyei Kórház Patológiai Osztálya és a SZTE Patológiai Intézete biztosította munkánkhoz az anyagot, azaz mind a nyolc felkért intézmény patológusai közreműködtek a munkában.

A felkért intézmények mindegyike 50 leletet bocsátott rendelkezésünkre, így összesen 400 beteg lelete került elemzésre. Az adatok feldolgozásának eredményeként a minta elemszáma 386-ra változott, aminek több oka volt: néhány lelet nem felelt meg a felkérésünkben meghatározott kritériumoknak; egyes leleteket többször küldtek el (*1. ábra*). Ha a beteg mindkét emlőjében invazív daganat volt, akkor ezek oldalanként külön esetenként kerültek feltüntetésre.

A beküldött anyagok tömege 248 esetben szerepelt a leletekben. A rendelkezésre álló adatokból számolt átlagos ( $\pm$  szórás) reszekátumtömeg 108 g ( $\pm$  103 g) volt (minimum–maximum: 12,5–807 g). A leletek alapján elemzett invazív emlőrákok főbb jellegzetességeit az *1. táblázat* mutatja.

Az invazív tumorméretet 382 esetben írták le a leletben, mindössze négy esetben nem került feltüntetésre. Ebből a négyből azonban csak egy tartozik abba a csoportba, amelynél a pT-besorolás hiányzott. A legkisebb méretű invazív tumor 0,6 mm, a legnagyobb 63 mm, az átlagos ( $\pm$  szórás) tumorméret pedig 17,3 ( $\pm$  9,2) mm volt. A három leggyakoribb szövettani típus az invazív tumorméret tekintetében jelentős különbséget nem mutatott. A tisztán NST tumorok átlagos mérete 16,5 mm, a tisztán lobularis tumoroké 17,0 mm, a kevert típusúaké 17,3 mm volt.



1. ábra | Az intézményenként elemzett szélek és pozitív szélű esetek száma

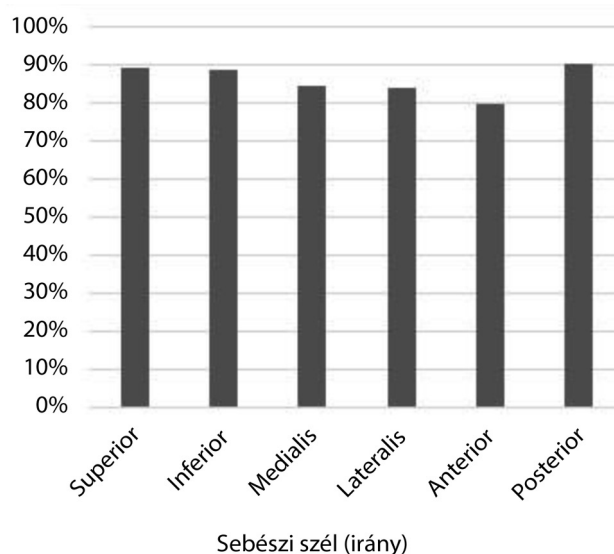
1. táblázat | Az elemzett invazív rákok fő jellemzői

Oldaliság	Darab
Jobb	174
Bal	206
Ismeretlen	6
Lokalizáció	
Külső-felső negyed	134
Belső-felső negyed	17
Egyéb	98
Ismeretlen	137
pT	
pTx	1
pT1mi	1
pT1a	5
pT1b	68
pT1c	185
pT2	112
pT3	6
Ismeretlen	8
Többgócúság	
Egygócú	343
Többgócú	43
Szöveti típus	
NST*	297
Lobularis	43
Kevert	23
Mucinosus	8
Tubularis	6
Egyéb	9

\*NST = nem speciális típusú (korábban invazív ductuscarcinomaként besorolt) emlőrák.

Az invazív daganat mellett az *in situ* carcinoma jelenlétéről is nyilatkoztak a leletekben. 188 esetben DCIS, 22 esetben LCIS, 5 esetben pedig mindkettő jelen volt a vizsgált metszetekben. Két leletben az *in situ* elváltozás meglétét dokumentálták, annak típusát azonban nem határozták meg. 169 esetben nem írtak le *in situ* carcinomát a mintában. *In situ* carcinoma jelenléte mellett 166 esetben nyilatkoztak arról, hogy az *in situ* komponens a tumorméretet növeli vagy nem: 97 esetben (57,8%) nem növelte, 69 esetben pedig igen, és az utóbbiak közül 57-ben (82,6%) ez 3 centiméternél kisebb növekedést jelentett.

A reszekciós széleket illetően a különböző intézményekben igen eltérő módon nyilatkoztak. A leletek nagy része tartalmazott a makroszkópos leírásban információt



2. ábra | Az egyes sebési szélek (irányok) megjelenése a vizsgált leletekben

2. táblázat | Az egyes „negatív” sebészi szélek tumortól leírt távolságának tartománya a vizsgált esetekben

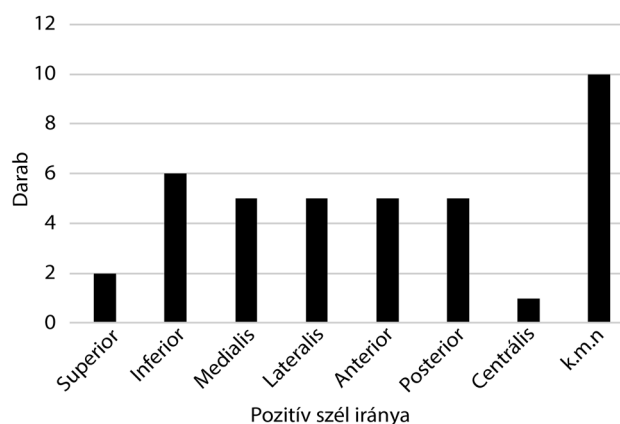
Irány	Legnagyobb (mm)	Legkisebb (mm)
Superior	40	<0,1
Inferior	90	0,2
Medialis	303	0,1
Lateralis	52	0,6
Anterior	50	0,1
Posterior	40	0,1

a sebészi széleket illetően, ez azonban 80 leletből hiányzott. A szövettani leírásban 60 esetben nem nyilatkoztak a biztonsági zónáról, ezeknek a 80%-a viszont a makroszkópos leírásban tartalmazta ezeket az adatokat. Összesen 12 lelet (3,1%) nem tartalmazott semmilyen információt a reszekciós széleket illetően.

A legtöbb intézményben hat irányból (superior, medialis, inferior, lateralis, anterior, posterior) határozták meg a reszekciós szél és az invazív tumor távolságát. Egy intézményben további két irányban (centrális, perifériás) is vizsgálták a széleket.

Az egyes irányokból megállapított biztonsági zónákról 80–90% közötti gyakorisággal nyilatkoztak. A legnagyobb arányban (349 lelet) a posterior, a legkisebb arányban (308 lelet) az anterior szélről írtak (2. ábra). A legnagyobb dokumentált biztonsági zóna 303 mm volt, amely egy medialis szélhez tartozott; a legkisebbet, 0,1 mm-nél kisebbet, a superior felszínnel kapcsolatban írták le (2. táblázat).

A sebészi szélekre vonatkozó kinyerhető információt a 3. táblázat mutatja be. A táblázatból az is kiderül, hogy két, makroszkóposan pozitívnek tűnő szél mikroszkópo-



3. ábra | A mikroszkóposan pozitív sebészi szélek megoszlása (n = 39)  
k.m.n. = külön megjelölés nélkül

san nem bizonyult tumorosan érintettnek (2, illetve 10 mm ép szegélyt találtak). Egy esetben a makroszkóposan megállapított pozitív szél jelenlétét a szövettani vizsgálat is igazolta.

A legközelebbi szél legnagyobb értéke 20 mm, a legkisebb, még nem pozitív szél <0,1 mm, az átlagérték ( $\pm$  szórás) 4,5 ( $\pm$  3,6) mm volt. 32 betegnél a szövettan alapján egy vagy több szél, így összesen 39 szél pozitívnek bizonyult, azaz a szélt jelölő festék a tumoron volt (3. ábra). A 32 pozitív szélű beteg közül 9 esetben a reszekciós szél *in situ* carcinomával érintett területen húzódott (Ris). A reszekciós szélek intézmények szerinti megoszlását az 1. ábra mutatja.

Lobularis emlőrákok esetén gyakoribb volt a régi értelmezés szerinti nem épben történő kimetszés (36/53 eset szemben a nem lobularis rákok 156/333 arányával; Fisher-féle egzakt próba,  $p = 0,005$ ). Az ép szélel kimet-

3. táblázat | A sebészi szélek tumortól való távolságának megoszlása

Irány	0 mm	0,1–4,9 mm	5–9,9 mm	10 mm <	Makroszkóposan pozitív	Nem sorolható be pozitív
Superior	2	37	52	249	0	4
Inferior	6	35	56	240	1*	4
Medialis	5	20	38	259	0	5
Lateralis	5	16	35	262	0	6
Anterior	5	50	76	167	0	10
Posterior	4	96	80	160	1*	8
Perifériás és/vagy centrális	0	5	5	30	0	0
k.m.n.	10	0	0	0	1	0
Összesen	37	259	342	1367	3	37

\*Mikroszkóposan nem bizonyultak pozitívnek.

k.m.n. = külön megjelölés nélkül

(A nem besorolható kategória azokat az eseteket jelöli, amelyekben a kérdéses szélre vonatkozóan volt adat, de azt az oszlopokban jelzett kategóriákba nem lehetett besorolni – például „távol” vagy >8 mm; az adott szélekre vonatkozó mikroszkópos információ hiányát nem tartalmazza a táblázat.)



szett tumorok esetében 106, a nem ép széllel kimetszeteknél 131 esetben állt rendelkezésre a műteti anyag tömege, amely az előbbi csoportban szignifikánsan nagyobb volt (átlag  $\pm$  szórás: 129,9g  $\pm$  116,4 g szemben 86,9 g  $\pm$  85,3 g;  $p = 0,001$ ). Az új definíció szerinti pozitív szélek, bár szignifikanciaszint-közeli valószínűséget mutattak, nem különböztek lényegesen lobularis és nem lobularis emlőrákok esetén (8/53 szemben 24/333; Fisher-féle egzakt próba,  $p = 0,06$ ). Az új definíció szerint ugyancsak nem bizonyult szignifikánsnak az épben és nem épben eltávolított tumoros emlőállományok rendelkezésre álló tömegének különbsége (átlag: 106,3 g  $\pm$  104,3 g, illetve 100,8 g  $\pm$  75,4 g;  $p = 0,84$ ).

A „dekoltázs” területére eső belső-felső negyedbeli daganatok széleinek vizsgálatakor 234 esetet tudtunk figyelembe venni, mivel ezeknél állt rendelkezésre adat a tumor lokalizációjáról és a szélek távolságáról. A „dekoltázstumorok” és „nem dekoltázstumorok” nem mutatnak szignifikáns különbséget a nem ép sebészi szélek gyakoriságában sem a régi (<5 mm) (7/17 szemben 106/217; Fisher-féle egzakt próba,  $p = 0,3$ ) sem az új (0 mm) (3/17 szemben 17/217; Fisher-féle egzakt próba,  $p = 0,17$ ) értelmezés szerint.

A korábbi meghatározás szerint nem épben eltávolított 200 emlőrák közül 180 esetben sikerült adatot szereznünk arra nézve, hogy történt-e bármilyen további műteti kezelés. A 180 esetből reexcízió 34 esetben történt (19%), további 9 esetben (5%) mastectomiát végeztek. A fennmaradó 137 esetben (76%) nem végeztek újbóli műtétet. Intézményenként vizsgálva a „nem ép szélek” miatti reoperációs arányát, az széles skálán, 4–57% között mozgott (1. ábra). A tumorágy kiegészítő besugárzására vonatkozóan 150 esetben sikerült információt szereznünk: 87 esetben (58%) megtörtént, 63 esetben pedig nem. A 'boost' sugárkezelések aránya intézményenként 22–77% között mozgott, a legmagasabb ott volt,

ahol a legkisebb reoperációs arányt találtuk. Az összes reoperációt ( $n = 43$ ) figyelembe véve, a további műtétek során eltávolított szövetek patológiai vizsgálatokor 15 esetben (35%) találtak maradványtumort (4 esetben *in situ* ductuscarcinomát, 2-2 esetben NST, illetve invazív lobularis carcinomát, 7 esetben külön nem specifikált reziduális daganatot). A 15 pozitív reexcíziós minta közül 6 betegnél „ink on tumor” szél lett dokumentálva, 9 betegnél a távolság nagyobb volt, mint 0 mm.

Részletesebben elemezve, a tumor lokalizációját (és ezáltal a műtét kiterjeszhetőségét) is figyelembe véve, 147 esetben jelöltek meg vagy anterior és/vagy posterior szél, vagy további „nem műthető” szél, „nem ép” szélnek; ezek közül 17 esetben műthető szél közelsége (<5 mm) is fennállt, de a fennmaradó 130 esetben csak „nem műthetőnek” tartott szél közelségét dokumentálta a lelet. Mivel ezek az irányok általában anatómiai okok miatt tovább nem operálhatók, a reexcíziók tekintetében arra számítottunk, hogy ezekben az esetekben nem végeztek újabb operációt. Az adatokból azonban kiderül, hogy 19 esetben mégis újbóli műtét mellett döntöttek: 7 esetben azonosítottak reziduális daganatot (4. táblázat). Ha csak a nem reoperált betegeket vesszük figyelembe, a 100 beteg közül 54 kapott biztosan tumorágy-besugárzást a lokális betegségkontroll biztosítására.

A fennmaradó esetekben, amelyekben a közeli szél nem a tumor emlőn belüli lokalizációja felé esett, azaz teoretikusan műthető lett volna, a reoperációs adatokat szintén a 4. táblázat tünteti fel. Összesen 40 beteg 50 tumorszéléről van szó. Annak ellenére, hogy elméletben ezekben az esetekben technikailag kivitelezhető egy újabb operáció, az eseteknek kevesebb mint felében ( $n = 18$ , 45%) történt reoperáció, 18 esetben nem végeztek újabb műtétet (4 esetben [13%] nem volt adat a további sebészi kezelésről). A nem reoperált vagy esetleg nem reoperált 22 beteg közül posztoperatív tumorágy-sugár-

4. táblázat | A nem ép szélek és lokális kezelések összefoglalása (A számok betegeket jelölnek)

	Összes beteg a kategóriában	Reoperáció pozitív szövettannal	Reoperáció negatív szövettannal	Nem történt reoperáció	Nincs adat reoperációról	Nem történt sem reoperáció, sem boost kezelés	Nincs adat a további sebészi és sugárkezelésről
<i>Régi értelmezés</i>							
Nem ép szél	200	15	28	137	20	48	15
„Nem műthető” nem ép szél	130	7	12	102	9	40	9
„Műthető” nem ép szél	40	5	13	18	4	6	4
Egyéb*	30	3	3	17	7	2	2
<i>Új értelmezés</i>							
Pozitív szél	32	6	6	10	10	5	10
„Nem műthető” nem ép szél	16	3	3	5	5	2	5
„Műthető” nem ép szél	9	3	3	2	1	1	1
Egyéb*	7	0	0	3	4	2	4

\*A tumor lokalizációjára vagy a nem ép szél irányára vonatkozó információ hiányában nem besorolható esetek.

kezelést 8-an kaptak, 6-an nem kaptak, 8-an bizonytalan, hogy kaptak-e.

Az új definíció szerint 32 eset (10,6%) minősült pozitív szélűnek, és 22 esetben sikerült kiegészítő információt szerezni további műtétekről. Ezekben az esetekben a reszekciós szélek valamelyikében reziduális tumorsejtek voltak („ink on tumor”, 0 mm ép szél). Az „ink on tumor = nem ép szél” értelmezése szerint ebben a 32 esetben indokolt a reexcízió (néhány esetben több szél pozitívítása is fennállt). Ez 9 esetben (28%) megtörtént, további 3 esetben (9%) mastectomiát végeztek, 10 esetben (31%) nem végeztek semmilyen újabb műtetet, a fennmaradó 10 esetről (31%) pedig nincs adat. A reoperációk kapcsán 50%-ban (6 eset) dokumentáltak az első műtét utáni reziduális daganatot (4. táblázat). A tumorágy besugárzása 8 betegnél történt meg, 13 esetben nem végeztek ilyen jellegű kezelést, a fennmaradó 11 esetben nem állt rendelkezésre erre vonatkozó adat. A nem reoperált betegknél 5 esetben nem történt 'boost' sugárkezelés, és 5 betegnél biztosan történt tumorágy-besugárzás.

## Megbeszélés

A jelen retrospektív vizsgálatban 8 intézmény 386, szervmegtartó műtéttel eltávolított invazív női emlőrák lelete alapján a reszekciós szélekre vonatkozó információkat tekintettük át, és az ép szélek megváltozott definíciója alapján elemeztük a reprezentált eseteket.

Egy 1997-es adatokat felmérő vizsgálat szerint a patológiai leletek viszonylag magas arányban nem tartalmaztak megfelelő információt az emlőrák prognosztikai tényezőire vonatkozóan; ezen belül a sebészi szélekre vonatkozó információ 47%-ban hiányzott [14]. Bár az érvényes irányelvek szerint legalább a legközelebbi sebészi szél és annak távolságát rögzíteni kell a szövettani leletben [9, 12], ez 60 esetben (12,3%) hiányzott, és 12 lelet (3,1%) nem tartalmazott semmilyen információt a reszekciós szélek vonatkozásában, ami nem tekinthető ideális információtartalomnak, de előrelépésnek tűnik a korábbi hiányosságokhoz képest.

A pozitív szélek arányát mutató, intézményekre lebontott 1. ábrából kiemelendő a „B” intézmény, ahol csupán az esetek 10%-ában volt nem biztonságosnak ítélt szél feltüntetve, ellentétben például a „C” intézménnyel, ahol a pozitív szélű esetek aránya 69%. Ennek oka feltehetően az, hogy a „B” intézményben a primer műtét során nagyobb biztonsági zónával operálnak, mint a többi intézményben, és a nagyobb szövethiányokat onkoplasztikai módszerekkel pótolják [8], így nagyobb valószínűséggel történik a kimetszés az ép szövetben [15].

A sebészi szélek nem egyenértékűek, hiszen ha a tumor kimetszése *lege artis* a pectoralis fasciáig eltávolítja az emlő állományát, akkor a fasciát át nem törő daganatok esetén további sebészi kimetszés ebben az irányban nem lehetséges. (A fasciát áttörő tumorok esetén az izom egy részét is ki szokták metszeni, és ezt a patológiai

ai lelet is rögzíteni szokta.) Anterior irányban a bőrrel nem fedett közeli reszekciós felszín esetén a további kimetszésnek az szab határt, hogy a bőrt ellátó ereket eltávolítva a bőr nekrozisa elkerülhetetlen, így a bőr eltávolítása is szükségessé válhat. A tumor elhelyezkedésétől függően egyes szélek a mell anatómiai határának közelébe esnek, ami a további kimetszésnek ezért szab határt. Emiatt a régi értelmezés szerinti nem biztonságos sebészi szélek minden esetben egyedi mérlegelést igényeltek a további kezelés szempontjából [4].

Az új definíció szerint, ha a tumor a reszekciós felszínben van, azaz a festett szél a tumoron megy keresztül, az szinte teljesen szinonimája annak, hogy a betegben reziduális daganat maradt: *in situ* ductuscarcinoma Ris-reszekció esetén (9 esetben; 2,4%-ban a jelen felmérésben) és invazív carcinoma R1- (mikroszkóposan pozitív szél), illetve R2- (makroszkóposan pozitív szél) reszekciók esetén. (Az *in situ* lobularis carcinomát ilyen szempontból nem veszik figyelembe; a legújabb Cancer Staging Manual szerint malignus betegségnek sem tekintik [16].) Érdemes kiemelni azt, hogy a makroszkópos megítélés téves is lehet, hiszen felmérésünkben két makroszkóposan pozitívnak vélt szél mikroszkóposan nem bizonyult érintettnek. Ismerni kell azt is, hogy a szélek jelölésekor a jelölésre használt festék szövethasadékba befolyhat, és tévesen pozitív szél benyomását keltheti, ami miatt a sebészi szélekről alkotott patológiai vélemény mindig körültekintőbb kell, hogy legyen, mint a „Festék a tumoron?” kérdésre adott igen/nem válasz [9]. Részben ezt tükrözheti az a jelenség, hogy a szélek érintettsége miatt reoperált betegek egy részénél az ismételt kimetszésekben nem igazoltak malignus daganatot. Ennek további magyarázata lehet az is, hogy ilyenkor nem annyira a reziduális daganat megtalálása, hanem az újonnan képzett sebészi felszínnek tumormentességének vizsgálata a cél.

Felmérésünkben a III. Emlőrák Konszenzus Konferencia ajánlásainak közzététele előtti időben leletezett emlőrákos eseteket vizsgáltunk. A korábbi és akkor még érvényben lévő értelmezés szerint 200 esetben találtunk <5 mm-es reszekciós szélre vonatkozó adatot a patológiai leletben, és 32 esetben az új definíció („tumor a festett szélben”) alapján sem épben történt a tumor eltávolítása.

A daganatok lokalizációjával kapcsolatosan azt feltételeztük, hogy a belső-felső negyed daganatainál a reszekciós szélek nagyobb százalékban lehetnek pozitívak. Ennek alapja az az elképzelés volt, hogy a sebészek – az esztétikai szempontok figyelembevételé miatt – a dekoltázs területének tumorainál különösen törekszenek a lehető legkisebb emlőrészlet eltávolítására, és így nagyobb eséllyel maradhat reziduális tumor az érintett emlőben. A belső-felső negyed esetén az emlő térfogatának kevesebb mint 10%-a távolítható el kozmetikai defektus nélkül [17]. A rendelkezésre álló adatok előzetes feltételezésünket nem támogatták: a dekoltázsba eső tumorok esetében sem volt magasabb a nem biztonságos sebészi

szélek gyakorisága, és ez mind a korábbi, mind az újabb „ép szél” értelmezés szerint igaznak bizonyult.

A különböző szövettani típusú daganatok egymástól eltérő morfológiai és egyéb sajátosságokkal rendelkeznek. Az invazív lobularis rákok esetén a jellegzetes növekedési mintázat és a gyakoribb többgócúság megnehezíti mind a mammográfiás (gyakran csak szerkezeti torzulást okoznak), mind az ultrahangos (kisebb góccok rejtve maradhatnak) kórismézést, illetve gyakran a tumor méretének alulbecslését okozza. Továbbá a lobularis carcinomák esetén a nem ép szél incidenciája magasabb, mint egyéb szövettani típusokban, ami szintén a jellegzetes infiltratív tulajdonsággal magyarázható [18]. Ezt a rendelkezésünkre álló adatok is megerősítették: a régi értelmezés alapján meghatározott reszekciós szélek nagyobb arányban estek a „nem ép” kategóriába a lobularis komponensű tumoroknál, és az új definíció esetén is majdnem szignifikánsnak bizonyult a különbség.

A lobularis daganatok határainak nehezebb meghatározhatósága felvetette azt a feltételezést is, hogy a lobularis típusú rákok esetén nagyobb emlőrészlet kerül eltávolításra, mint egyéb szövettani típusoknál annak érdekében, hogy ne maradjon reziduális tumor az érintett emlőben. Adataink azonban ezt nem támasztották alá. Sem a tumorok mérete, sem az eltávolított emlőalomány tömege nem különbözött NST és lobularis carcinomák esetén. Felmerül a kérdés, hogy lobularis carcinoma preoperatív diagnózisa esetén nincs-e szükség szélesebb ép széllel operálni a tumorokat annak érdekében, hogy a nem épben történő eltávolítások ritkábban forduljanak elő. Minden bizonnyal ezt is figyelembe kell venni, de a műtétek tervezésekor mindig egyénre szabottan, a képalkotó (MR-képalkotást is figyelembe véve [19]) eredményeket maximálisan szem előtt tartva kell dönteni.

A nem ép szélek gyakoriságának leírása mellett kíváncsiak voltunk arra is, hogy milyen arányban történik az általában tervezhető adjuváns sugárkezelésen kívül kiegészítő lokális kezelés a betegség lokoregionális kiújulásának megelőzésére. Az elemzett adatok a közleményben korábbiaként említett definíció szerinti ép szélek időszakából, az új hazai ajánlás megfogalmazása előttről származtak. Bár a kezelések, illetve az azokról történő döntések egy része átnyúlhatott az új definíciót ajánlásokként megfogalmazó konszenzuskonferencia utáni időszakra, és a kezelések teljes köréről nem állt adat rendelkezésre, a kiegészítő, recidívakockázatot csökkentő lokális kezelések közel egynegyed arányban történő elmaradását tükröző elemzésünk mégis amellől szól, hogy a kezelések elég gyakran nem az ajánlásoknak megfelelően történtek. Amennyire lehetett, igyekeztünk a tumorok lokalizációját is figyelembe venni, és így, a műtéti kiterjeszhetőség figyelembevételével, az elmaradó lokális recidíva-csökkentő sebészi reoperációk, illetve „boost” kezelések elmaradási aránya 17%-ra módosult, ami még mindig nem alacsony. Ennek természetesen nem a devi-

áns orvosi magatartás kell, hogy a legkézenfekvőbb magyarázata legyen. A betegek újabb műtéttől vagy sugárkezeléstől való esetleges (és nem vizsgált) elzárkózása mellett a külföldi trendek hatása is szerepet játszhatott ebben. Külföldi állásfoglalások már korábban utaltak arra, hogy a patológiai és sebészi gyakorlatot egyaránt figyelembe véve, a reoperációt általában igénylő „pozitív szél” definíció: a tumor a festett szélben [10, 13]. Emellett a konszenzuskonferencia ajánlásainak vitára bocsátott előzetes szövegei az ajánlások előtt már hozzáférhetőek voltak, és ez is egy-egy esetben alapot adhatott a kezelésektől való eltekintésre. A helyzetet tovább színezi az, hogy a 15, reziduális daganatot okozó műtét közül csak 6-nál állt fenn a „festék a tumoron” indikáció, és hogy a vizsgálatunkban nem reoperálhatóként megközelített szélek esetén is történt reoperáció, és az is 7/19 esetben reziduális tumort távolított el.

A Bács-Kiskun Megyei Kórház Patológiai Osztályán – eddig nem közölt adatok alapján – 393, különböző indikációjú reoperáció (tapintási lelet alapján azonnali és/vagy specimenmammográfia alapján azonnali és/vagy patológiai lelet alapján azonnali vagy későbbi) közül patológiai indikáció 141 esetben állt fenn (az ép szél korábbi vagy új definíciója szerint). 85 reoperációs mintában a szövettani vizsgálat reziduális invazív rákot vagy *in situ* ductuscarcinomát azonosított, de csak 31 esetben volt festék a tumoron (0 mm-es reszekciós szél) az első műtét anyagában.

Az új definíció szerinti pozitív szélnek lényegében szinonímája kellene, hogy legyen a reziduális tumor a betegben, ennek ellenére a festett szélben lévő tumor utáni műtétek csak 50%-ban írtak le reziduális tumort a reoperációs mintában. Mindez arra hívja fel a figyelmet, hogy a szélek vizsgálata, amely mintavétel nélkül alapul, nem tökéletes, a pozitív és a negatív szélek értelmezése nem lehet szolgálai, a beteg további kezeléséről ezen adatokon túli információk (például esetleges érintőleges szélpozitivitás, a szél pozitivitásának mértéke, szövettani típus, az emlő mérete, a tumor lokalizációja, a várható kozmetikai eredmény stb.) figyelembevételével kell egyénre szabottan dönteni.

## Következtetés

A 8 intézményből származó reprezentatív minta alapján megállapítható, hogy az invazív emlőrák miatti szervmegtartó műtétek patológiai leleteiben a sebészi szélekre vonatkozó információtartalom nem teljes körű. A biztonságos sebészi szél új definíciója jelentősen csökkentette a nem ép szél előfordulási gyakoriságát, ugyanakkor az új definíció szerinti ép szélek mellett is maradhat reziduális daganat az emlőben, amint azt a reoperációs minták igazolják. Bár a nem épben történő sebészi eltávolítás továbbá lokális (sebészi és/vagy sugárterápiás) kezelést indokol általában, a felmérés azt valószínűsíti, hogy ez az esetek egy részében nem történik meg.



*Anyagi támogatás:* A közlemény megírása, illetve a kapcsolódó kutatómunka a Nemzeti Kutatási Fejlesztési és Innovációs Hivatal támogatásával történt (GINOP-2.3.2-15-2016-00020).

*Szerzői munkamegosztás:* F. B.: Konceptió, modellezés, adatelemzés, a kézirat piszkozatának megszövegezése, végleges formába öntése. B. E.: Modellezés, adatelemzés, a kézirat piszkozatának megszövegezése. H. R., K. E., K. J., T. K., T. M., U. N., Z. T.: Adatgyűjtés, adatkezelés. Cs. G.: Konceptió, adatgyűjtés, elemzés, a részfolyamatok felügyelete, a kézirat piszkozatának megszövegezése, végleges formába öntése. A cikk végleges változatát valamennyi szerző elolvasta és jóváhagyta.

*Érdekltségek:* A szerzőknek nincsenek érdekltségeik.

## Köszönetnyilvánítás

Ezúton szeretnénk megköszönni a Debreceni Egyetem Kenézy Gyula Egyetemi Kórház, a kistarcsai Flór Ferenc Kórház és a nyíregyházi Jós András Oktatókórház patológiai osztályai vezetőinek, mint a III. Emlőrák Konszenzus Konferencia szakmai ajánlásai megfogalmazóinak, hogy szorgalmazták a szerzőként feltüntetett munkatársaik részvételét a jelen vizsgálatokban, hogy az adatgyűjtés a lehető legteljesebb legyen.

## Irodalom

- [1] Yearbook of health statistics, 2014. Hungarian Central Statistical Office, Budapest, 2015. [Egészségügyi Statisztikai Évkönyv, 2014.] Központi Statisztikai Hivatal, Budapest, 2015. Available from: [http://www.ksh.hu/docs/hun/xftp/idoszaki/evkonyv/egeszseguyi\\_evkonyv\\_2014.pdf](http://www.ksh.hu/docs/hun/xftp/idoszaki/evkonyv/egeszseguyi_evkonyv_2014.pdf) [accessed: April 8, 2018]. [Hungarian]
- [2] Massat NJ, Dibden A, Parmar D, et al. Impact of screening on breast cancer mortality: the UK program 20 years on. *Cancer Epidemiol Biomarkers Prev.* 2016; 25: 455–462.
- [3] Tabar L, Chen TH, Hsu CY, et al. Evaluation issues in the Swedish Two-County Trial of breast cancer screening: an historical review. *J Med Screen.* 2017; 24: 27–33.
- [4] Lázár Gy, Bursics A, Farsang Z, et al. 3rd Hungarian Breast Cancer Consensus Conference – Surgery Guidelines. [III. Emlőrák Konszenzus Konferencia – Az emlőrák korszerű sebészeti kezelése.] *Magy Onkol.* 2016; 60: 194–207. [Hungarian]
- [5] Polgár Cs, Kahán Zs, Csejtej A, et al. 3rd Hungarian Breast Cancer Consensus Conference – Radiotherapy Guidelines. [III. Emlőrák Konszenzus Konferencia – Sugárterápiás irányelvek.] *Magy Onkol.* 2016; 60: 229–239.
- [6] Horváth Zs, Boér K, Dank M, et al. Systemic therapy of breast cancer: practice guideline. [Az emlőrák szisztémás kezelése: szakmai útmutatás.] *Magy Onkol.* 2016; 60: 241–257. [Hungarian]
- [7] Early Breast Cancer Trialists' Collaborative Group (EBCTCG), Darby S, McGale P, Correa C, et al. Effect of radiotherapy after breast-conserving surgery on 10-year recurrence and 15-year breast cancer death: meta-analysis of individual patient data for 10,801 women in 17 randomised trials. *Lancet* 2011; 378(9804): 1707–1716.
- [8] Mátrai Z, Gulyás G, Kásler M. (eds.) The modern surgery of breast cancer. [Az emlőrák korszerű sebészete.] *Medicina Könyvkiadó, Budapest, 2015.* [Hungarian]
- [9] Cserni G, Kulka, J, Francz M, et al. Pathological diagnosis, work-up and reporting of breast cancer. Recommendations of the 3rd Hungarian Consensus Conference on Breast Cancer. [Az emlőrák patológiai diagnosztikája, feldolgozása és kórszövettani leletezése. Szakmai útmutatás a III. Emlőrák Konszenzus Konferencia alapján.] *Magy Onkol.* 2016; 60: 209–228. [Hungarian]
- [10] Moran MS, Schnitt SJ, Giuliano AE, et al. Society of Surgical Oncology – American Society for Radiation Oncology Consensus Guideline on margins for breast-conserving surgery with whole-breast irradiation in stages I and II invasive breast cancer. *J Clin Oncol.* 2014; 32: 1507–1515.
- [11] Lázár Gy, Besznay I, Boross G, et al. The modern therapy of breast cancer. [Az emlőrák korszerű kezelése.] *Magy Onkol.* 2010; 54: 227–234. [Hungarian]
- [12] Cserni G, Francz M, Járay B, et al. Pathological diagnosis, work-up and reporting of breast cancer. [Az emlőrák patológiai diagnosztikája, feldolgozása és a kórszövettani leletezése.] *Magy Onkol.* 2010; 54: 217–226. [Hungarian]
- [13] Kaufmann M, Morrow M, von Minckwitz G, et al. Locoregional treatment of primary breast cancer. Consensus recommendations from an international expert panel. *Cancer* 2010; 116: 1184–1191.
- [14] Cserni G. Prognosis in breast cancer based on histopathological findings (based on data from 42 pathology departments). [Az emlőrákok prognózisa a kórszövettani leletek tükrében (42 hazai patológiai osztály adatai alapján).] *Orv Hetil.* 1998; 139: 2819–2827. [Hungarian]
- [15] Kelemen P, Pukancsik D, Újhelyi M, et al. Comparison of clinicopathologic, cosmetic and quality of life outcomes in 700 oncoplastic and conventional breast-conserving surgery cases: a single-centre retrospective study. *Eur J Surg Oncol.* 2019; 45: 118–124.
- [16] Hortobagyi G, Connolly JL, D'Orsi CJ, et al. Breast. In: Amin MB, Edge SB, Greene F, et al. (eds.) *AJCC Cancer staging manual.* 8th edn. Springer, New York, NY, 2017; pp. 587–628.
- [17] Pukancsik D, Kelemen P, Gulyás G, et al. Clinical experiences with the use of ULTRAPRO® mesh in single-stage direct-to-implant immediate postmastectomy breast reconstruction in 102 patients: a retrospective cohort study. *Eur J Surg Oncol.* 2017; 43: 1244–1251.
- [18] Singletary SE, Patel-Parekh L, Bland KI. Treatment trends in early-stage invasive lobular carcinoma. A report from the National Cancer Data Base. *Ann Surg.* 2005; 242: 281–289.
- [19] Forrai G, Ambrózay É, Bidlek M, et al. Use of imaging methods in the current screening, diagnostics and treatment of breast cancer – Professional guidelines. 3rd Breast Cancer Consensus Meeting. [A képalkotó vizsgálmódszerek alkalmazása az emlődaganatok korszerű szűrésében, diagnosztikájában és ellátásában – Szakmai útmutató a III. Emlőrák Konszenzus Konferencia alapján.] *Magy Onkol.* 2016; 60: 181–193. [Hungarian]

(Fakan Bernadett dr.,  
Kecskemét, Nyíri út 38., 6000  
e-mail: bernadett.fakan@gmail.com)