

A középarc lágy részeinek nasolabialis függesztése: új, minimálinvazív és reverzibilis módszer az arc statikus szimmetrizálására végleges arcidegbénulásban

Vass Gábor dr. ■ Bere Zsófia dr. ■ Szabó Diána dr. ■ Rovó László dr.

Szegedi Tudományegyetem, Általános Orvostudományi Kar,
Fül-Orr-Gégészeti és Fej-Nyaksebészeti Klinika, Szeged

Bevezetés: A különböző etiológiájú, végleges perifériás arcidegbénulás következtében kialakuló középarc-aszimmetria – mely a betegek számára jelentős pszichés megterhelést jelent – rekonstrukciójára számos sebészi lehetőség kínálkozik.

Célkitűzés: Olyan minimálinvazív sebészi módszer kidolgozása volt a célunk, mellyel a nasolabialis redő – mint az arc szimmetriájának egyik legmeghatározóbb eleme – helyreállítása mellett a középarc lágy részeinek megfelelő statikus felfüggesztése érhető el kisebb műteti megterheléssel, rövidebb műteti idővel és lényegesen kevesebb szövődménnyel, valamint gyorsabb felépüléssel.

Módszer: Technikánk alapja egy neo-nasolabialis redő képzése, melynek subcutan fonalpárokka történő rögzítése a temporalis fasciához nem csupán az arc szimmetriáját állítja helyre, de a középarc lágy részeit is megemeli.

Eredmények: Klinikánkon 2014 és 2017 között egynapos sebészet keretében 6 betegnél végeztük el a középarc lágy részeinek nasolabialis függesztését, érdemi szövődmény nélkül, helyi érzéstelenítésben.

Következtetés: A műteti feltárás minimális, így a posztoperatív szak jelentősen lerövidül, torzító hegekkel látható területen nem kell számolni, a sebgyógyulási zavar lehetősége minimális. Amennyiben szükséges, a felfüggesztés mértéke revidálható, és mivel reverzibilis, a függesztőfonalak bármikor eltávolíthatók, így módon semmilyen egyéb arcideg-rekonstrukciós lehetőséget nem zárnak ki. Módszerünk képes az arc nyugalmi helyzetét tartósan és teljes mértékben szimmetrizálni, ami betegeink visszajelzése alapján a legfontosabb tényező számukra.

Orv Hetil. 2019; 160(22): 869–872.

Kulcsszavak: végleges arcidegbénulás, nasolabialis redő, középarclágyrész-függesztés, minimálinvazív technika

Nasolabial suspension of the malar fat pad: a new, minimally invasive and reversible technique for facial symmetrization in permanent facial paralysis

Introduction: For the treatment of asymmetry of the midface due to permanent peripheral facial nerve palsy of different etiologies – which means a great psychical burden for the patients – several surgical solutions have been described.

Aim: Our goal was to elaborate a minimally invasive surgical technique, that, on one hand, restores an adequate nasolabial fold, which is the most determinative keystone of facial symmetry. On the other hand, our technique can give an appropriate lift for the malar fat pad with shorter operative time and burden, with much lower complication rate and shorter recovery period compared to the classic static sling suspension techniques.

Method: Our method is based on the formation of a neo-nasolabial fold, which is then suspended to the temporal fascia by permanent threads thus restoring facial symmetry and giving a lifting effect on the midfacial soft tissues as well.

Results: Between 2014 and 2017, six patients had been operated with this nasolabial lifting technique of the malar fat pad without any major complications under local anesthesia on an outpatient basis at our Department.

Conclusions: As our surgical exploration is minimal, the postoperative period is shorter, no visible scars remain on the face and the complication rate is negligible. If necessary, suspension could easily be adjusted, and as the technique is reversible, no other possible facial reconstruction methods are excluded. Our method can symmetrize the face in resting position completely on the long term, which is the most important issue for our patients according to their feedback.

Keywords: permanent facial palsy, nasolabial fold, malar lift, minimally invasive technique

Vass G, Bere Zs, Szabó D, Rovó L. [Nasolabial suspension of the malar fat pad: a new, minimally invasive and reversible technique for facial symmetrization in permanent facial paralysis]. *Orv Hetil.* 2019; 160(22): 869–872.

(Beérkezett: 2018. október 29.; elfogadva: 2018. december 10.)

Rövidítések

KNF = a középarc lágy részeinek nasolabialis függesztése; SMAS = (superficial muscular aponeurotic system) felületes izomhárttyarendszer

A perifériás arcidegbénulás okozta arcaszimmetria és a mimika torzulása jelentős pszichés megterhelést okoz a betegeknek [1]. Kezelése és annak eredményessége nagyrészt attól függ, hogy a beteg milyen időpontban jut megfelelő kezeléshez a tünetek kezdetéhez képest. A bénulás kezdete után 18–24 hónappal lehetőség van neurorehabilitációs eljárásokkal kezelni az arcideg működészavarát, például hypoglossus-facialis idegátültetéssel vagy keresztezett ideggrafttechnikákkal [2].

Ezen időablakon túl azonban a motoros végtagok végleges károsodása nem tesz lehetővé funkcionális ideg-helyreállítást, és ilyenkor az úgynevezett statikus módszerek kerülnek előtérbe: a muscularis és neuromuscularis rekonstrukciós módszerek, szabad izom és/vagy ideg microvascularis anasztomózis technikával végzett átültetése, melyek speciális sebészi gyakorlatot igénylő, nagy műtéti megterheléssel járó, hosszú és bonyolult beavatkozások [2–4].

A statikus módszerek közé tartoznak azonban a jóval egyszerűbb, az érintett arcfél felfüggesztésével, emelésével járó fonál- és szalagtechnikák is. Ugyanakkor míg a klasszikus, fasciaszalagokkal végzett féloldali arcemelések javíthatják a lebénult szájzug helyzetét, a középarc szimmetriájának egyik legmeghatározóbb területét, a nasolabialis redőt nem képesek megfelelő mértékben helyreállítani [2, 5–8]. További hátránya lehet az arcemelést célzó hagyományos műtéteknek az arc lágy részeinek jelentős széles, nyitott feltárása és a jelentős túlkorrekció szükségessége (kb. 20%) a megfelelő tartós eredmény eléréséhez [2]. Az előbbi a műtéti szövődmények gyakoriságát, míg az utóbbi a betegek komfortérzetét befolyásolhatja kedvezőtlenül.

Módszer

Célunk volt egy olyan minimálinvazív, akár ambulánsan elvégezhető sebészi módszer kidolgozása, mellyel a na-

solabialis redő – mint az arc szimmetriájának egyik legmeghatározóbb eleme – helyreállítása mellett megfelelő statikus középarc-felfüggesztés érhető el a hagyományos fasciaszalagos technikákhoz hasonlóan, de jóval kisebb műtéti megterheléssel, rövidebb műtéti idővel és lényegesen kevesebb szövődménnyel, valamint gyorsabb felépüléssel.

Az ép oldali nasolabialis redő alapján kijelöljük a bénult oldalon a redő tervezett helyét, lefutását, valamint ezzel párhuzamosan a temporalis régióban, a hajszéltől 1,5–2 centiméterre egy körülbelül 3 cm-es metszsvonalat a hajszálbőrön. Mindkét területen infiltrációs érzéstelenítést végzünk sebészi antiszeptikus lemosást követően. A bénult oldalon megtervezett nasolabialis redő nasalis és szájszugi végpontjánál szúrászerű bőrmetszéseket ejtünk, köztük egy Tonnard-féle zsírívó kanüllel subcutan csatornát alakítunk ki, melyen körülbelül 0,5 cm széles Gore-Tex érgraftcsíkot vezetünk át ugyancsak a kanüllel, közvetlenül az orbicularis izom felett a subcutan (SMAS-) rétegben. A graft alsó végpontját a szájszughoz és az ép oldalon a nasolabialis redőnek a szájszugiig mért távolságához viszonyítjuk. Ezt követően a kijelölt redő vonalában a két szélső között további 3 szúráspon- tot készítünk, melyeken keresztül az érgraftcsíkon át 3 pár 3/0-s nem felszívódó fonalpárt vezetünk keresztül az arc subcutan rétegén egy speciális fonalvezető tűvel a temporalis régióban ejtett metszéshez. A fonalpárokkal alakítjuk ki újra a nasolabialis redőt szimmetrizálva az ép oldalhoz, minimális túlkorrekcióval. A fonalpárokat a temporalis izom fasciájához rögzítjük, majd a sebet suturázzuk, a nasolabialis redő szűrt metszéseit Steri-Strippel húzzuk össze. Mivel a fonalpárok a nasolabialis redő helyreállításával a petyhüdt középarc lágy részeit is superiorlateralis irányba, a természeteshez közeli pozícióba emelik, és a neoredő ezt statikusan alátámasztja, módszerünknek a középarc lágy részeinek nasolabialis függesztése (KNF) elnevezést adtuk.

Eredmények

Klinikánkon 2014 és 2017 között 6 betegnél végeztük el a KNF-t. A nemek aránya 4 nő és 2 férfi, az életkori megoszlás 32–69 év (átlagéletkor 59 év) volt.

1. táblázat | Beteganyagunk (n = 6)

	Nem/életkor	A bénulás oka	Utánkövetési idő
1.	69 éves nő	Acusticus neurinoma	4 év
2.	51 éves férfi	Maxilloethmoidalis neuroendocrin carcinoma parotidealis áttéte	3 év
3.	32 éves nő	Kisagyi daganat	2 év
4.	69 éves férfi	Agyvérzés maradványtünete	2 év
5.	68 éves nő	Parotis adenocarcinoma	1 év
6.	69 éves nő	Parotis Merkel-sejtes carcinoma	1 év

Betegeink adatait az 1. táblázatban foglaltuk össze.

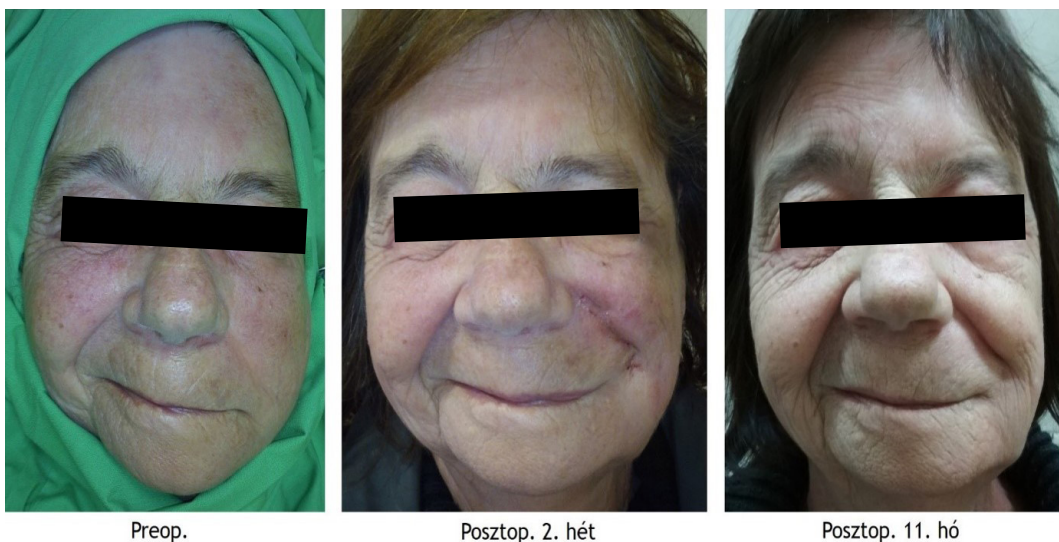Érdemi szövödményt nem tapasztaltunk, egy esetben volt szükség felületes sebfertőzés miatt antibiotikumke-

zelésre. Az érgraft minden esetben zavartalanul beépült, revíziós műtetre – a fonalak utánállítása miatt – 2 esetben került sor.

A műtét előtti és utáni korai és késői eredményeket két esetünk kapcsán az 1. és a 2. ábrán demonstráljuk.

Megbeszélés

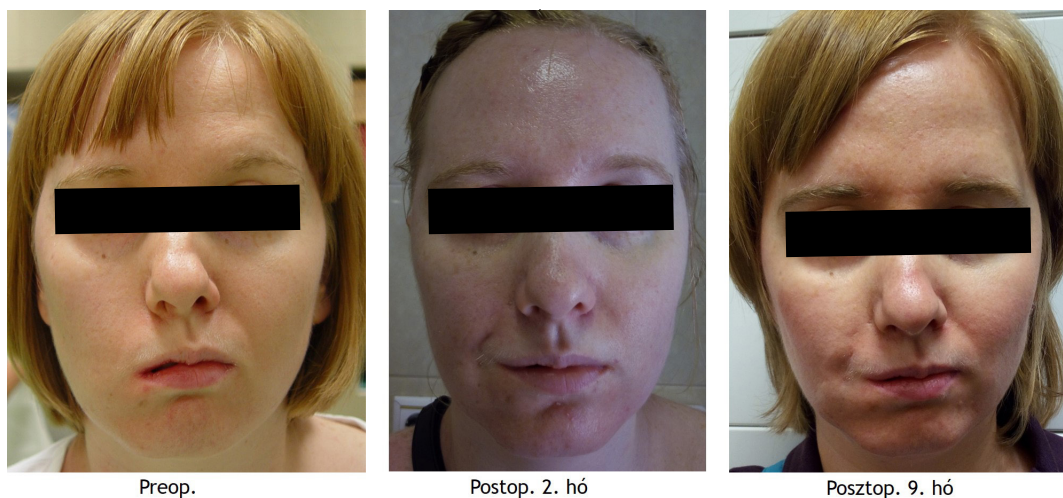
A nasolabialis redő az egyik legfontosabb esztétikai tájékozódási pont az arcon – elválasztja az orcát a felső ajaktól. Magát a redőt az irhához kapcsolódó kötőszöveti rostok alakítják ki, melyekhez a felső ajak emelőizmai rögzülnek, és ezáltal a mosoly mechanizmusában kiemelkedő szerepe van. A redő elsimulása a legszembetűnőbb faktor a bénult arcfél torzulásának megítélésében arcanalitikai vizsgálatok alapján [9]. Éppen ezért kiemelkedő fontosságú a helyreállítása a bénult arcfélen.



1. ábra

Malignus parotisdaganat és posztoperatív sugárkezelés utáni KNF-műtét eredménye

KNF = a középcarc lágy részeinek nasolabialis függesztése



2. ábra

Agydaganat műtete után elvégzett KNF eredménye

KNF = a középcarc lágy részeinek nasolabialis függesztése

A különböző etiológiájú, végleges perifériás arcideg-bénulás következtében kialakuló középarc-deformitás, -aszimmetria, ptosis rekonstrukciójára számos sebészi lehetőség kínálkozik [2–5]. Az általunk alkalmazott módszer alkalmas minden olyan esetben, amelyben az ideganasztomózis-, illetve izomgrafttechnikák valamely okok miatt nem jönnek szóba (a bénulás kezdete óta több mint 2 év telt el, posztoperatív sugárkezelés, rossz onkológiai prognózis stb.), a beteg általános állapota nem teszi lehetővé a nagy megterheléssel járó beavatkozások elvégzését, vagy a beteg nem vállalja a heroikus műtétet. További előnye, hogy a szövetbarát érgraft alkalmazása miatt autológ fascia vagy egyéb ideg/izom graft vétele nem szükséges, így a műtét időtartama jelentősen lerövidül, donorterületi komplikációval nem kell számolni, valamint a beavatkozás nem igényel olyan széles körű eszköztárat és speciális, mikrosebészti műtéti jártasságot, mint ideganasztomózis- vagy izomgrafttechnikák esetén.

Tekintettel arra, hogy a beavatkozás helyi érzéstelenítésben végezhető, a jó esztétikai végeredmény eléréséhez és a nasolabialis redő megfelelő kialakításához segítséget nyújt az ép ellenoldal mimikája, így a fiziológiához jól közelítő szimmetriaviszonyok alakíthatók ki.

A műtéti feltárás minimális, így a posztoperatív szak jelentősen lerövidül, torzító hegekkel látható területen nem kell számolni, a sebgyógyulási zavar lehetősége minimális. Amennyiben szükséges, a felfüggesztés mértéke revidálható, a későbbiekben a függesztőfonalak feszesége állítható, amihez elegendő helyi infiltrációs érzéstelenítésben a hajvonalban végzett korábbi metszésnek, majd a temporalis fasciához rögzített fonalaknak a felkeresése. Ez szóba jön olyan esetekben, amelyekben az ép ellenoldal – elsősorban a perioralis izomzat – a tónusdifferencia miatt az idő elteltével túlkorrigál, és a szimmetria ismételt helyreállítása szükséges.

Módszerünk reverzibilis, így meghagyja a beteg számára a döntés lehetőségét, hogy a későbbiekben a bonyolultabb, megterhelő, funkcionális rekonstrukciós módszerek közül választhasson, ha ezek kritériumainak megfelel. Mindaddig, vagy akár tartósan, a bénulás kezdetétől fogva képes módszerünk az arc nyugalmi helyzetét teljes mértékben szimmetrizálni, ami betegeink viselkedése alapján a legfontosabb tényező számukra.

Anyagi támogatás: A közlemény megírása, illetve a kapcsolódó kutatómunka anyagi támogatásban nem részesült.

Szerzői munkamegosztás: V. G., B. Zs.: A műtéti technika kidolgozása, műtétek végzése, a közlemény megírása. Sz. D.: Részvétel a műtétekben és a betegek nyomon követése. R. L.: A műtéti technika és a közlemény felülvizsgálata. A cikk végleges változatát valamennyi szerző elolvasta és jóváhagyta.

Érdekltségek: A szerzőknek nincsenek érdekltségeik.

Irodalom

- [1] VanSwearingen JM, Cohn JF, Bajaj-Luthra A. Specific impairment of smiling increases the severity of depressive symptoms in patients with facial neuromuscular disorders. *Aesthetic Plast Surg.* 1999; 23: 416–423.
- [2] Alam D. Rehabilitation of long-standing facial nerve paralysis with percutaneous suture-based slings. *Arch Facial Plast Surg.* 2007; 9: 205–209.
- [3] Guntinas-Lichius O, Genther DJ, Byrne PJ. Facial reconstruction and rehabilitation. *Adv Otorhinolaryngol.* 2016; 78: 120–131.
- [4] Hadlock TA, Greenfield LJ, Wernick-Robinson M, et al. Multimodality approach to management of the paralyzed face. *Laryngoscope* 2006; 116: 1385–1389.
- [5] Ibrahim AM, Rabie AN, Kim PS, et al. Static treatment modalities in facial paralysis: a review. *J Reconstr Microsurg.* 2013; 29: 223–232.
- [6] Faris C, Heiser A, Jowett N, et al. Minimal nasolabial incision technique for nasolabial fold modification in patients with facial paralysis. *JAMA Facial Plast Surg.* 2018; 20: 148–153.
- [7] Keller GS, Namazie A, Blackwell K, et al. Elevation of the malar fat pad with a percutaneous technique. *Arch Facial Plast Surg.* 2002; 4: 20–25.
- [8] Barabás J, Klenk G, Szabó G, et al. Modified procedure for secondary facial rehabilitation following total bilateral irreversible peripheral facial palsy. *J Craniofac Surg.* 2007; 18: 169–176.
- [9] Banks CA, Jowett N, Hadlock CR, et al. Weighting of facial grading variables to disfigurement in facial palsy. *JAMA Facial Plast Surg.* 2016; 18: 292–298.

(Vass Gábor dr.,
Szeged, Tisza L. krt. 111., 6725
e-mail: vassgabor@hotmail.com)