

# A combfejsavar helyzetének prognosztikai jelentősége a csípőtáji törések esetén

Csonka Ákos dr. ■ Ecseri Tamás dr. ■ Dózsai Dávid dr.  
Csonka István dr. ■ Gárgyán István dr. ■ Varga Endre dr.

Szegedi Tudományegyetem, Általános Orvostudományi Kar, Traumatológiai Klinika, Szeged

**Bevezetés:** Tanulmányunkban a magyar lakosság egyik leggyakoribb sérülésével, a csípőtáji törésekkel, azon belül a pertrochanter és a lateralis combnyaktörésekkel foglalkoztunk. A svájci Osteosynthesis Munkaközösség (AO) klasszifikációja szerinti 31–A1-es és 31–A2-es töréseket vizsgáltuk, melyek gyakorisága a kor előrehaladtával egyre inkább növekszik.

**Módszer:** A 2010 és 2016 közötti időszakban kezelt 1179 beteg adatait elemeztük. A töréseket intramedullaris szegek alkalmazásával stabilizáltuk. 992 betegnél Stryker Gamma3<sup>®</sup>, míg 187 betegnél Synthes PFNA<sup>®</sup> szeget alkalmaztunk. Extenziós asztalon, a töréseket képerősítő segítségével, fedetten reponáltuk. A műtéteket általános anesztéziában vagy epidurális érzéstelenítésben traumatológus szakorvosok vagy rezidensek végezték standard lateralis feltárásból. Az adatokat és méréseket a klinikán használt, úgynevezett GEPACS-alkalmazásból nyertük. Ezt követően statisztikai elemzéseket végeztünk a Microsoft Excel táblázatszerkesztő program segítségével.

**Eredmények:** Cut-out a vizsgált betegek közül 33 (2,79%) esetben következett be. Ebből 21 (1,78%) esetben a bal, míg 12 (1,01%) esetben a jobb oldalon. 29 (87,87%) esetben Gamma3 szeget, 4 (12,12%) esetben PFNA szeget használtunk. Szövődményes eseteinkben a tip–apex distance (TAD-) index átlaga 18 mm volt.

**Következtetés:** A dynamic hip screw (DHS) alkalmazása esetén a TAD-indexnek az irodalmi ajánlások szerint 20 mm-nek vagy annál kisebbnek kell lennie. A TAD-index átlagértéke a cut-out csoportban 18 mm volt, ami megegyezik a szövődmenymentes csoport átlagos TAD-index-értékével. Eredményeinkből az derült ki, hogy a fejsavar kivágásának bekövetkezése független a TAD-indextől, így ez az ajánlás nem alkalmazható megbízhatóan a velőúrszegek esetében.

Orv Hetil. 2019; 160(9): 338–342.

**Kulcsszavak:** cut-out, TAD-index, intertrochantericus femurtörés, Gamma3, protimalis csípőtáji szeg

## The prognostic value of the hip screw position in intertrochanteric fractures

**Introduction:** In our study, we analyzed one of the Hungarian population's most frequent injuries, the hip fracture, focusing mainly on the lateral femoral neck and the pertrochanteric fractures. According to the classification of the Swiss Association for Osteosynthesis (AO), we focused on 31–A1 and 31–A2 fractures, the incidence of which increases by ageing.

**Method:** Between 2010 and 2016, we analyzed the data of 1179 patients. All of the fractures were stabilized with intramedullary nails. 992 patients received Stryker Gamma3<sup>®</sup>, whereas 187 patients' fractures were solved with Synthes PFNA<sup>®</sup> nail. In all cases, closed reduction method was used with fluoroscopy on an extension table. The surgeries were done in general or epidural anesthesia and performed by traumatology residents or specialists using standard lateral exploration. Data were collected using GEPACS software and statistical analysis was done with MS Excel.

**Results:** Cut-out occurred in 33 cases (2,79%): out of that 21 (1.78%) were left sided and 12 were (1,01%) right sided. 29 (87.87%) patients were treated with Gamma3 nail, and in 4 (12,12%) cases PFNA nail was used. The average TAD-index was 18 mm.

**Conclusion:** According to recommendations of the TAD-index value, when using dynamic hip screw, it should be 20 mm or lower. The average index value was 18 mm which was equal in the complicated and non-complicated groups. Our study shows that the cut-out is independent from the TAD-index value, thus this recommendation cannot be applied for intramedullary nails.

**Keywords:** cut-out, tip–apex distance, intertrochanteric fracture of the femur, the third generation Gamma nail, proximal femoral nail anti-rotation

Csonka Á, Ecséri T, Dózsai D, Csonka I, Gárgyán I, Varga E. [The prognostic value of the hip screw position in intertrochanteric fractures]. *Orv Hetil.* 2019; 160(9): 338–342.

(Beérkezett: 2018. október 15.; elfogadva: 2018. november 25.)

### Rövidítések

31–A1 = egyszerű pertrochanter törés; 31–A2 = darabos pertrochanter törés; AO = (Arbeitsgemeinschaft für Osteosynthesefragen) Osteosynthesis Munkaközösség; AP = anteroposterior; CI = (confidence interval) konfidenciaintervallum; DHS = (dynamic hip screw) dinamikus csípőcsavar; PFNA = (proximal femoral nail anti-rotation) proximális csípőtáji szeg; RR = (risk ratio) kockázati arány; TAD = (tip–apex distance) combfejcsavar helyzete; WHO = (World Health Organization) Egészségügyi Világszervezet

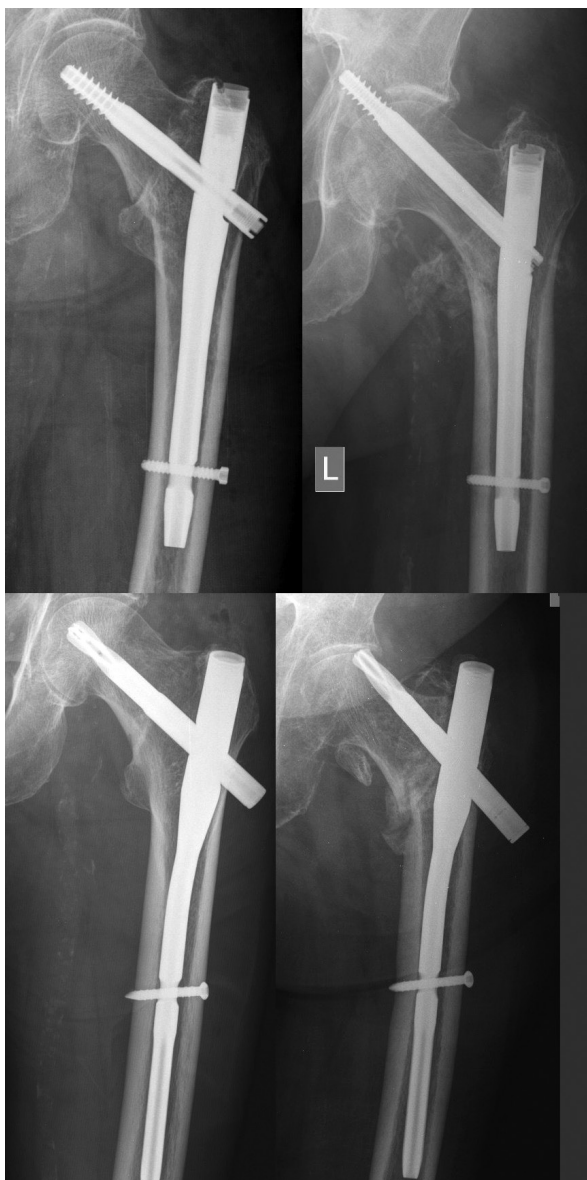A csípőtáji törések a leggyakrabban a 70 év feletti betegpopulációt érintik. Ebben az életkorban számos egyéb betegség, illetve rizikófaktor is fennáll, ezért ellátásuk nagy kihívást jelent a baleseti sebészek számára. A mennyiségi kritériumok mellett a csont minősége és szerkezete is befolyást gyakorol a csontok teherviselő képességére. A kockázati tényezők vizsgálatának indokoltságát az is alátámasztotta, hogy az úgynevezett kis traumás törést elszenvedők csaknem felénél a T-score-érték nem éri el a WHO által megadott határértéket, bár maga a törés egyértelműen a csontanyagcsere-betegség következménye [1]. A családi anamnézisben szereplő korábbi osteoporoticus csonttörés a betegek csonttörési valószínűségét körülbelül 20%-kal növeli meg (RR: 1,18; 95% CI: 1,06–1,31), míg a csípőtáji törés veszélyét a másfélszeresére fokozza (RR: 1,49; 95% CI: 1,17–1,89) [2]. A csípőtáji törések jelentős gondot jelentenek a társadalom számára, mivel mortalitásuk magas, az életminőséget nagymértékben rontják, ezenkívül ellátásuk igen költséges [3]. Fontos prognosztikai tényező az osteoporosis, amely világszerte több száz millió embert sújt. Hazánkban körülbelül 900 000 ember érintett. A betegség kezelésében és a törések megelőzésében az elmúlt években elsődlegesen a biszfoszfonáttartalmú készítményeket részesítették előnyben [4]. Emellett a törések bekövetkezésében szerepet játszanak a különböző egyensúlyzavarok miatti esések, az exsiccosis, illetve az alkoholabúzus stb. A törések ellátásában a sebészi megoldás az „arany standard”, hacsak a betegnek nincs olyan komorbiditása, amely a műtétet kontraindikálná. Világszerte évente több mint 700 000 ember halálát okozzák a csípőtáji törések és azok szövődményei, ezért rendkívül fontos a megfelelő műtéti technika alkalmazása és a posztoperatív kezelés. Az intramedullaris szegek alkalmazása a pertrochanter törések kezelésében az utóbbi két évtizedben vált rendszeresen alkalmazott módszerré. Az intrame-

dullaris szegek esetén, a combfej és a szeg között kisebb az erőkar, ezért kisebb a forgatónyomaték is, összehasonlítva a DHS-rendszerrel. Ez lehetővé teszi a terhelés megoszlását és a stabilitás fokozását. Habár az intramedullaris szegek biomechanikai előnyei jobb klinikai kimenetelt eredményeznek, ennek ellenére számos szövődmény kialakulásának rizikója megnő, ilyen például a metaphysealis femur törése vagy a fejsavarkivágás [5]. Mind a Gamma3 (Stryker Corporation, Kalamazoo, MI, Egyesült Államok), mind a PFNA (J&J DePuy Synthes, USA) a velőűrszegek csoportjába tartozik, melyek által terhelésstabil osteosynthesis nyerhető. Az intramedullaris szegek előnyei között kiemelendő, hogy minimális mértékben károsítják a környező lágyrészeket. A beültetett implantátumok nagyobb teherbírásúak, mint a környező csont, ezért jobban ellenállnak a testsúly okozta multidirekcionális terhelésnek [6].

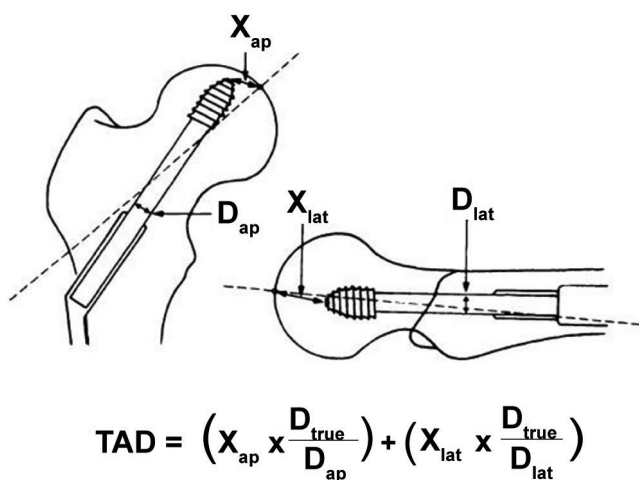
Mint minden orvosi beavatkozás alkalmával, a csípőtáji törések kezelésekor is kialakulhatnak szövődmények. Intramedullaris szegek alkalmazása esetén gyakori szövődmény az úgynevezett cut-out. Ez a fejsavar combfejben történő medialis vagy cranialis irányú elmozdulása (1. ábra).

A pertrochanter töréseknél használt szögstabil dinamikus combfejcsavar alkalmazásakor jelentkező sikertelen törésrögzítés gyakran összefügg a fejsavar pozíciójával a combfejben. Baumgaertner és mtsai 1995-ben közzétett cikkükben egységes mérési képletet alkottak a fejsavar helyzetére vonatkozóan a combfejben. Ez definíció szerint a „tip–apex distance”, vagy „TAD-index”, amely a fejsavar csúcsától a combfej csúcsáig mért távolság számtani összege anterior és lateralis röntgenfelvételen (2. ábra). Ebből az értékből következtetni lehet, hogy milyen érték mellett fordulhat elő a fejsavar kivágása [7].

Az irodalmi adatok alapján, ha a TAD-index 25 mm-nél nagyobb, a fejsavar kivágásának lehetősége fokozódik. Törekedni kell arra, hogy a csípőtáji törések stabilizációja során a TAD-index 25 mm vagy annál kisebb legyen. PFNA esetén 10 mm-es távolságnak kell lennie a fejsavar medialis vége és a subchondralis csontállomány között mind AP, mind lateralis röntgenfelvételen. PFNA alkalmazása során az irodalom által említett fejsavarkivágási gyakoriság megközelíti a 8%-ot [8]. Nem fordultak elő szövődmények, amikor a TAD-index 20–30 mm volt [9]. Az optimális TAD-index DHS alkalmazása esetén  $\leq 25$  mm [10]. A fejsavar cut-out visszavezethető a



1. ábra | Gamma3 fejszavár és PFNA fejpenge posztoperatív és cut-out röntgenfelvételei



2. ábra | A TAD-index kiszámításának képlete

műtét során elkövetett technikai hibákra, valamint a csont minőségi jellemzőire. Előfordul, hogy a fejszavár mediális irányba vándorol, és annak combfejen keresztüli migrációját okozza [11]. Az osteoporoticus csontállomány növeli az implantátum kivágási valószínűségét [12].

## Célkitűzés

Vizsgálataink során a TAD-index klinikai jelentőségét elemeztük lateralis combnyak- és pertrochanter törések intramedullaris szegekkel történt rögzítése során. Áttekintettük a szakirodalmi ajánlásokat, valamint elemeztük a klinikánkon észlelt és kezelt betegek adatait. Vizsgáltuk, hogy a DHS-rendszer esetén javasolt TAD-index alkalmazható-e velőúrszegek esetén a fejszavár-migráció prognózisának megítélésére.

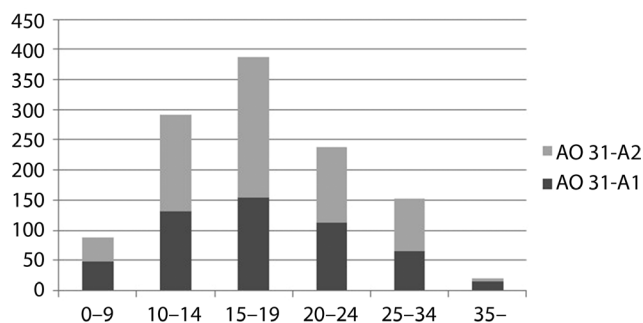
## Módszer

A 2010 és 2016 közötti időszakban a klinikánkon kezelt 1179 beteg adatait elemeztük, ebből 837 nő (70,99%) és 342 férfi (29,01%) volt. A sérülteket Gamma3, illetve PFNA velőúrszegekkel kezeltük. A betegeket demográfiai jellemzőik, a törések oldaliséga és az AO-beosztás alapján csoportosítottuk. A pertrochanter és a lateralis combnyaktörések esetén vizsgáltuk a TAD-index és az intramedullaris szegek fejszavárjainak cut-out közti korrelációját. Az adatokat a GEPACS-alkalmazásból nyertük. Ezt követően statisztikai elemzéseket végeztünk az Excel táblázatkezelő program (Microsoft Corporation, Redmond, WA, Egyesült Államok) segítségével. Kiszámoltuk a röntgenfelvételek alapján a posztoperatív TAD-index-értékeket, valamint a törésgyógyulás során vizsgáltuk az implantátummigrációkat. A röntgenfelvételek kiértékelését minden esetben független személy végezte, aki nem vett részt a beteg ellátásában.

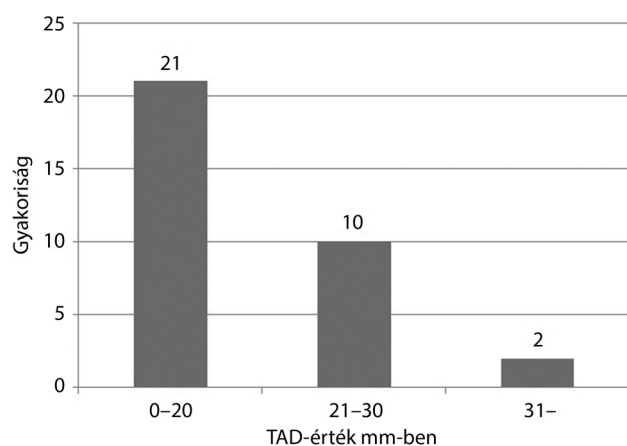
## Eredmények

A vizsgálatban részt vevő betegek átlagéletkora 79,59 év volt. A nemek közötti megoszlás tekintetében női dominanciát figyeltünk meg. A koreloszlást tekintve a vizsgált betegeink többsége 80 éves vagy annál idősebb. A sérülések oldaliségének megoszlását tekintve közel azonos számban fordultak elő jobb, illetve bal oldali törések.

Az AO-klasszifikáció szerint a következő eloszlás alakult ki (31-A1: 44,61%, 31-A2: 55,39%). A leggyakoribb TAD-index 17 mm volt (3. ábra). A szövődményeket tekintve az 1179 betegből 33 esetben észleltünk cut-out szövődményt. Ebből 24 esetben 31-A2-es, 9 esetben 31-A1-es törés volt. A 33 esetből 21 betegnek bal oldali, 12-nek jobb oldali törésében alakult ki szövődmény (4. ábra).



3. ábra | A TAD-indexek megoszlása beteganyagunkban



4. ábra | Szövődményes esetek és a TAD-index-értékek változása

## Megbeszélés

A velőrszerek 1,78-szor nagyobb tengelyirányú terhelést képesek elviselni instabil proximális femurtörések esetében, mint a lateralis felszínre helyezett lemezek [13]. A törés repozícióját, a distalis reteszelés típusát és a fejszavart helyzetét (TAD-index és Cleveland-zóna) intraoperatív és posztoperatív röntgenfelvételeken vizsgálva a szövődmenymentes esetekben 86%-ban centrális elhelyezkedésű volt a csavar. A fejszavarral összefüggő szövődmenyek esetén a perifériás elhelyezkedés a betegek 55%-ára volt igaz. Biomechanikai szempontból jelenleg a velőrszerek jelentik a legjobb választást az instabil csípőtáji törések kezelésében. Az intramedullaris szeg használata során kisebb mértékű forgatónyomaték keletkezik a kisebb erőkar miatt [6, 14].

A PFNA szeg esetén a cut-out összefügg a fejszavart kialakításával, ami medialis perforációt okozhat a subchondralis csontállományban [15]. *Kopperdahl és mtsai* [16] vizsgálataik során 16,8 mm-es átlagos TAD-index-értéket írtak le. Fontos, hogy a fejszavart vége ne legyen 10 mm-nél közelebb a subchondralis csontszelvényhez. A PFNA szeg esetén a fejszavart az alakjánál fogva kisebb felületen érintkezik a csonttal tengelyirányban. A kontaktfelület 75 mm<sup>2</sup>-es, míg ugyanez a Gamma3 szeg esetében 300 mm<sup>2</sup>. PFNA alkalmazása esetén a TAD-index javasolt értéke 25–30 mm közötti [16].

A femur lateralis falának integritása kiemelten fontos az instabil törések rögzítése szempontjából. Az AO szerinti 31–A2-es törés esetén a fejszavart beillesztési helye 1,5–2,5 cm-rel a trochanter major lateralis izomtapsadási pontja alatt van, ami fokozza a lateralis cortex károsodását, ezzel csökkentve a nagy tomporra eső rögzítés mértékét. A fejszavart behelyezése szintén növelheti a lateralis fal károsodását, ez pedig rontja a korai törésgyógyulást. A proximális tört darab felfúrása szintén a lateralis cortex károsodását idézheti elő. Gamma3 szeg behelyezése során, a velőúrfelfúrás következtében, a corticalis falvastagság csökkenése miatt iatrogén femur diaphysis törés jöhet létre. Osteoporotikus betegek esetében ez a szövődmeny még gyakrabban fordul elő [17].

A femur antecurvációja miatt hosszabb szeg bevezetése hosszabb felfúrást igényelhet. Ez a combcsont metaphysealis cortexének vékonyításához vezet [18].

Gamma3 esetén a szeg proximális vége közel helyezkedik el a fejszavart furatához, és ez fokozza az implantátumra jutó stresszt, ezért alakulhat ki metaphysealis törés a szeg proximális harmadában [19].

A megfelelő fejszavart-pozicionálás mind AP, mind lateralis irányból alapvető fontosságú. Abban az esetben, ha a törést jelentős mértékben elmozdult helyzetben rögzítjük, szignifikánsan nő a cut-out veszélye. A combfej varus helyzetbe billenése miatt a fejszavart a cranialison vág ki. Megfelelő sebészeti technikával a szövődmenyes esetek többsége megelőzhető, az esetek kis százalékában azonban az elsődleges hiba nem teljesen nyilvánvaló. Az osteoporosis kulcsszerepet játszik az osteosynthesis stabilitása és a törés gyógyulása szempontjából [20].

## Következtetés

Összehasonlítva adatainkat a nemzetközi szakirodalommal, eredményeink alapján nem igazolódott, hogy 25 mm-nél magasabb TAD-index esetén nagyobb valószínűséggel következik be cut-out (p-érték: 0,01). Szignifikánsan kimutatható, hogy a fejszavart kivágásának bekövetkezése független a TAD-indextől, ezért ez az ajánlás nem alkalmazható megbízhatóan a velőrszerek esetében. Szövődményeink többsége 20 mm-es TAD-index-érték alatt jött létre (p-érték: 0,001). Cut-out esetén a TAD-index átlagértéke 18 mm volt, ami megegyezett a szövődmenymentes csoportéval. Tanulmányunk alapján korlátozott jelentőségű a TAD-index mérése velőrszerek esetén, mert nincs prognosztikai szempontból jelentősége a hosszú távú fejszavart-rögzítés megítélése szempontjából. Cut-out esetén a legkisebb TAD-index-érték 2 mm volt, míg a legnagyobb 39 mm. Szövődménymentes esetben ez az érték szélesebb tartományban mozgott, 1 mm és 55 mm között változott. Betegeink többsége postmenopausalis korban lévő nő volt, ezért az osteoporosis feltehetően nagyobb szerepet játszott az implantátumelégtelenségek bekövetkeztében és a fejszavart kivágásában. Fontos, hogy betegeink mozgásfunkcióját

egyszerű funkcionális tesztekkel ellenőrizzük, melyek alapján a csonttörés valószínűségét pontosabban jelezhetjük előre [1]. Több nemzetközi tanulmány elemezte a szekunder, vagy ellenoldali csípőtáji törések előfordulását, amelyek értéke 2,7% és 9% között változott az első évnél. Hazai adatok alapján a csípőtáji töréseket követő ellenoldali törések előfordulása egy év alatt 1,5% és 2,1% között változott, a kumulatív incidencia 8,24% volt [21]. A műtéti beavatkozások után végzendő laboratóriumi vizsgálatok során célszerű lenne a 25(OH)D-vitamin- és kalciumszint meghatározása is. Az esetek többségében számolnunk kell egyéb társuló betegségek előfordulásával is. Ezek közül több befolyásolja a D-vitamin felszívódását és annak metabolizmusát (malabszorpciós szindrómák, máj-, veseelégtelenség és a malignus kórképek). Mindezek mellett a cardiovascularis rizikó is mérlegelendő a kalcium adása előtt [22].

*Anyagi támogatás:* A közlemény megírása, illetve a kapcsolódó kutatómunka anyagi támogatásban nem részesült.

*Szerzői munkamegosztás:* Cs. Á.: A kézirat megszövegezése, irodalmi áttekintés. E. T.: Adatgyűjtés. D. D.: Statisztikai elemzés. Cs. I.: Ábrászerkesztés. G. I.: Szakmai tanácsadás, lektorálás. V. E.: Szupervízori munka. A cikk végleges változatát valamennyi szerző elolvasta és jóváhagyta.

*Érdekeltségek:* A szerzőknek nincsenek érdekeltségeik.

## Irodalom

- [1] Ferencz V, Horváth Cs, Huszár S, et al. Evaluation of risk factors for fractures in postmenopausal women with osteoporosis. [A csonttörés kockázati tényezőinek vizsgálata postmenopausás, osteoporosisos nőbetegek körében.] Orv. Hetil. 2015; 156: 146–153. [Hungarian]
- [2] Kanis JA, Johansson H, Oden A, et al. A family history of fracture and fracture risk: a meta-analysis. Bone 2004; 35: 1029–1037.
- [3] Somogyi P, Kricsfalusy M, Gaál J, et al. The significance of hip fractures in view of Hungarian data. [Csípőtáji törések jelentősége a magyarországi adatok tükrében.] Osteol Közl. 2010; 10: 67–72. [Hungarian]
- [4] Rejnmark L, Mosekilde L. New and emerging antiresorptive treatments in osteoporosis. Curr Drug Saf. 2011; 6: 75–88.
- [5] Sadowski C, Lübbecke A, Saudan M, et al. Treatment of reverse oblique and transverse intertrochanteric fractures with use of an intramedullary nail or a 95° screw-plate: a prospective, randomized study. J Bone Joint Surg Am. 2002; 84-A: 372–381.
- [6] Al-yassari G, Langstaff RJ, Jones JW, et al. The AO/ASIF proximal femoral nail (PFN) for the treatment of unstable trochanteric femoral fracture. Injury 2002; 33: 395–399.
- [7] Baumgaertner MR, Curtin SL, Lindskog DM, et al. The value of the tip–apex distance in predicting failure of fixation of peritrochanteric fractures of the hip. J Bone Joint Surg Am. 1995; 77: 1058–1064.
- [8] Goffin JM, Pankaj P, Simpson AH, et al. Does bone compaction around the helical blade of a proximal femoral nail anti-rotation (PFNA) decrease the risk of cut-out? A subject-specific computational study. Bone Joint Res. 2013; 2: 79–83.
- [9] Nikoloski AN, Osbrough AL, Yates PJ. Should the tip–apex distance (TAD) rule be modified for the proximal femoral nail anti-rotation (PFNA)? A retrospective study. J Orthop Surg Res. 2013; 8: 35.
- [10] Zirngibl B, Biber R, Bail HJ. How to prevent cut-out and cut-through in biaxial proximal femoral nails: is there anything beyond lag screw positioning and tip–apex distance? Int Orthop. 2013; 37: 1363–1368.
- [11] Curtis MJ, Jinnah RH, Wilson V, et al. Proximal femoral fractures: a biomechanical study to compare intramedullary and extramedullary fixation. Injury 1994; 25: 99–104.
- [12] Yaacobi E, Sanchez D, Maniar H, et al. Surgical treatment of osteoporotic fractures: an update on the principles of management. Injury 2017; 48(Suppl 7): S34–S40.
- [13] Bhandari M, Schemitsch E, Jönsson A, et al. Gamma nails revisited: gamma nails versus compression hip screws in the management of intertrochanteric fractures of the hip: a meta-analysis. J Orthop Trauma 2009; 23: 460–464.
- [14] Halder SC. The Gamma nail for peritrochanteric fractures. J Bone Joint Surg Br. 1992; 74: 340–344.
- [15] Zhou JQ, Chang SM. Failure of PFNA: helical blade perforation and tip–apex distance. Injury 2012; 43: 1227–1228.
- [16] Kopperdahl DL, Keaveny TM. Yield strain behavior of trabecular bone. J Biomech. 1998; 31: 601–608.
- [17] Gotfried Y. The lateral trochanteric wall: a key element in the reconstruction of unstable peritrochanteric hip fractures. Clin Orthop Relat Res. 2004; 425: 82–86.
- [18] Ricci WM, Gallagher B, Haidukewych GJ. Intramedullary nailing of femoral shaft fractures: current concepts. J Am Acad Orthop Surg. 2009; 17: 296–305.
- [19] Alvarez DB, Aparicio JP, Fernández EL, et al. Implant breakage, a rare complication with the Gamma nail. A review of 843 fractures of the proximal femur treated with a Gamma nail. Acta Orthop Belg. 2004; 70: 435–443.
- [20] Weil YA, Gardner MJ, Mikhail G, et al. Medial migration of intramedullary hip fixation devices: a biomechanical analysis. Arch Orthop Trauma Surg. 2008; 128: 227–234.
- [21] Juhász K, Boncz I, Kanizsai P, et al. Analysis of the prognostic factors influencing the time elapsing until the contralateral hip fracture. [Az ellenoldali csípőtáji törésig eltelt időt befolyásoló prognosztikai tényezők vizsgálata.] Orv Hetil. 2018; 159: 1543–1547. [Hungarian]
- [22] Salamon A, Toldy E, Biró C, et al. Vitamin D and calcium supplementation in elderly patients considering the prevention of hip fractures. [D-vitamin- és kalciumpótlás az időskori csípőtáji törések megelőzésében.] Orv Hetil. 2017; 158: 1699–1707. [Hungarian]

(Csonka Ákos dr.,  
Szeged, Semmelweis u. 6., 6725  
e-mail: csonka.akos81@gmail.com)