

Li–Fraumeni-szindróma

Sejben Anita dr.¹ ■ Tiszlavicz László dr.¹ ■ Polyák Kornélia dr.⁶
 Kovács László dr.² ■ Maráz Anikó dr.³ ■ Török Dóra dr.⁴
 Leprán Ádám dr.⁵ ■ Otlakán Aurél dr.⁵ ■ Furák József dr.⁵

¹Szegedi Tudományegyetem, Általános Orvostudományi Kar, Patológiai Intézet, Szeged

²Szegedi Tudományegyetem, Általános Orvostudományi Kar, Reumatológiai és Immunológiai Klinika, Szeged

³Szegedi Tudományegyetem, Általános Orvostudományi Kar, Onkoterápiás Klinika, Szeged

⁴Szegedi Tudományegyetem, Általános Orvostudományi Kar, Orvosi Genetikai Intézet, Szeged

⁵Szegedi Tudományegyetem, Általános Orvostudományi Kar, Sebészeti Klinika, Szeged

⁶Department of Medical Oncology, Dana-Farber Cancer Institute, Harvard Medical School, Boston, MA, Amerikai Egyesült Államok

Kolléganőnk emlékének ajánljuk dolgozatunkat.

A Li–Fraumeni-szindróma autoszomális dominánsan öröklődő, többszörös daganatokra predisponáló megbetegedés, melyet a TP53- (vagy CHEK2-) gén csírasejtvonalában bekövetkezett mutáció okoz. Munkánkban egy Li–Fraumeni-szindrómás család esetét mutatjuk be. Egy panaszmentes, 40 éves nőbetegnél bal felső lobectomiával primer pulmonalis leiomyosarcoma (T3N0), jobb felső lebeny 2. segmentectomia során adenocarcinoma (T1aN0), illetve a jobb középlebenyből ékreszekció során gyulladásos myofibroblastos tumor igazolódott. A beteg adjuváns terápiában nem részesült. 20 hónap múlva retroperitonealis liposarcoma eltávolítása történt, melyet adjuváns kemoterápia követte, azonban a kezelés ellenére a beteg rövidesen elhunyt. Időközben a felmerülő Li–Fraumeni-szindróma miatt a betegnél, lány- és fiúgyermekénél, valamint férfitestvérénél perifériás vérből izolált genomi DNS-mintán molekuláris genetikai vizsgálat történt a TP53-gén-mutációk elemzésére, amely az anyánál és fiúgyermekénél misszensz mutációt igazolt heterozigóta formában (c.722C>G p.Ser241Cys). Három évvel az anya halála után a 17 éves fiánál 3,5 cm osteosarcomát távolítottak el a jobb 2. borda elülső ívéről. Adjuváns kemoterápia ellenére a fiú 2 év múlva elhunyt. Négy generációt vizsgálva, a beteg nyolc családtagjánál 10 esetben fordult elő malignus tumor (gyomor-, emlő-, vastagbél-, 2 tüdőcarcinoma, leukaemia, leiomyosarcoma, liposarcoma és 2 osteosarcoma). A családtagok átlagéletkora 43,2 év (13–70 év) volt. A primer pulmonalis leiomyosarcoma, a gyulladásos myofibroblastos tumor, valamint az adenocarcinoma szinkron megjelenése egy szervben extrém ritka. Amennyiben lehetséges, az elváltozások sebészeti reszekciója a választandó kezelési eljárás. A Li–Fraumeni-szindróma gyanújának megerősítéséhez genetikai vizsgálat – TP53-gén-mutáció-analízis – szükséges, illetve a család genetikai és klinikai szűrése javasolt. A betegség prognózisa rendkívül kedvezőtlen.

Orv Hetil. 2019; 160(6): 228–234.

Kulcsszavak: Li–Fraumeni-szindróma, p53 csírasejtvonal-beli mutáció, multiplex primer daganatok, osteosarcoma

Li–Fraumeni syndrome

Li-Fraumeni syndrome is a rare genetic disorder predisposing the individual to multiple different cancer types, caused by a germline mutation of the TP53 or CHEK2 genes inherited in an autosomal dominant manner. We hereby describe the case of a family with Li-Fraumeni syndrome. An asymptomatic 40-year-old female was diagnosed with primary lung leiomyosarcoma (T3N0), adenocarcinoma (T1aN0), and inflammatory myofibroblastic tumor, which were surgically removed without further treatment. Twenty months later she underwent surgery for retroperitoneal liposarcoma and even though she received adjuvant chemotherapy, deceased shortly after. Due to family history, the patient underwent TP53 mutation testing, using peripheral blood genomic DNA, which identified a heterozygous, likely pathogenic missense mutation (c.722C>G p.Ser241Cys) in case of the mother and her son. Three years after the patient's death, her 17-year-old son was diagnosed with a 3.5 cm osteosarcoma of the right second rib, which was surgically removed, followed by adjuvant chemotherapy. However, despite treatment, he deceased after two years. Throughout four generations of the patient's family, 10 malignant tumors (stomach-, breast-, 2 lung-, and colon cancer, leukemia, leiomyosarcoma, liposarcoma and 2 osteosarcoma) were diagnosed with a mean age of 43.2 (13–70 years) years. The simultaneous appearance of primary lung leiomyosarcoma, inflammatory myofibroblastic tumor and

adenocarcinoma in the same organ is extremely rare. When possible, surgical resection should be carried out. Genetic testing for TP53 is recommended when family history is suggestive of Li–Fraumeni syndrome. Prognosis remains poor.

Keywords: Li–Fraumeni syndrome, p53 germline mutation, multiplex primary tumors, osteosarcoma

Sejben A, Tiszlavicz L, Polyák K, Kovács L, Maráz A, Török D, Leprán Á, Ottlakán A, Furák J. [Li–Fraumeni syndrome]. *Orv Hetil.* 2019; 160(6): 228–234.

(Beérkezett: 2018. szeptember 2.; elfogadva: 2018. szeptember 21.)

Rövidítések

ALK1 = (anaplastic lymphoma kinase-1) anaplasticus lymphoma-kináz-1; CT = (computed tomography) számítógépes tomográfia; EGFR = (epidermal growth factor receptor) az epidermális növekedési faktor receptora; EORTC = (European Organisation for Research and Treatment of Cancer) Európai Rákkutató és Terápiás Szervezet; LFS = Li–Fraumeni-szindróma; MRI = (magnetic resonance imaging) mágnesesrezonancia-képzéskészítés; PDGFR1 = (platelet-derived growth factor receptor inhibitor) a vérlemezke-eredetű növekedési faktor receptorának gátlója; PET = (positron-emission tomography) pozitronemissziós tomográfia; PGD = preimplantációs genetikai diagnosztika; RTG = röntgen; SMA = (smooth muscle actin) simaizomaktin; TTF1 = (thyroid transcription factor-1) thyreoideatranszkripció faktor-1; UH = ultrahang; VAMT = (video-assisted mini thoracotomy) videoasszisztált minithoracotomia; VEGFR = (vascular endothelial growth factor retardant) a vascularis endothelialis növekedési faktor gátlója

A Li–Fraumeni-szindróma (LFS) ritka, autoszomális domináns módon öröklődő betegség, melyet a TP53-gén csírasejtvonal-beli mutációi okoznak. Az állapotot először 1969-ben írták le, és két amerikai orvos, Frederick Li és Joseph Fraumeni után nevezték el [1]. Az érintett betegeknél már fiatal korban malignus daganatok alakulnak ki, valamint igen magas a multiplex tumorok kialakulásának veszélye [1, 2]. A Li–Fraumeni-szindróma klasszikus kritériumai a következők: 1. valamely családtagnál 45 éves kor előtt sarcoma alakul ki; 2. valamely

elsőfokú rokonnál 45 éves kor előtt bármilyen típusú malignus tumor jelentkezik; 3. egyéb első- vagy másodfokú rokonnál 45 éves kor előtt malignus daganatos betegség alakul ki [2]. Felnőtteknél a leggyakoribb malignus elváltozások az emlőből, a csontokból, valamint a légútrészekből indulnak ki [3, 4]. Vizsgálatunkban két családtagot mutatunk be, akiknél a TP53-gén-mutáció következtében kialakuló malignus tumorok jelentkeztek.

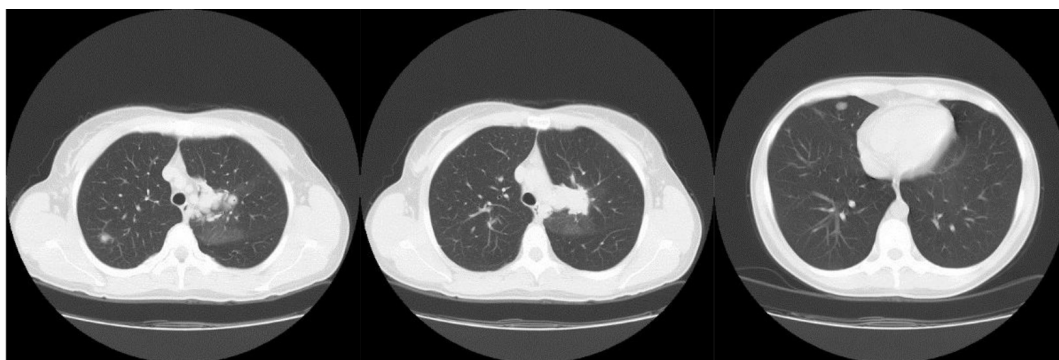
Esetbemutató

Az anya

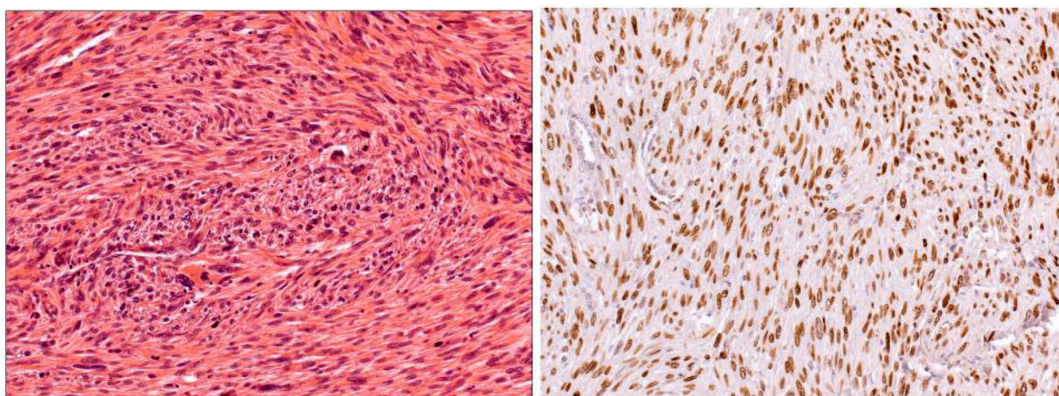
A 40 éves, tünetmentes nőnél tüdő leiomyosarcomát, lepidicus adenocarcinomát és gyulladásszerű myofibroblastos tumort követően metakrón módon retroperitonealis pleiomorf liposarcoma alakult ki.

A 40 éves, korábban egészséges, kétgyermekes anyánál, tumoros családi anamnézissel, 2006-ban elvégzett rutinmellkasröntgenen, majd később mellkas-CT-n az 1. ábrán látható elváltozást találták.

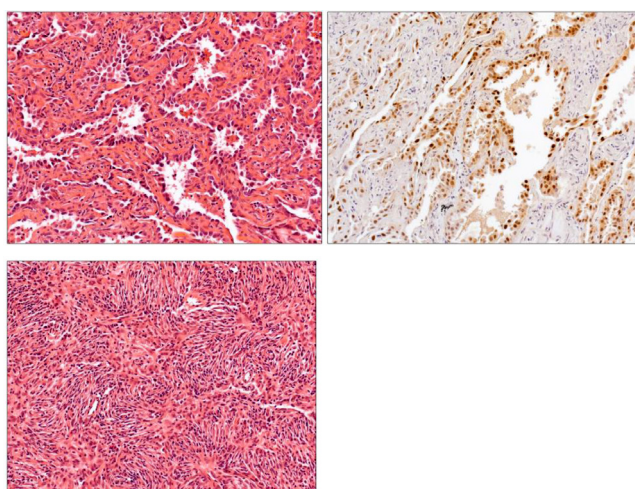
A 6 cm-es, multinodularis laesio eltávolítására bal oldali posterolaterális thoracotomiából bal felső lebenyi lobectomia történt bronchus- és arterioplasticával. A szövettani vizsgálat multifokális, pleiomorf, hipo- és hiper-celluláris területeket is tartalmazó, magas mitotikus aktivitású daganatot írt le, peribronchialis, perivascularis, valamint interszticiális propagáció jeleivel. Az im-



1. ábra | Mellkas-CT: Jobb oldali kép: laesio a jobb felső tüdőlebenyben. Középső kép: laesio a bal felső tüdőlebenyben. Bal oldali kép: laesio a jobb középső tüdőlebenyben



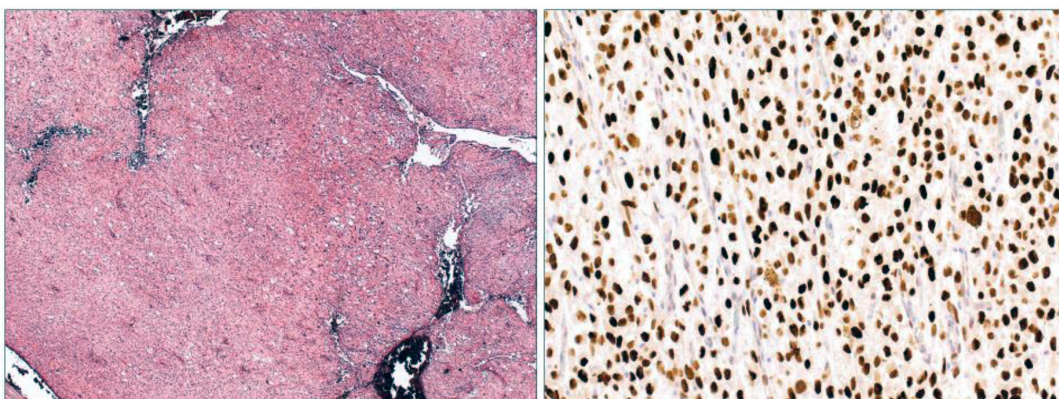
2. ábra | Bal oldal: bal felső tüdőlebeny reszekátuma (az anya kronológiailag első tumora): primer pulmonalis leiomyosarcoma, mely összefonódó kötegekbe rendeződött orsósejtekből áll (He, 20×). Jobb oldal: a daganatsejtekben a p53-onkoprotein erős nukleáris pozitívítást mutat (immunhisztokémia, 20×)



3. ábra | Jobb felső és középső tüdőlebeny (az anya második malignus tumora és benignus légyszirtumora). Felső két kép: lepidicus adenocarcinoma részlete (He, 5×) és p53-onkoprotein-akkumuláció a tumorsejtekben (immunhisztokémia, 20×). Alsó kép: a tüdő gyulladásos myofibroblastos tumora (He, 20×)

munhisztokémiai vizsgálat SMA (alfa-aktin)-, p53-, valamint dezminpozitivitást (2. ábra), illetve CD34-, CD117-, VEGFR-, EGFR- és cKIT-negativitást mutatott. A morfológiai megjelenés és az immunhisztokémi-

ai vizsgálat pulmonalis leiomyosarcoma mellett szólt. A pleuralis és bronchialis felszínnek tumormentesek voltak, valamint nyirokcsomóáttét sem igazolódott (pT3N0). Egy hónappal később jobb felső lebenyi 2. segmentectomia és középlebenyi ékreszekció történt minimálisan invazív módszerrel (video-assisted mini thoracotomy – VAMT). Az eltávolított felső tüdőlebenyi terime szövettani vizsgálata jól differenciált adenocarcinómát igazolt lepidicus predomináns mintázattal, centrálisan fibroticus területekkel (pT1aN0). Immunhisztokémiaiilag a daganat TTF1- és p53-pozitívnek bizonyult. Fokálisan EGFR-pozitivitás is jelen volt, részben a membránban, részben citoplazmatikusan. A végleges lelet primer, lepidicus adenocarcinómát véleményezett (T1aN0). A jobb középső tüdőlebenyben jól körülhatárolt sejtproliferáció mutatkozott, elágazódó myofibroblastszerű sejtekkel, néhány lymphocytával, plazmasejtekkel, makrofágokkal és mastocytákkal. Az immunhisztokémiai vizsgálat EGFR-, cKIT-, ALK1- és CD34-negativitást mutatott. Mindezek alapján diagnózisunk gyulladásos myofibroblastos tumor (gyulladásos pszeidotumor) lett (3. ábra). Mivel a primer leiomyosarcoma extrém ritkán fordul elő, metasztázisok kizárása céljából a beteg nőgyógyászati szakvizsgálaton esett át. A miometriumban talált jól körülhatárolt laesio miatt a



4. ábra | Bal oldal: retroperitonealis reszekátum (harmadik malignus tumor). A pleiomorf liposarcoma átnézeti képe (He, 5×). Jobb oldal: p53 protein onkoprotein akkumuláció (immunhisztokémia, 20×)

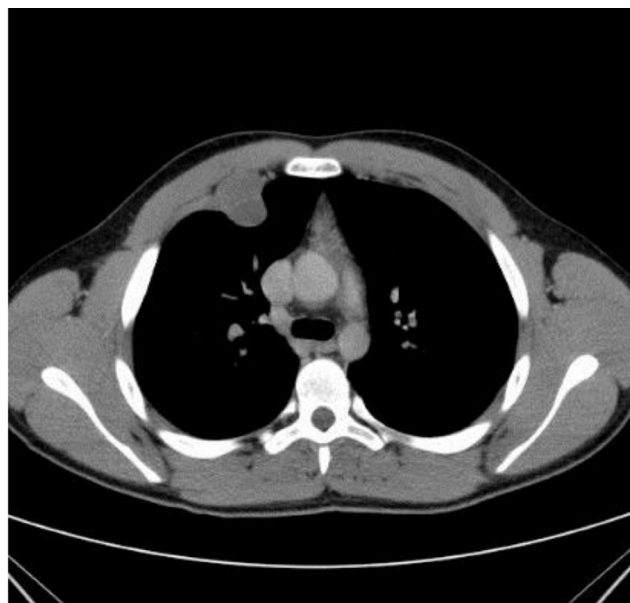
beteg profilaktikus hysterectomián és jobb oldali adnectomián esett át. Az eltávolított laesióban mikroszkóposan sem megnövekedett mitotikus aktivitás, sem citológiai atípiá nem volt jelen. Méhleiomyoma igazolódott, mely semmilyen kapcsolatban nem állt a tüdőben lévő leiomyosarcomával.

Egy év múlva, a retroperitoneum jobb oldaláról egy $30 \times 32 \times 45$ mm-es elváltozást távolítottak el. A tumorban magas mitotikus aktivitású, myxoid, pleiomorf, atipusos zsírsejtekből felépülő daganat volt látható. A tumorban sok savanyú mukopoliszaharidot (PAS-AK, pH 2,5) lehetett kimutatni. Immunhisztokémiailag vimentin- és S100-pozitivitást, CK-KL1-, CD10-, Melan-A-, HMB45-, dezmin- és CD34-negativitást detektáltunk. A harmadik, metakrón elváltozás pleiomorf liposarcomának bizonyult (4. ábra). Az adjuváns terápia ellenére a beteg 2007-ben elhunyt.

A fiúgyermek

Tizenhét éves fiú, mellkasfali osteosarcomával.

Az anya 17 éves fiánál 2010-ben a jobb 2. bordában lévő, $26 \times 33 \times 34$ mm-es tumor miatt történt mellkasfal-reszekció (5. ábra). A szövettani feldolgozás osteoidot termelő, sarcomatosus sejtproliferációt igazolt szekunder kalcifikációval és részleges porcos differenciálódással. A tumor a mellkasfali izomzatot, valamint a környező légútrészeket is infiltrálta. Az immunhisztokémiai vizsgálat SMA-pozitivitást, valamint CD34-negativitást mutatott, ami alátámasztotta a 'high-grade' osteosarcoma diagnózisát. Emellett p53-onkoprotein-akkumulációt és magas mitotikus proliferációs rátát (Ki-67) észleltünk (6. ábra). A lokálisan recidiváló, 6 cm-es tumort 2011-ben re-reszekálták. A tumor ekkorra már a pleurát és a tüdőt is infiltrálta. Az immunhisztokémiai vizsgálat megerősítette a recidív tumor eredetét. Az adjuváns kemoterápia ellenére a beteg 2 évvel később elhunyt. Tekintettel arra, hogy a beteg családjában, négy generációt vizsgálva, nyolc családtagnál 10 esetben fordult elő malignus daganat, melyek a gyomrot, az emlőt, a vastagbél, a tüdőt, a csontvelőt, a csontot, valamint a légútrésze-

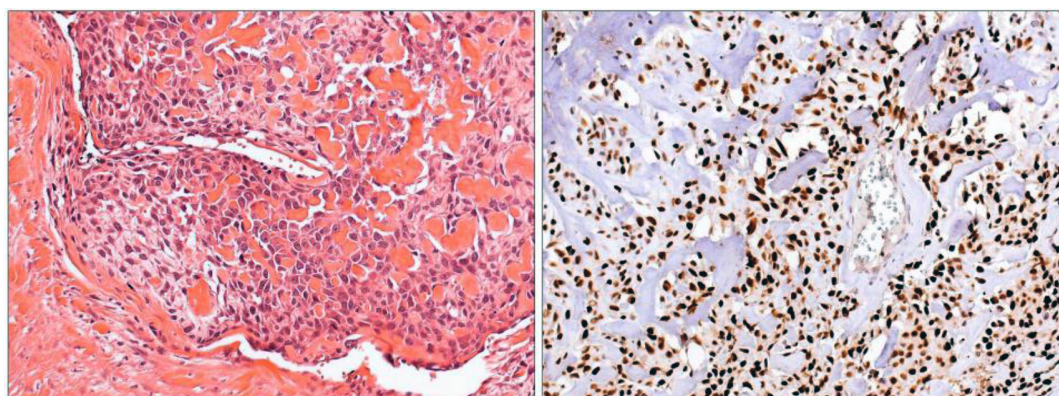


5. ábra | Mellkas-CT: térfoglaló folyamat a jobb 2. borda elülső ívén

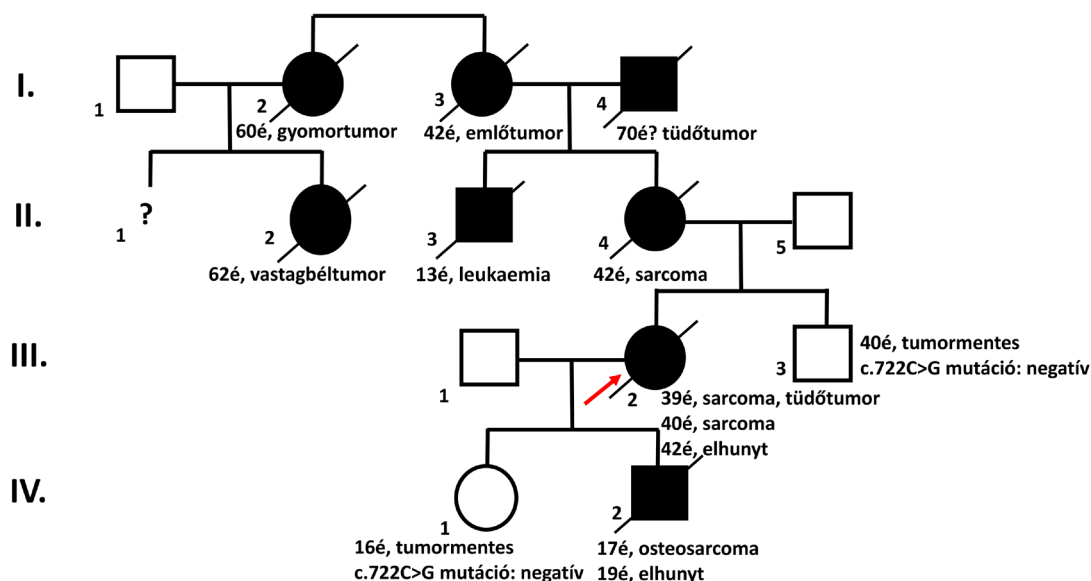
ket érintették, genetikai vizsgálat történt a felmerülő Li-Fraumeni-szindróma esetleges igazolására. Az említett családtagok átlagéletkora 43,2 év (13–70 év) volt.

Genetikai vizsgálat

A probandánál, vagyis a beteg anyánál (III/2) a Li-Fraumeni-szindróma hátterében álló TP53-gén (17p13.1) kódoló szakaszainak és az azokat határoló nem kódoló régióknak a direkt szekvenálása történt perifériás vérből izolált genomi DNS-mintán (Department of Medical Oncology, Dana-Farber Cancer Institute, Harvard Medical School, Boston, MA, Amerikai Egyesült Államok). A probandánál a betegség hátterében álló misszensz mutáció (c.722C>G p.Ser241Cys) igazolódott heterozigóta formában. Klinikailag érintett fiánál (IV/2) a TP53-gén mutációját igazoltuk. A probanda klinikailag tünetmentes fiútestvérénél (III/1) és szintén tünetmentes leányuknál (IV/1) a mutáció nem igazolódott (7. ábra).



6. ábra | A reszekált bordatumor (a fiúgyermek daganata) osteoidot termelő malignus sejtproliferációnak bizonyult. Bal oldal: az osteosarcoma széli részlete (He, 20 \times); jobb oldal: a tumor p53-pozitívnek bizonyult (immunhisztokémia, 20 \times)



7. ábra Li–Fraumeni-szindrómában szenvedő család. A probandánál (III/2, nyíl) és fiánál (IV/2) a betegség hátterében a TP53-géneen csírasejtvonal-beli c.722C>G p.Ser241Cys mutáció igazolódott heterozigóta formában

Megbeszélés

A primer tüdősarcoma rendkívül ritka betegség, primer tüdőadenocarcinomával együttes előfordulását a nemzetközi irodalomban nem találtuk. A bemutatott családban előforduló malignus tumorok halmozódása miatt joggal gondoltunk a Li–Fraumeni-szindrómára, amelyet a genetikai vizsgálat is megerősített.

Azon családok esetében, ahol a klasszikus LFS kritériuma fennáll, 75%-ban megtalálható a TP53 csírasejtvonal-beli genetikai defektus [5], és a kor előrehaladtával növekszik a tumoros elváltozások megjelenésének kockázata. Nők esetében 31, férfiaknál 46 éves korra 50%-os előfordulási valószínűséggel, míg 70 éves korban mindkét nemben 100%-ban jelennek meg tumorok [6]. A *Bougeard* által közölt, 1730 francia LFS-beteget felölelő kohorszvizsgálat szerint a gyermekkorban megjelenő malignus elváltozás kumulatív incidenciája 5 éves korra 22%-ra, míg a 18,7 év elérésekor 41%-ra tehető [6–9].

A LFS-ás családok kezelésében és gondozásában optimálisan multidiszciplináris team működik közre, melynek része a sebész és onkológus mellett patológus, radiológus, pszichológus, klinikai genetikus és nem utolsósorban családorvos.

Tekintettel arra, hogy a Li–Fraumeni-szindróma autoszomális dominánsan öröklődő kórkép, jellemző rá a változó expresszivitás, tehát a tünetek eltérő időpontokban jelennek meg, és különböző típusú daganatok fordulnak elő együttesen. Igazoltan TP53-mutációt hordozó beteg utódai nemtől függetlenül 50%-ban öröklik a mutációt, vagyis 50%-ban várható a korábban részletezett valószínűséggel a klinikai tünetek megjelenése.

Az érintett családok esetén legkorábban – akár 18 éves kor előtt – a preszimptomás diagnosztika lehetősége, hiszen az igazoltan mutációt hordozó egyének rendszeres el-

lenőrzése lehetőséget ad az elváltozások korai diagnosztizálására [10, 11].

A nemzetközi irodalom alapján az érintett családoknál alkalmazható a preimplantációs genetikai diagnosztika (PGD), amely lehetővé teszi az embrió beültetését megelőzően a családban előforduló mutáció célzott vizsgálatát [12, 13]. Habár a malignus daganatok szűrésének hasznosságát kimutatták, a p53-gén mutációja esetén jelenleg még nem egyértelműen effektív; számos TP53-mutációhoz kapcsolódó daganatos elváltozás lefolyása során látható egy tünetmentes fázis, melyben korai stádiumban szűrhető ki a betegség, így javítva a terápia hatékonyságát [14]. Sarcoma esetén a tünetmentes időszakban végzett szűrés, sebészi és onkológiai kezelés hosszabb túlélést eredményez. Más tumoroknál a szűrés eredménye nem ilyen egyértelmű [14]. A LFS-ás betegeknek a kézenfekvő lenne a PET-CT rutinszerű alkalmazása szűrés céljára [15], amellyel 10–20%-ban igazolhatók malignus tumorok. Azonban a PET-CT alatti sugárterhelés miatt, illetve azért, mert ezzel a módszerrel eddig csak előrehaladottabb daganatokat tudtak igazolni, az MRI-vel történő rutinszerű szűrést támogatja [15]. A nemzetközi szűrési protokoll [16] szerint génmutációt hordozó egyéneknél, gyermek- (1. táblázat) és felnőttkorban (2. táblázat) a táblázatokban részletezett vizsgálatok javasoltak.

A teljes test-MRI-szűrővizsgálattal a tünetmentes esetek 13%-ában igazolódott malignus daganat [15]. A gyermekkori szűrésre alkalmazott teljes test-MRI-t szervspecifikus vizsgálatokkal is kiegészítik [6] (1. táblázat).

Amennyiben lehetséges, a Li-Fraumeni-szindrómában előforduló daganatok agresszív sebészi kezelése javasolt, amit indokolt esetekben onkológiai kezeléssel kell kiegészíteni. Ez bemutatott eseteinkben is megtörtént, azon-

1. táblázat | Ajánlott LFS-szűrési protokoll gyermekeknél

	Általános kivizsgálás	ACC (adrenocorticalis carcinoma)	Agytumor	Lágyrész- és csontsarcoma
Gyermek (18 éves korig)	<ul style="list-style-type: none"> – Teljes fizikális vizsgálat 3–4 havonta – Bármilyen panasz esetén azonnali megbeszélés a kezelőorvossal 	<ul style="list-style-type: none"> – Hasi és kismedencei ultrahang (UH) 3–4 havonta – Kóros UH-lelet esetén: 3–4 havonta laborvizsgálat (totális tesztoszteron, dehidroepiandrosteron-szulfát, androsztendion) 	<ul style="list-style-type: none"> – Évenkénti agyi MRI (mágnesesrezonancia-képzéskészítés); elsőre kontrasztos MRI, ha az első negatív, akkor a későbbiekben natív MRI 	<ul style="list-style-type: none"> – Évenkénti teljes test-MRI (WBMRI)

LFS = Li–Fraumeni-szindróma

2. táblázat | Ajánlott LFS-szűrési protokoll felnőtteknél

	Általános kivizsgálás	Agytumor	Lágyrész- és csontsarcoma	Emlőtumor	Gastrointestinalis tumor	Melanoma
Felnőtt	<ul style="list-style-type: none"> – Teljes fizikális vizsgálat félévente – Bármilyen panasz esetén azonnali megbeszélés a kezelőorvossal 	<ul style="list-style-type: none"> (18 éves kor felett) – Évenkénti agyi MRI; elsőre kontrasztos MRI, ha az első negatív, akkor a későbbiekben natív MRI 	<ul style="list-style-type: none"> (18 éves kor felett) – Évenkénti kontrasztos WBMRI – Évenkénti hasi és kismedencei UH 	<ul style="list-style-type: none"> – Emlővizsgálat (18 éves kortól) – Évente kétszer orvosi emlővizsgálat (20 éves kortól) – Évenkénti emlő-MRI-szűrés (20–75 év) – Kockázatsökkentés céljából bilaterális mastectomia mérlegelése 	<ul style="list-style-type: none"> (25 éves kor felett) – 2–5 évente felső endoszkópia + kolonoszkópia 	<ul style="list-style-type: none"> (18 éves kor felett) – Évenkénti bőrgyógyászati vizsgálat

LFS = Li–Fraumeni-szindróma; MRI = mágnesesrezonancia-képzéskészítés; UH = ultrahang; WBMRI = teljes test-MRI

ban a tumorok genetikai háttere miatt a rosszindulatú daganatok máshol, illetve lokális recidívaként gyorsan és kiterjedten jelentek meg. A leiomyosarcomák azon előrehaladott eseteiben, amikor a preoperatív kemoterápiától az elsődleges elváltozás megkisebbitése és kedvezőbb reszekciós körülmények várhatók, doxorubicin- ifoszfamid kombinációval neoadjuváns kemoterápia javasolható [17]. A posztoperatív kemoterápia eredményei ellentmondásosak. A legtöbb vizsgálatban doxorubicinmonoterápiát vagy doxorubicinalapú kombinációkat alkalmaztak. Az EORTC nagy betegszámú tanulmányában nem volt haszna a posztoperatív kemoterápiának [18], azonban 18 adjuváns vizsgálat metaanalízisében a doxorubicinbázisú kezelés mind az 5 éves, mind pedig a teljes túlélés tekintetében előnyös volt [19]. Jelenleg nincs rutinajánlás, de 10 cm-nél nagyobb, 'high-grade' tumorok vagy inkomplett reszekció esetén adjuváns kemoterápia javasolható [17, 20]. A saját betegeinknél alkalmazott kemoterápiás kezelések sem bizonyultak érdemben sikeresnek. Az előrehaladott leiomyosarcomák elsődleges kezelési lehetősége évtizedeken át a doxorubicin- vagy ifoszfamidkemoterápia volt. Napjainkra a doxorubicin mellett alkalmazott olaratumab (platelet-derived growth factor receptor inhibitor – PDGFRi) lett az egyik legperspektivikusabb kombináció, mely 11,8 hónappal növelte meg a teljes túlélést az önmagában al-

kalmazott doxorubicinnal szemben [21]. A másodvonalbeli szerek közé tartozik a trabectedin [22], a pazopanib [23], az eribulin [24], illetve a gemcitabin-docetaxel [25]. Az utóbbi években egyre nagyobb hangsúlyt kap a precíziós medicina, amelyben a szövettani minták vagy akár a vérben keringő tumorsejtek genetikai elemzésével nyerhetünk információt a daganat kialakulásáért felelős hibás génekről, ahogyan eseteinknél is igazolódott a p53 tumorszuppresszor gén hibája, mely lágyrész- és osteosarcomákban igen gyakori mutáció [26]. Számos molekuláris terápia-alapú készítmény van jelenleg is fejlesztés és tesztelés alatt a mutáns p53 célpont, tumorelles felhasználására [26], melyek jövőbeli alkalmazása sikeresebb kimenetelt eredményezhet a molekuláris célpont ismerete esetén.

Következtetés

A primer pulmonalis leiomyosarcoma extrém ritka malignus tumor. Adenocarcinomával, valamint más tumorokkal való együttes előfordulása felvetheti a Li–Fraumeni-szindróma lehetőségét. Hasonló esettel az irodalomban nem talákoztunk. Ezen daganatok elsődleges kezelése sebészeti, amit lehetőség szerint onkológiai kezeléssel kell kiegészíteni. Részletes patológiai és genetikai vizsgálatok igazolhatják a 'germline' p53-mutációt, amely a

rossz prognózisú Li–Fraumeni-szindróma genetikai megjelenését bizonyíthatja. A Li–Fraumeni-szindrómás családok tagjainak szűrése a nemzetközi irodalom ajánlása szerint javasolt.

Anyagi támogatás: A szerzők anyagi támogatásban nem részesültek.

Szerzői munkamegosztás: S. A.: A cikk megírása, kutatómunka. T. L.: A kézirat lektorálása. P. K., K. L., L. Á.: Adatgyűjtés. M. A.: Az onkológiai rész lektorálása. T. D.: A genetikai rész lektorálása. O. A.: Adatgyűjtés, lektorálás. F. J.: Lektorálás, a cikk megírásának koordinálása. A cikk végleges változatát valamennyi szerző elolvasta és jóváhagyta.

Érdekeltségek: A szerzőknek nincsenek érdekeltségeik.

Irodalom

- [1] Malkin D. Li–Fraumeni syndrome. *Genes Cancer* 2011; 2: 475–484.
- [2] Mann M, Asuncion C. Simultaneous primary lung sarcoma and carcinoma. *J Surg Oncol.* 1992; 49: 270–272.
- [3] Li FP, Fraumeni JF Jr, Mulvihill JJ, et al. A cancer family syndrome in twenty-four kindreds. *Cancer Res.* 1988; 48: 5358–5362.
- [4] Izawa N, Matsumoto S, Manabe J, et al. A Japanese patient with Li–Fraumeni syndrome who had nine primary malignancies associated with a germline mutation of the p53 tumor-suppressor gene. *Int J Clin Oncol.* 2008; 13: 78–82.
- [5] Pathak S, Singh SR, Katiyar V, et al. Epidermal growth factor receptor-mutated lung cancer as the initial manifestation of germline TP53 mutation associated cancer. *Cureus* 2018; 10: e2395.
- [6] O'Neill AF, Voss SD, Jagannathan JP, et al. Screening with whole-body magnetic resonance imaging in pediatric subjects with Li–Fraumeni syndrome: a single institution pilot study. *Pediatr Blood Cancer* 2018; 65: e26822.
- [7] Guha T, Malkin D. Inherited TP53 mutations and the Li–Fraumeni syndrome. *Cold Spring Harb Perspect Med.* 2017; 7: a026187.
- [8] Mai PL, Best AF, Peters JA, et al. Risks of first and subsequent cancers among TP53 mutation carriers in the National Cancer Institute Li–Fraumeni syndrome cohort. *Cancer* 2016; 122: 3673–3681.
- [9] Bougeard G, Renaux-Petel M, Flaman JM, et al. Revisiting Li–Fraumeni syndrome from TP53 mutation carriers. *J Clin Oncol.* 2015; 33: 2345–2352.
- [10] Evans DG, Lunt P, Clancy T, et al. Childhood predictive genetic testing for Li–Fraumeni syndrome. *Fam Cancer* 2010; 9: 65–69.
- [11] Lammens CR, Aaronson NK, Wagner A, et al. Genetic testing in Li–Fraumeni syndrome: uptake and psychosocial consequences. *J Clin Oncol.* 2010; 28: 3008–3014.
- [12] Fresneau B, Brugières L, Caron O, et al. Ethical issues in pre-symptomatic genetic testing for minors: a dilemma in Li–Fraumeni syndrome. *J Genet Couns.* 2013; 22: 315–322.
- [13] Rechitsky S, Verlinsky O, Chistokhina A, et al. Preimplantation genetic diagnosis for cancer predisposition. *Reprod Biomed Online* 2002; 5: 148–155.
- [14] McBride KA, Ballinger ML, Killick E, et al. Li–Fraumeni syndrome: cancer risk assessment and clinical management. *Rev Clin Oncol.* 2014; 11: 260–271.
- [15] Bojadzieva J, Amini B, Day SF, et al. Whole body magnetic resonance imaging (WB-MRI) and brain MRI baseline surveillance in TP53 germline mutation carriers: experience from the Li–Fraumeni Syndrome Education and Early Detection (LEAD) clinic. *Fam Cancer* 2018; 17: 287–294.
- [16] Kratz CP, Achatz MI, Brugières L, et al. Cancer screening recommendations for individuals with Li–Fraumeni syndrome. *Clin Cancer Res.* 2017; 23: e38–e45.
- [17] Antman K, Crowley J, Balcerzak SP, et al. An intergroup phase III randomized study of doxorubicin and dacarbazine with or without ifosfamide and mesna in advanced soft tissue and bone sarcomas. *J Clin Oncol.* 1993; 11: 1276–1285.
- [18] Woll PJ, Reichardt P, Le Cesne A, et al. EORTC Soft Tissue and Bone Sarcoma Group and the NCIC Clinical Trials Group Sarcoma Disease Site Committee. Adjuvant chemotherapy with doxorubicin, ifosfamide, and lenograstim for resected soft-tissue sarcoma (EORTC 62931): a multicentre randomised controlled trial. *Lancet Oncol.* 2012; 13: 1045–1054.
- [19] Pervaiz N, Colterjohn N, Farrokhyar F, et al. A systematic meta-analysis of randomized controlled trials of adjuvant chemotherapy for localized resectable soft-tissue sarcoma. *Cancer* 2008; 113: 573–581.
- [20] Rothermundt C, Fischer GF, Bauer S, et al. Pre- and postoperative chemotherapy in localized extremity soft tissue sarcoma: a European Organization for Research and Treatment of Cancer expert survey. *Oncologist* 2018; 23: 461–467.
- [21] Tap WD, Jones RL, Van Tine BA, et al. Olaratumab and doxorubicin *versus* doxorubicin alone for treatment of soft-tissue sarcoma: an open-label phase 1b and randomised phase 2 trial. *Lancet* 2016; 388: 488–497.
- [22] Demetri GD, Chawla SP, von Mehren M, et al. Efficacy and safety of trabectedin in patients with advanced or metastatic liposarcoma or leiomyosarcoma after failure of prior anthracyclines and ifosfamide: results of a randomized phase II study of two different schedules. *J Clin Oncol.* 2009; 27: 4188–4196.
- [23] van der Graaf WT, Blay JY, Chawla SP, et al. Pazopanib for metastatic soft-tissue sarcoma (PALETTE): a randomised, double-blind, placebo-controlled phase 3 trial. *Lancet* 2012; 379: 1879–1886.
- [24] Schöffski P, Chawla S, Maki RG, et al. Eribulin *versus* dacarbazine in previously treated patients with advanced liposarcoma or leiomyosarcoma: a randomised, open-label, multicentre, phase 3 trial. *Lancet* 2016; 387: 1629–1637.
- [25] Seddon B, Strauss SJ, Whelan J, et al. Gemcitabine and docetaxel *versus* doxorubicin as first-line treatment in previously untreated advanced unresectable or metastatic soft-tissue sarcomas (GeDDiS): a randomised controlled phase 3 trial. *Lancet Oncol.* 2017; 18: 1397–1410.
- [26] Gao P, Seebacher NA, Hornicek F, et al. Advances in sarcoma gene mutations and therapeutic targets. *Cancer Treat Rev.* 2018; 62: 98–109.

(Furák József dr.,
Szeged, Semmelweis u. 8., 6720
e-mail: jfurak@gmail.com)