

Átmeneti kettős látás és szemizombénulás fogászati érzéstelenítést követően

Seres László dr.^{1, 3} ■ Pethő Gyöngyi dr.¹
Pető Zoltán dr.² ■ Pető Tünde dr.⁴

Szegedi Tudományegyetem, Általános Orvostudományi Kar, ¹Arc-, Állcsont- és Szájsebészeti Klinika,
²Sürgősségi Betegellátó Önálló Osztály, Szeged

³Dr. Kocsis András Fogszabályzó Centrum, Szeged

⁴School of Medicine, Dentistry and Biomedical Sciences, Queen's University Belfast, Belfast, Egyesült Királyság

A fogászati érzéstelenítés az egyik leggyakrabban végzett orvosi beavatkozás. Szemészeti szövődmények ugyan ritkán fordulnak elő, ezek azonban ijesztőek lehetnek, és orvosi-jogi kérdéseket is felvethetnek. A fogorvosoknak és szájsebészeknek tisztában kell lenniük ezekkel a mellékhatásokkal, a kezelésben a szem- és sürgősségi orvosoknak komoly szerepük lehet. A mellékhatások szerencsére általában átmenetiek. Differenciáldiagnózis szempontjából a legfontosabb a vérzéses vagy ischaemiás stroke, ezért lényeges ezek kizárása, a vitális paraméterek megfigyelése. A megfelelő pszichológiai vezetés létfontosságú. A tervezett fogorvosi-szájsebészeti beavatkozás általában elvégezhető, de csak akkor, ha a páciens ehhez hozzájárul. Közleményünkben egy intraoralis érzéstelenítés következtében kialakult átmeneti kettős látás és szemizombénulás esetét ismertetjük, valamint áttekintjük az ezzel kapcsolatos nemzetközi szakirodalmat.

Orv Hetil. 2018; 159(52): 2212–2216.

Kulcsszavak: kettős látás, szemészeti komplikációk, intraoralis érzéstelenítés

Transient diplopia and ophthalmoplegia following dental anaesthesia

Review of the literature and case report

Dental anaesthesia is one of the most frequently performed medical procedures. Although the frequency of ocular complications is low, these can be alarming and can potentially give rise to medicolegal issues. Dentists and oral surgeons should be well-informed of these adverse reactions. Ophthalmologists and emergency physicians might be required for appropriate care of these patients. Fortunately, most ocular complications related to dental anaesthesia are transient. Differential diagnosis includes stroke and intracranial hemorrhage and so vital signs are to be closely monitored. The planned surgical procedure can be carried out once the patient is fully informed and gave consent. The psychological aspect of such unexpected complication must be managed appropriately. We report a case with diplopia and ophthalmoplegia of a reversible and temporary nature. We also include a literature review of ophthalmologic complications after intraoral local anaesthesia in this paper.

Keywords: diplopia, ocular complications, intraoral anaesthesia

Seres L, Pethő Gy, Pető Z, Pető T. [Transient diplopia and ophthalmoplegia following dental anaesthesia. Review of the literature and case report]. Orv Hetil. 2018; 159(52): 2212–2216.

(Beérkezett: 2018. június 29.; elfogadva: 2018. július 30.)

A fogorvosi-szájsebészeti gyakorlatban végzett helyi érzéstelenítések száma hatalmas. Becslések szerint csak az Egyesült Államokban évente több mint 300 millió intraorális érzéstelenítést végeznek [1]. Ezek kifejezetten biztonságos beavatkozásnak minősülnek. A mellékhatások bár aránylag gyakoriak, általában enyhék és átmenetiek. Szemészeti szövődmények szerencsére ritkán fordulnak elő, de akkor komoly ijedelmet okozhatnak mind a páciens, mind a kezelőorvos számára [2].

A szemészeti komplikációk előfordulási gyakoriságát meglehetősen nehéz megbecsülni, mivel az esetek túlnyomó része nem kerül dokumentálásra, az enyhébb formák pedig gyakran nem is kerülnek észlelésre. *Peñarrocha-Diago és mtsai* 14 esetben figyeltek meg ilyen szövődményt 15–20 ezer, a felső állcsonton helyi érzéstelenítésben végzett beavatkozást követően; ez kissé kevesebb, mint a beavatkozások 0,1%-a [3], bár mások szerint az előfordulás ennél lényegesen kevesebb [4].

A szemészeti komplikációk bekövetkezhetnek önállóan vagy más tünetekkel kombináltan. A leggyakoribb a diplopia (kettős látás) [5–8]. *Steenen és mtsai* irodalmi áttekintésükben 131 szövődményes esetet vizsgáltak intraorális érzéstelenítést követően, ezek közül 77,7%-ban volt jelen diplopia [9]. Egy másik irodalmi áttekintésben 65 azonosított esetből 43 betegnél (66,2%) jelentkezett kettős látás [10].

Több mint 20%-ban alakul ki ptosis (szemhéjcsüngés). Mydriasis (pupillatágulat) vagy az abdukció hiánya 10–20%-ban észlelhető. Hasonló gyakorisággal észlelhető és rendkívül ijesztő az azonos oldali szem vaksága [11–14].

Miosis (pupillaszűkület), homályos látás, szemüregi fájdalom, csökkent pupillareflex 10%-nál ritkábban alakul ki. Exophthalmus (a szem kidülledése) és enophthalmus (mélyen fekvő szem) kivételesen ritkán következik be. A szemtünetek mellett közel 10%-ban számolnak be az érintett arcfél kifehéredéséről is [8, 9].

Szerencsére a szemészeti szövődmények túlnyomó többsége átmeneti, és teljes gyógyulás következik be. A tünetek időtartama nagyon változatos, néhány perctől kezdve hetekig is jelen lehetnek. A mellékhatások a leggyakrabban 1–2 órán belül megszűnnek vagy jelentősen mérséklődnek.

Leírtak azonban súlyos, végleges komplikációkat is. Az irodalomban ismertett első szemészeti komplikáció permanens nervus (n.) oculomotorius bénulás volt [15]. Az egyik szem végleges vaksága is bekövetkezhet [16, 17].

Esetismertetés

Egy 26 éves nő bal oldali bölcsességfogainak helyi érzéstelenítésben történő sebészi eltávolítását terveztük fogszabályozó szakorvosának kérésére. Anamnézisében lényeges kóros eltérés nem szerepelt. A páciens jobb oldali bölcsességfogait ezt megelőzően 6 héttel távolítottuk el szövődménymentesen. A páciens az érzéstelenítésbe és a műtétbe beleegyezett. A fogak és a környező

szövetek érzéstelenítését az ilyenkor megszokott módon végeztük, érzéstelenítőként artikain-hidrokloridot (40 mg/ml, 0,01 mg/ml adrenalin) alkalmaztunk. A felső fognál buccalisán 1,6 ml-t injektáltunk az áthajlásba a fog fölé; palatinalisan a n. palatinus major blokádját végeztük 0,2 ml oldattal. Az alsó bölcsességfog anesztéziájához Szokolóczy-féle alsó vezetéssel érzéstelenítést végeztünk 1,6 ml érzéstelenítővel a n. alveolaris inferior és a n. lingualis egyidejű blokádjához, valamint a n. buccalis területét infiltráltuk 0,2 ml oldattal. Mind a négy injekció közben aspirációval ellenőriztük a tű helyét; egyik esetben sem tapasztaltunk vérvisszaáramlást.

Körülbelül 5 perccel az érzéstelenítés után a páciens kettős látásról panaszkodott. A pupillák egyformák voltak, fényre reagáltak. A szemmozgások vizsgálatkor balra tekintéskor a bal szem abdukciója megszűnt, kettős látást jelzett (*1. ábra*).

A diplopiától eltekintve a páciensnek más panasa nem volt. A kezelés alatt végig tudatánál volt, nyugodt maradt. Beszéde összefüggő, érthető volt. Az arc mimikája nem változott. Végtagjait felszólításra szimmetrikusan mozgatta.

A páciens felvilágosítottuk arról, hogy ezek a mellékhatások nagyon ritkák, és a tünetek várhatóan spontán megszűnnek. Felajánlottuk a beavatkozás esetleges elhagyását, majd közös konzultáció után a műtétek elvégzése mellett döntöttünk. A fogak sebészi eltávolítása további komplikáció nélkül megtörtént.

A beavatkozás végére a kettős látás kissé javult, de folyamatos további megfigyelés céljából a páciens a rendelőben tartottuk. A tünetek kialakulása után körülbelül 2 órával a kettős látás és a szemmozgási zavar gyakorlatilag teljesen megszűnt, a páciens kísérővel otthonába bocsátottuk.

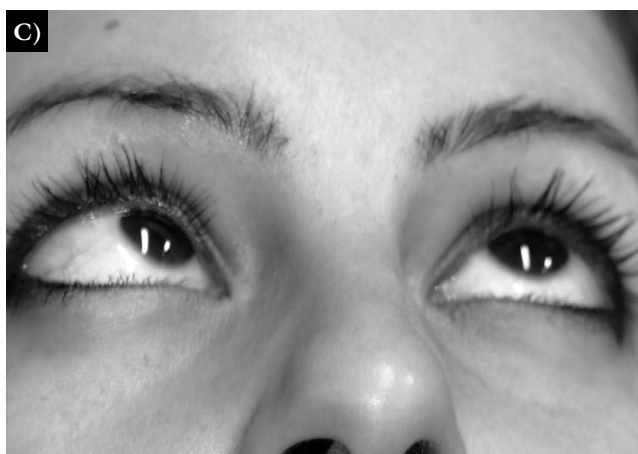
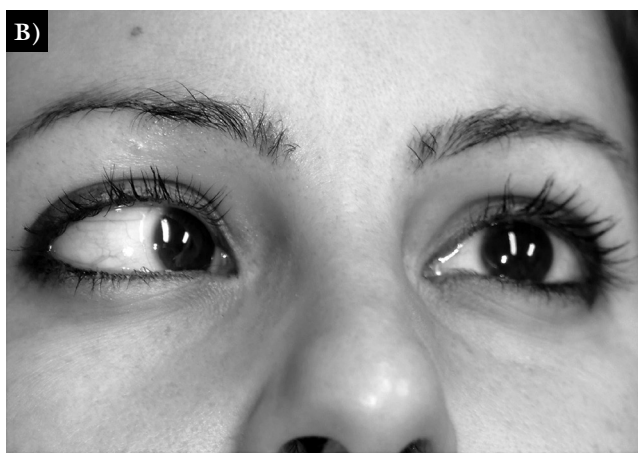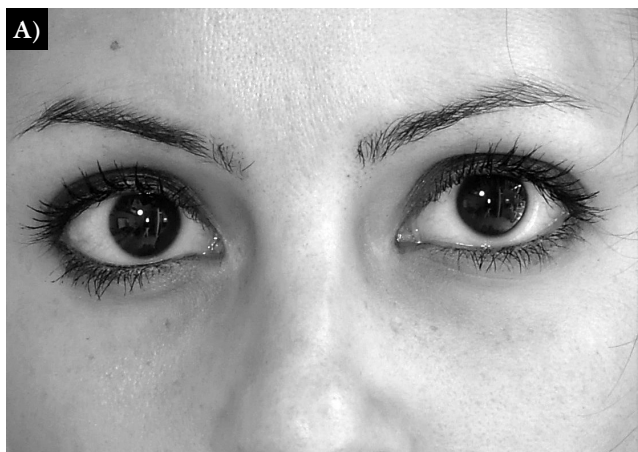Megbeszélés

Az intraorális érzéstelenítés után kialakuló funkcionális szemproblémák patomechanizmusa nem teljesen tisztázott. Feltételezések szerint, ha az érzéstelenítő az arteria (a.) meningea mediába jut, akkor az a. ophthalmicán keresztül az a. centralis retinae-be kerülhet. Ennek elzáródása a látóideg gátlásán keresztül féloldali, fájdalommentes, hirtelen látásvesztést és a pupillareflex hiányát okozza.

A helyi érzéstelenítők kétféleképpen gátolhatják a külső szemizmok működését: az izmokra való direkt terjedéssel vagy az idegrendszeren keresztül. A szem mozgásában három agyideg, a n. oculomotorius, a n. trochlearis és a n. abducens vesz részt. Ezek működésének gátlása különböző szemmozgási zavarokhoz vezet.

A leggyakrabban a következő teóriákat idézik az irodalomban:

1. A szájnyálkahártya alatti kötőszövet ereiben gazdag terület, ahol az érzéstelenítő oldat könnyen a vascularis rendszerbe kerülhet. Amennyiben ez olyan artériát ér, amely intracranialisan anasztomózál a külső szemizmokat ellátó artériákkal, az izombénuláshoz és ennek követ-



1. ábra | A) A páciens szemei előretétekintéskor. B) és C) Balra és balra felfelé tekintéskor a bal szem abdukciója elmarad

keztében szemmozgási zavarhoz, kettős látáshoz vezethet [18, 19]. A m. rectus lateralis vérellátását az a. lacrimalis és az a. ciliaris anterior biztosítja. Ha az érzéstelenítő ezekbe az artériákba kerül, akkor az érintett oldalon a szem abdukciója elmarad.

2. Ha a helyi érzéstelenítő a vénás keringésbe kerül, akkor a plexus venosus pterygoideuson keresztül a sinus cavernosusba juthat, és így gátolhatja a szemmozgató agyidegek működését [20, 21]. Ezek közül a leggyak-

rabban a n. abducens érintett, mivel ez az ideg sokkal inkább a sinus cavernosusban, mint annak falán fut, így ez a mechanizmus leginkább a m. rectus lateralis bénulását okozza [9].

3. Az érzéstelenítőtől okozott artériásérülés aktiválja a szimpatikus rostokat, ezáltal a szemizmokat ellátó erek spazmusát okozza. Ezt az elképzelést támogatja az a jelenség, hogy gyakran előfordul az érintett arcfél sápadtsága, ami az a. infraorbitalis vasoconstrictiója következtében alakulhat ki [9].

4. A felső fogak buccalis oldalon történő érzéstelenítését követően az anesztetikum direkt terjedéssel érheti el az orbitát a fossa pterygopalatinából a fissura orbitalis inferioron keresztül. Palatinalis érzéstelenítéskor az érzéstelenítő a canalis palatinus majoron keresztül szintén elérheti a külső szemizmokat [22].

A szemészeti komplikációk körülbelül kétharmada a felső őrülfogak és a környező szövetek anesztéziájára használt, a felső áthajlásba adott infiltrációs érzéstelenítés következtében alakul ki. A maradék egyharmad az alsó állcsonton leggyakrabban alkalmazott úgynevezett alsó vezetéssel érzéstelenítés után figyelhető meg [2, 14, 23]. Az azonos oldali bölcsességfogak eltávolítását gyakran egyszerre végezzük. Esetünkben is mind az alsó, mind a felső bölcsességfog érzéstelenítése megtörtént, így nem lehet eldönteni, hogy ezek közül melyik okozta a kettős látást.

A fogászati érzéstelenítés pontos idejét nem szokás rutinszerűen rögzíteni, a szemészeti szövődmény kialakulásakor a tünetek akut megjelenése és sürgőssége miatt ritkán rögzítik a pontos időt, ezért a komplikáció kialakulásáig eltelt időre vonatkozó adatok hiányosak és feltehetőleg pontatlanok. A dokumentált esetek 75%-ában 5 percen belül kialakulnak a mellékhatások, de leírtak órák vagy napok elteltével kialakuló tüneteket is [9].

Az irodalom szerint a nők sokkal gyakrabban, 70–80%-ban érintettek [9, 10, 24]. Steenen felvetése szerint elképzelhető, hogy anatómiai különbségek vannak a nemek között ezen a területen [9]. Véleményünk szerint figyelembe kell venni, hogy a nők koponyája átlagosan kisebb és gracilisabb, mint a férfiaké, ugyanakkor a fogorvosi gyakorlatban nagy valószínűséggel ugyanolyan mennyiségű érzéstelenítő kerül alkalmazásra mind a két nem esetében, ezáltal a nők relatíve nagyobb érzéstelenítő-dózist kapnak, ami a gyakoribb előfordulást megmagyarázhatja.

Az ismertetett esetekben szereplő betegek kora 4 és 73 év között változik, az átlagéletkor 29,5 év. A mellékhatások a 20–30 év közötti korosztályban észlelhetők a leginkább [9]. A bölcsességfogak túlnyomó többségét ebben az életkorban távolítjuk el, így egyáltalán nem meglepő, hogy ez a korosztály érintett a leggyakrabban.

Az irodalom szerint gyakorlatilag minden, a fogászati érzéstelenítésben használt anesztetikum alkalmazása után kialakulhat szemérintettség. Az ismertetett szövődmények többsége lidokain- vagy artikaintartalmú, érszűkítőt is tartalmazó érzéstelenítő használata után követke-

zett be. A lidokain 1948 óta van forgalomban, jelenleg a világon legerjedtebb fogászati érzéstelenítő, azonban egyre több fogorvosi praxisban veszi át a helyét az artikain, amely kiváló fizikokémiai és farmakológiai tulajdonságokkal rendelkezik. A lidokain használatával szembeni előnyei a gyorsabb hatáskezdet a kiváló diffúziós tulajdonság következtében, a tökéletes érzéstelenítőhatás és a hosszú hatástartam, bár az irodalom egy része ezt vitatja, evidenciaalapú tanulmányok pedig még nem állnak rendelkezésünkre [25].

Boynes irodalmi tanulmánya szerint 27 olyan szemészeti komplikációból, amikor a felső állcsont érzéstelenítése történt, 15 alkalommal (55,56%) artikaint alkalmaztak. Véleménye szerint ennek az artikain kiváló diffúziós képessége állhat a háttérben, melynek következtében a felső áthajlásba vagy a palatumba adott érzéstelenítő könnyebben érheti el direkt kötőszöveti terjedéssel az orbitát [26].

Az artikain 1,8 ml-es ampullákban kerül kereskedelmi forgalomba csakúgy, mint a lidokain, így talán nem alapítalan a feltételezés, hogy a fogorvosok nagy része ugyanúgy egy ampullát, így ugyanolyan mennyiségű oldatot használ egy tájék érzéstelenítésére annak típusától függetlenül. Ugyanolyan mennyiségű, de hatásosabb érzéstelenítő nemcsak az anesztézia mértékét növeli, hanem a mellékhatások gyakoriságát és súlyosságát is. Az artikain egyre szélesebb körben történő elterjedésével várhatóan nőni fog a szemészeti szövődmények száma.

Az érzéstelenítést végző orvosnak mindent el kell követnie az esetleges szövődmények elkerülése érdekében. A lehető legkisebb dózissal, ugyanakkor elegendő hatású anesztetikumot kell alkalmazni, figyelembe kell venni a páciens testméretét, az érzéstelenítő típusát. A minél vékonyabb tű használata csökkenti az érsérülés veszélyét. Minden esetben aspirációt kell végezni az intravasculáris injekció elkerülése céljából.

Ha a legnagyobb elővigyázatosság ellenére is kialakul kettős látás vagy más szemprobléma, akkor az komoly odafigyelést igényel, miután akut agyi történésnek is lehet a jele. Fontos a vitális paraméterek (légzésszám, pulzus, vérnyomás, testhőmérséklet) monitorozása, a páciens éberségi szintjének megfigyelése. Lényeges a páciens megnyugtató, pszichés vezetése. Kerülni kell a pánikot, a felesleges vizsgálatok végzését.

Szerencsére a szemészeti szövődmények az esetek túlnyomó többségében átmenetiek. A tervezett beavatkozás a páciens hozzájárulásával az esetek többségében elvégezhető. Ha a szemtünetek két órán belül nem enyhülnek, szemészeti szakorvosi vizsgálat javasolt.

Ha a szemproblémákon túl más panaszok és tünetek is jelentkeznek, mint fejfájás, hányinger, hányás, további agyidegek bénulása, akkor a beteg sürgősségi esetként kezelendő. Hasonlóképpen a vitális paraméterek jelentős eltérése esetén (nagyon alacsony vagy magas pulzusszám, abnormális légzésszám vagy légzésmód, kiugróan magas vagy alacsony vérnyomás, az éberségi szint csökkenése vagy hirtelen testhőmérséklet-emelkedés) a fog-

orvosi/szájsebészeti beavatkozást azonnal meg kell szüntetni, és a beteget a sürgősségi osztályra kell szállíttatni. A mentők megérkezéséig a beteget megfigyelés alatt kell tartani a vitális jelek monitorozásával és dokumentálásával.

Következtetések

Intraoralis érzéstelenítés következtében szemészeti szövődmények ritkán alakulnak ki. A komplikációk patomechanizmusával, a megelőzés lehetőségeivel, valamint az azonnali teendővel a kezelőorvosoknak tisztában kell lenniük.

Az egyre hatékonyabb helyi érzéstelenítők terjedése következtében az ilyen szövődmények száma várhatóan növekedni fog. Súlyosabb esetben a szemorvosoknak, neurológusoknak, mentő- és sürgősségi orvosoknak is szerepük lehet a diagnosztikában és a páciensek további ellátásában.

Anyagi támogatás: A kutatómunka és a kézirat megírása anyagi támogatásban nem részesült.

Szerzői munkamegosztás: S. L.: A tanulmány elkészítése. P. Gy.: Irodalmi áttekintés, feldolgozás. P. Z.: A tanulmány kiegészítése saját szakmaterület szerint. P. T.: Szakmai vezetés. A cikk végleges változatát mind a négy szerző elolvasta és jóváhagyta.

Érdekltségek: A szerzőknek nincsenek érdekltségeik.

Irodalom

- [1] Malamed SF. Handbook of local anesthesia. 4th edn. Mosby, St. Louis, MO, 1997.
- [2] Patil K, Munoli K, Kumar V, et al. Intraoral local anesthesia and ocular complications. World J Dent. 2013; 4: 108–112.
- [3] Peñarocha-Diago M, Sanchis-Bielsa JM. Ophthalmologic complications after intraoral local anesthesia with articaine. Oral Surg Oral Med Oral Pathol Oral Radiol Endod. 2000; 90: 21–24.
- [4] Aguado-Gil JM, Barona-Dorado C, Lillo-Rodríguez JC, et al. Ocular complications following dental local anesthesia. Med Oral Patol Oral Cir Bucal 2011; 16: e688–e693.
- [5] Walker M, Drangsholt M, Czartoski TJ, et al. Dental diplopia with transient abducens palsy. Neurology 2004; 63: 2449–2450.
- [6] Surej Kumar LK, Manuel S, Sudhesh A, et al. Abducent nerve palsy following an inferior alveolar nerve block. J Maxillofac Oral Surg. 2010; 9: 106.
- [7] Chisci G, Chisci C, Chisci V, et al. Ocular complications after posterior superior alveolar nerve block: a case of trochlear nerve palsy. Int J Oral Maxillofac Surg. 2013; 42: 1562–1565.
- [8] Scott JK, Moxham BJ, Downie IP. Upper lip blanching and diplopia associated with local anaesthesia of the inferior alveolar nerve. Br Dent J. 2007; 202: 32–33.
- [9] Steenen SA, Dubois L, Saeed P, et al. Ophthalmologic complications after intraoral local anesthesia: case report and review of literature. Oral Surg Oral Med Oral Pathol Oral Radiol. 2012; 113: e1–e5.
- [10] von Arx T, Lozanoff S, Zinkernagel M. Ophthalmologic complications after intraoral local anesthesia. Swiss Dent J. 2014; 124: 784–806.

- [11] Blaxter PL, Britten MJ. Transient amaurosis after mandibular block. *Br Med J.* 1967; 1(5541): 681–684.
- [12] Clarke JR, Clarke DJ. Hysterical blindness during dental anaesthesia. *Br Dent J.* 1987; 162: 267.
- [13] Wilkie GJ. Temporary uniocular blindness and ophthalmoplegia associated with a mandibular block injection. A case report. *Aust Dent J.* 2000; 45: 131–133.
- [14] Horowitz J, Almog Y, Wolf A, et al. Ophthalmic complications of dental anesthesia: three new cases. *J Neuroophthalmol.* 2005; 25: 95–100.
- [15] Brain WR. Third nerve palsy following dental extraction. *Arch Ophthalmol.* 1936; 15: 1164.
- [16] De Keyser K, Tassignon MJ. Case report: Acute unilateral loss of visual acuity after a visit to the dentist: An unusual complication after the use of an anesthetic combined with adrenaline. *Rev Belge Med Dent.* 2004; 59: 30–33.
- [17] Rishiraj B, Epstein JB, Fine D, et al. Permanent vision loss in one eye following administration of local anesthesia for a dental extraction. *Int J Oral Maxillofac Surg.* 2005; 34: 220–223.
- [18] Rood JP. Ocular complication of inferior dental nerve block. A case report. *Br Dent J.* 1972; 132: 23–24.
- [19] Meechan JG. Regional anaesthetic techniques in oral and maxillofacial surgery. In: Shaw I, Kumar C, Dodds C. (eds.) *Oxford textbook of anaesthesia for oral and maxillofacial surgery.* Oxford University Press, 2010.
- [20] Marinho RO. Abducent nerve palsy following dental local analgesia. *Br Dent J.* 1995; 179: 69–70.
- [21] Liebgott B. An anatomical explanation for the infrequent occurrence of diplopia (double vision) following dental local anesthesia. *Univ Tor Dent J.* 1987; 1: 36–37.
- [22] Sved AM, Wong JD, Donkor P, et al. Complications associated with maxillary nerve block anaesthesia *via* the greater palatine canal. *Aust Dent J.* 1992; 37: 340–345.
- [23] You TM. Diplopia after inferior alveolar nerve block: case report and related physiology. *J Dent Anesth Pain Med.* 2015; 15: 93–96.
- [24] Alamanos C, Raab P, Gamulescu A, et al. Ophthalmologic complications after administration of local anesthesia in dentistry: a systematic review. *Oral Surg Oral Med Oral Pathol Oral Radiol.* 2016; 121: e39–e50.
- [25] Saggu M, Aga H, Saggu J, et al. Local anaesthesia using articaine and lidocaine in oral and dental surgery: a comparative meta-analysis. *Open J Stomatol.* 2014; 4: 84–91.
- [26] Boynes SG, Echeverria Z, Abdulwahab M. Ocular complications associated with local anesthesia administration in dentistry. *Dent Clin North Am.* 2010; 54: 677–686.

(Seres László dr.,
Szeged, Kálvária sgt. 57., 6725
e-mail: seresl@yahoo.com)

„*Error hesternus sit tibi doctor hodiernus.*”
(A tegnapi tévedés legyen számodra ma tanulság.)

Felhívás előfizetésre

Legyen Olvasónk a következő évben is!
Fizessen elő az *Orvosi Hetilap* 2019-es évfolyamára!
Egy füzet ára: 1150 Ft.
Éves előfizetési díj: 49 900 Ft, nyugdíjasoknak: 39 990 Ft.
Az online változat éves előfizetési díja: 29 990 Ft.