View metadata, citation and similar papers at core.ac.uk
brought to you by CORE
provided by Digitale Bibliothek Thüringen

Kodierung von Bewegungsmustern im menschlichen Gehirn - Untersuchungen mittels funktioneller Magnetresonanztomographie

Dissertation

zur Erlangung des akademischen Grades

„ doctor medicinae “ (Dr. med.)

vorgelegt dem

Rat der Medizinischen Fakultät der Friedrich-Schiller-Universität Jena

von

Alexander Gierse

geboren am 11.05.1974

in Essen

Gutachter 1 _____

Gutachter 2 _____

Gutachter 3 _____

Tag der öffentlichen Verteidigung: _____

Abkürzungsverzeichnis:

ALM	Allgemeines Lineares Modell
ANCOVA	Analysis of Covariates
BOLD	Blood Oxygen Level Dependent
CT	Computertomographie
ECT	Emissions- Computertomographie
EEG	Elektro- Enzephalographie
EPI	Echo Planar Imaging
Fbi	Functional brain imaging
FLASH	Fast Low-Angle Shot
FMRT	Funktionelle Magnet- Resonanz- Tomographie
FMRI	Functional magnet- resonance- tomography
FWHM	Full-Width Half Maximum
GLM	General Linear Model
ICBM	International Consortium for Human Brain Mapping
IPS	Intraparietaler Sulkus
ISI	Intrinsic- signal- imaging
M1	Primär motorischer Kortex
MEG	Magnet- Enzephalographie
MDP	Mediale dorsoparietale Area
MHz	Megahertz
MIP	Mediale intraparietale Region
MRA	Magnet- Resonanz- Angiographie
MRI	Magnet Resonance Imaging
MRS	Magnet- Resonanz- Spektroskopie
MRT	Magnet- Resonanz- Tomographie

NADH	Nicotinamid-adenin-dinukleotid
PET	Positronen- Emissions- Tomographie
PMd	Dorsaler prämotorischer Kortex
Prä- SMA	Prä- supplementär- motorische- Area
RCBF	Regional Cerebral Blood Flow
RIP	Radioisotope probe measurement
SMA	Supplementär motorische Area
SMAproper	Proper supplementär- motorische- Area
SPECT	Single photon emission computed tomography
SPL	Subparietaler Sulkus
SPM	Statistical Parametric Mapping
SQUIDs	Super conducting quantum interference devices
T1	Relaxationszeit
T2	Transversale Relaxationszeit
TES	Thermoenzephalographie
TOF	Time of Flight Angiography

Abkürzungsverzeichnis ..... **I**

Zusammenfassung..VI

1 Einleitung **1**

1.1 Rückblick in die Geschichte 1

1.2 Bildgebende Verfahren – *functional brain imaging* 3

1.3 Motorisches System als Netz 15

1.4 Ziele und Fragestellungen der vorliegenden Arbeit 17

2 Methoden und Grundlagen **18**

2.1 Die Magnetresonanztomographie (MRT) 18

2.1.1 Das funktionelle MRT (fMRT)/ BOLD-Effekt 22

2.1.2 Meßmethoden 23

2.1.3 Paradigmen 23

2.1.4 Prinzip von Aktivierungsstudien 24

2.1.5 Subtraktionsanalyse 24

2.2 Datenverarbeitung 25

2.2.1 Allgemeines zu fMRT Daten und deren Auswertungsstrategien 25

2.2.2 Grundprinzipien des *Statistical Parametric Mapping* (SPM) 26

2.2.2.1 Bewegungskorrektur (*realignment*) 29

2.2.2.2 Räumliche Normalisierung (*spatial normalisation*) 31

2.2.2.3 Räumliches Glätten (*smoothing*) 31

2.2.3 Statistische Analyse mittels des generalisierten linearen Modell 32

2.2.4 Statistische Schlussfolgerungen 33

2.3 Probanden 34

2.4 Versuchsdesign 36

2.4.1 Versuchsaufbau 37

2.4.2 Versuchsdurchführung 38

2.4.3 Datenakquisition 39

2.4.4 Versuchsauswertung 40

3 Ergebnisse 40

3.1 Studie 1: Unterschrift mit rechts und links bei Rechtshändern: ..... Kodierung und Abruf hoch überlernter Bewegungsmuster im Kortex 40

3.2 Studie 2: Unterschrift nach Üben der Unterschrift mit links: ..... Neukodierung durch motorisches Training im Kortex 41

3.3 Studie 3: Beidhändige Ausführung der Unterschrift, vorwärts ..... und in Spiegelschrift: Umsetzung eines unimanualen Bewegungs- ..... musters in eine parallele (antagonistische) Bewegung 42

3.4 Studie 4: Ausführung der Unterschrift abwechselnd mit links ..... vorwärts und links rückwärts (Spiegelschrift): Umsetzung ..... eines Bewegungsmusters in eine parallele (antagonistische) ..... Bewegung 43

3.5 Studie 5: Unterschrift bei Linkshändern: Ähnliche Informations- ..... verarbeitung bei Links- und Rechtshändern 44

3.6 Studie 6: Vorstellung der Unterschrift 45

4 Diskussion 45

4.1 Methode 45

4.1.1 Subtraktionsanalyse 46

4.1.2 BOLD-Effekt/ *brain-or-vein* 46

4.1.3 *Single-slice* Technik 48

4.1.4 Bewegungskorrektur 48

4.1.5 Normalisierung 49

4.1.6 Filtergröße / Glätten 50

4.2 Ergebnisse 50

4.2.1 Kodierung von Bewegungsmustern (Schemata, Studie 1) 51

4.2.2 Zugriff auf die ipsilaterale Hemisphäre 56

4.2.3 Interhemisphärischer Transfer 58

4.2.4 Transformation von Bewegungsmustern in parallele Bewegungen in der SMA 61

4.2.5 Bedeutung der dominanten SMA und Hemisphäre für bilaterale Bewegungen 65

4.2.6 Linkshänder 67

4.2.7 Vorstellung der Unterschrift 68

5 Schlussfolgerung 69

Abbildungsverzeichnis 71

Literaturverzeichnis: VIII

Anhang XV

Zusammenfassung

Das Ziel dieser Arbeit war die Identifizierung kortikaler motorischer Areale mittels funktioneller MRT während der rechts-, links- und beidhändigen Ausführung der Unterschrift als Beispiel für eine hoch überlernte motorische Funktion. Dies wurde an Rechts- wie auch Linkshändern unter verschiedenen Bedingungen und nach motorischem Training untersucht.

Ebenso wurde versucht, die aktivierten Areale bei der bloßen Vorstellung der Ausführung einer motorischen Aufgabe darzustellen.

Wir führten die Untersuchungen im Rahmen von 6 Einzelstudien an insgesamt 47 Probanden (10 Linkshänder, 37 Rechtshänder) durch. Die Daten wurden mittels der fMRT erhoben und mit Hilfe des Statistikprogramms SPM 96 ausgewertet.

Bei der Ausführung der Unterschrift mit rechts kommt es zu einer Aktivierung eines „Netzwerkes“ von Arealen vornehmlich im kontralateralen primär sensomotorischen Kortex, in zwei Strukturen innerhalb des parietalen Sulkus, im dorsolateralen rostralen und kaudalen prämotorischen Kortex, sowie in der prä-SMA und SMAproper (Abbildung 9).

Bei der Unterschrift mit links kommt es zusätzlich zu der kontralateralen Aktivierung im primär sensomotorischen Kortex und der SMAproper zu Aktivierungen zweier ipsilateraler Strukturen des intraparietalen Sulkus, des rostralen und kaudalen dorsolateralen prämotorischen Kortex, sowie der ipsilateralen prä-SMA. Die Konjunktionsanalyse zeigt die während der rechts- oder linkshändigen Ausführung gleichsam aktivierten Areale: die linkshemisphärische prä-SMA, den dorsolateralen prämotorischen und parietalen Kortex. Diese Areale werden aktiviert – unabhängig davon, mit welcher Hand unterschrieben wird. Diese Ergebnisse zeigen, dass die linke Hand Zugriff auf Motorprogramme der linken Hemisphäre hat.

Nach einer Woche Übung der Unterschrift mit der linken Hand kann man eine Abnahme der Aktivität im linken prämotorischen und parietalen Kortex beobachten (Abbildung 10). Im Gegensatz dazu kommt es neben der Aktivierung im rechten primär sensomotorischen Kortex zu einem Anstieg der Aktivität in den rechtshemisphärischen, homologen prämotorischen und parietalen Kortizes. Das tägliche Üben der Unterschrift führt zu einer Verschiebung der Aktivierungen von der

linken zur rechten Hemisphäre und damit zu neuen „Motorengrammen“ in den rechten homologen kortikalen Strukturen.

Bei der beidhändigen Ausführung der Unterschrift (Teilstudie 3) kam es in beiden Hemisphären zu Aktivierungen im Bereich des prämotorischen, primär sensomotorischen und parietalen Kortex, wobei die dominante Hemisphäre in ihren Aktivierungen stärker betont erscheint (Abbildung 11). Aktivierungen in prä-SMA und SMAproper wurden während der parallelen Bewegungen vornehmlich in der linken Hemisphäre beobachtet und scheinen stärker aktiviert zu sein als bei der Ausführung der Unterschrift in Spiegelbewegung. Während der beidhändigen Ausführung von Spiegelbewegungen kommt es im Vergleich zu der parallelen Bewegung zu einer Verschiebung der Aktivierungsintensität zugunsten des linken lateralen prämotorischen und primär motorischen Kortex. Anhand der vorliegenden Ergebnisse ist der prä-SMA und SMAproper eine entscheidende Rolle bei der „Übersetzung“ eines Bewegungsmusters in eine parallele (d.h. Bewegung der antagonistischen Muskeln) Bewegung der anderen Hand.

In Teilstudie 4 wurden 6 rechtshändige Probanden untersucht, während sie ihre Unterschrift abwechselnd mit links in „Vorwärtsschrift“ und links in „Rückwärts/Spiegelschrift“ ausführten.

Es zeigen sich ähnliche Trends wie in Studie 3. Zu vermuten ist anhand der vorliegenden Daten, dass die Struktur der dominanten Hemisphäre, welche die ursprüngliche Kodierung des Musters für die rechtshändige Unterschrift beinhaltet, stark in die Kontrolle von korrespondierenden Spiegelbewegungen der ipsilateralen Hand involviert zu sein scheint.

Bei 10 Linkshändern zeigte sich ein fast symmetrisches Aktivierungsmuster in Bezug auf die Aktivierung während des rechtshändigen Unterschreibens bei Rechtshändern. Es fand sich kein Hinweis dafür, dass Bewegungskontrolle bei Linkshändern stärker bilateral organisiert ist.

In der letzten Teilstudie wurden 5 Probanden gebeten, sich die Ausführung der Unterschrift mit rechts und links nur vorzustellen. Hier ergaben sich keine signifikanten Aktivierungen, was vermutlich die Grenze der Sensitivität der verwendeten Technik zeigt.

1 Einleitung

1.1 Rückblick in die Geschichte

Viele unserer Tätigkeiten wie die Steuerung von Bewegungen, Sprache oder die Verarbeitung von Sinneseindrücken lassen sich bestimmten Gebieten im Gehirn zuordnen. Um 1800 erkannte Gall die enge Verbindung zwischen der Hirnrinde und den „seelischen“ Leistungen und machte den hypothetischen Versuch einer Lokalisation von Vermögen und Leistungen auf gewisse Großhirnfelder. Er erschloss auch ein links gelegenes Sprachzentrum, dessen Erforschung Bouillaud und Broca fortsetzten.

Paul Broca lieferte 1861 die wissenschaftliche Beschreibung, dass eine Läsion am Fuße der dritten Frontalwindung in der linken Hemisphäre zu einer Sprachstörung führt.

Hierauf folgten experimentelle und chirurgische Untersuchungen der Gehirnfunktionen (z.B. durch Munk 1878 und Goltz 1892) und die elektrische Großhirnrindenreizung. Die ersten elektrischen Reizstudien an der Hirnrinde von Hunden und Katzen wurden von Fritsch und Hitzig (1870) durchgeführt. Sie belegten, dass Reizungen im Frontalhirn zu Kontraktionen bestimmter Muskelgruppen führen und damit die frontale Hirnrinde in die motorische Kontrolle involviert sein muss.

Hinzu kam die klinische Erfahrung durch Obduktionen, dass spezifische klinische Defizite mit spezifischen Lokalisationen der Läsionen einhergehen. Histologische Untersuchungen des Kortex (z.B. Voigt 1903, Economo, Brodmann 1909) zu Beginn des 20. Jahrhunderts führten zur Überzeugung, dass die verschiedenen Hirnrindenareale spezifische Zellstrukturen besitzen. Daraus schloss man, dass eine relativ strenge Lokalisation motorischer, sensorischer und psychischer Leistungen auf der Großhirnrinde bestehen muss.

Die Erfahrungen an den Hirnverletzten des Ersten Weltkrieges schienen dies zu bestätigen (Rothschuh 1962).

Ferner entstand die Hypothese, dass primäre Kortizes somatotopisch gegliedert sind. Ein geeignetes Schema für eine solche somatotopische Gliederung bietet der von Penfield und Rasmussen entworfene „Homunculus“. Er dient der bildlichen Veranschaulichung der motorischen bzw. somatosensiblen Repräsentation der einzelnen Körperabschnitte, die in entsprechender Anordnung und Größe neben das

schematische Schnittbild der Großhirnrinde skizziert sind (Penfield 1950, Förster 1936, Glees 1962). Grünbaum und Sherington hatten bei Primaten durch elektrische Stimulation des Gyrus praecentralis gezeigt, dass der Körper auf dem Kortex repräsentiert ist. In ihrer Glaubwürdigkeit bestärkt wurden diese Erkenntnisse unter anderem durch Studien über den Funktionsverlust bei Affen (Macaca nemestrina) nach Rindenexstirpation (Cole/Glees 1951). Förster, Penfield, Boldrey und andere bestätigten intraoperativ, dass die somatotope Anordnung der kortikalen Repräsentation auch für Menschen gültig ist.

Die Entdeckung und Beschreibung von Hirnstromkurven von Hans Berger trugen wesentlich dazu bei, dass neben der klinischen Diagnostik auf neurologisch-psychiatrischem Gebiet auch enorme Fortschritte bezüglich des differenzierten Verständnisses von Hirnstruktur und -funktion getätigt werden konnten.

Blickt man zurück, so waren bis vor etwa zwanzig Jahren nur Läsionsstudien oder intraoperative Stimulationen in der Lage, beim menschlichen Gehirn Funktion in Relation zur Struktur zu setzen, wobei sich der größte Teil unseres heutigen Wissens dabei auf das Studium von Ausfällen nach Läsionen bei Patienten stützte.

Die Auffassung, dass umschriebene Schäden des Gehirns Krankheitssymptome hervorrufen, die eine topische Spezifität aufweisen, wurde durch neuropathologische Analysen an Autopsien und elektrophysiologischen Stimulationsstudien während offener Hirnoperationen begründet.

Diese wurden in Deutschland Anfang des letzten Jahrhunderts vor allem von Otfried Foerster durchgeführt und detailliert in Handbuchbeiträgen niedergelegt (Foerster 1936).

Der Rückschluss vom Ausfall einer Bewegung nach einer fokalen Läsion einer Hirnstruktur auf deren normale Funktion ist problematisch. Mesulam (1990) hält diesem gängigen Konzept entgegen, dass es nicht dasselbe ist, ob man das Hirnareal identifiziert, dessen Schädigung eine Hirnfunktion stört, oder ob man das Areal identifiziert, welches an einer bestimmten Hirnfunktion unter physiologischen Umständen beteiligt ist. Hierbei bezog er sich auf die kognitiven Leistungen des Menschen. Mesulam hat für Sprache, Gedächtnis und Aufmerksamkeit weit verstreute gleichberechtigte Funktionsträger im menschlichen Gehirn postuliert, die miteinander vielfältig verbunden sind und dadurch die Funktionsphänomenologie

vermitteln. Die Schädigung eines Knotenpunktes innerhalb des Funktionsnetzes kann dann das klinische Syndrom hervorrufen. Möglicherweise hat das Netz nach der fokalen Läsion schon einen Teil der Funktion des Knotenpunktes übernommen (Seitz 1995).

Anders ausgedrückt: eine akute Läsion kann zu einem Ausfall der Funktion führen, für die sie notwendig oder essentiell ist, unter physiologischen Bedingungen jedoch an wesentlich umfangreicheren Aufgaben beteiligt sein.

Studien mittels Positronenemissionstomographie (PET) bestätigen die vom Homunculus bekannte Somatotopie in soweit, dass die Schulterrepräsentation weiter dorsal auf der Hirnoberfläche liegt als die Handrepräsentation (Colebatch 1991, Deiber 1991). Neuere tierexperimentelle Untersuchungen zeigen jedoch, dass Körperteile mehrfach auf der Hirnoberfläche repräsentiert sind und dass innerhalb der Gliedmaße keine somatotope Ordnung besteht (Barinaga 1995, Donoghue 1994, Schieber 1993). Nicht zuletzt deshalb hat das Konzept des Homunculus etwas von seiner ursprünglichen Gültigkeit verloren (Schott 1993). Zusätzlich betrachtet man das motorische System als ein dynamisches Netzwerk, das geprägt ist von ineinander greifenden Aktivierungsprozessen verschiedenster Strukturen. Am Zustandekommen einer Funktion sind also häufig mehrere Hirnareale beteiligt. Daher richtet sich die Aufmerksamkeit der aktuellen Forschung auf das Zusammenspiel dieser Areale. Insbesondere stellt sich die Frage nach der Plastizität des Gehirns, d.h. wann und wie nach Ausfall einer bestimmten Hirnregion andere Areale deren Funktion übernehmen können.

1.2 Bildgebende Verfahren – *functional brain imaging*

Mittlerweile stehen uns heute die verschiedensten Techniken zur Verfügung, um immer mehr Einblicke in die komplexen Vorgänge im menschlichen Gehirn zu bekommen. Die Verfahren der funktionellen Bildgebung versprechen diesbezüglich weitere Erkenntnisse zu erzielen.

Dieses so genannte „*brain mapping*“, also die Erstellung einer Kartierung des menschlichen Gehirns, umfasst unterschiedliche Sinne und unterschiedliche Methoden.

Aspekte funktioneller Kartierungen in den Neurowissenschaften sind z. B. beim Gesunden die Kartierung visueller, motorischer, somatosensibler Systeme, Kartierung der Sprache, der Aufmerksamkeit, des Gedächtnisses, der Imagination, Emotion und möglicherweise Anteilen des Bewusstseins.

Der Gewinn von Erkenntnissen über die Biochemie von Verhalten (z.B. in Neurotransmitterstudien), das Zusammenspiel von Hirngebieten (beispielsweise effektive Konnektivität), die Pathogenese und Lokalisation von Krankheiten, sowie die Änderung der zerebralen Organisation bei peripheren oder zentralen Läsionen durch Lern- und Adaptationsvorgänge sowie Therapien, stellen weitere Aspekte dar.

Der Begriff „funktionelle Bildgebung“ des menschlichen Gehirns umfasst also sehr viele Aspekte der Neurowissenschaften, von denen jedoch nur ein kleiner Teil regelmäßig Eingang in die klinische Medizin findet, und davon wiederum nur ein geringer Teil in Deutschland als Routineuntersuchung eingesetzt wird. Die Positronenemissionstomographie war bis vor kurzem das leistungsfähigste Verfahren zur in- vivo- Untersuchung des zerebralen Stoffwechsels und findet neben der neuromedizinischen Forschung zunehmend auch Einzug in die klinische Diagnostik. Dieser Entwicklung entgegen stehen die relativ hohen Kosten, die mit diesem Verfahren verbunden sind, so dass 1997 im Rahmen der Konsensus- Konferenz die beteiligten Teilnehmer eine Klassifikation von Indikationen für eine solche Diagnostik verabschiedeten. So findet die PET-Untersuchung z.B. bei der Frühdiagnostik der primären Demenz, der präoperativen Epilepsiediagnostik, wie auch bei der Differenzierung und Erkennung von Hirntumoren ihre Indikation (InFo Neurologie & Psychiatrie 1999).

Zunächst soll nun ein kurzer Blick auf die Methoden und die damit gewonnenen Ergebnisse geworfen werden.

Anschließend sollen neu aufkommende Techniken dargestellt werden, die vielleicht in Zukunft bei der Erforschung des menschlichen Gehirns einen Beitrag leisten können.

Der Fortschritt in einer breiten Palette an Technologien ermöglicht die Realisierung des Konzeptes, das menschliche Gehirn auf einer makroskopischen Ebene darzustellen.

Bedeutende Methoden des „*brain mapping*“ beinhalten:

z.B. Elektroenzephalographie (EEG), Magnetenzephalographie (MEG), Positronen-emissionstomographie (PET), *single photon emission computed tomography* (SPECT), Magnetresonanzspektroskopie (MRS) und funktionelle MRI-Aktivierungsstudien (fMRI).

Die Ergebnisse werden üblicherweise auf einen anatomischen Referenzatlas bezogen oder auf anatomische Bilder superimponiert.

Weitere, jedoch noch nicht so verbreitete Methoden zur Gewinnung von Informationen zur Funktionalität, stellen die intraoperativen Stimulationsstudien, wie z.B. das „*intrinsic signal imaging* (ISI)“ oder auch „*optical imaging*“ genannt, die „Thermoenzephalographie (TES)“ und die „*radioisotope probe measurements* (RIP)“ dar.

Anschließend sollen hier in Kürze einige der oben genannten Untersuchungstechniken vorgestellt werden, um einen Einblick in die heutigen und zukünftigen Möglichkeiten der Informationsgewinnung bezüglich des „*brain mapping*“ zu gewähren.

Post-mortem Gewebsanalyse

In ihr werden Erkenntnisse gewonnen, die sich, die räumliche Auflösung betreffend, in Bereichen von der makroskopischen Betrachtung der Gyrusformen bis hin zur elektronenmikroskopischen Betrachtung von Ultrastrukturen bewegen.

Es ist offensichtlich, dass der Schwerpunkt der Betrachtungen hierbei auf der Untersuchung von kleineren Gehirnregionen, unter Verwendung von histologischen, immunhistochemischen und molekularen Techniken, liegt.

Computertomographie (CT)

Die Computertomographie wurde in den frühen siebziger Jahren entwickelt und ihre Erfinder erhielten dafür den Nobelpreis. Bei ihr wird die Schwächung der Röntgenstrahlen beim Durchtritt durch Gewebe gemessen, wobei der Grad der Schwächung von der Dichte des Gewebes abhängt. Die geschwächten

Röntgenstrahlen werden nicht zur Filmschwärzung benutzt, sondern von speziellen Detektoren gemessen und mit Hilfe der Datenverarbeitung zu einem Bild aufgebaut, das eine wesentlich feinere Differenzierung der Gewebsdichte zulässt als das konventionelle Röntgenbild. Mit einer räumlichen Auflösung von einem Millimeter liefert sie gute anatomische Details vom Schädel und dessen Basis, dem Ventrikelsystem und den Zisternen, sowie den kortikalen Gyri. Aufgrund einer geringen Kontrastauflösung sind die Möglichkeiten der CT in Bezug auf die Unterscheidung zwischen grauer und weißer Substanz limitiert. Diese Technik zur Lieferung struktureller Bilder erzeugt tomographische Bilder, die serienmäßig wiederholbar sind. Dies bedingt jedoch auch, dass der zu Untersuchende mit jeder Messung einer ionisierenden Strahlung ausgesetzt ist.

Kombiniert mit intravenös gegebenen Substanzen, welche die Absorption der X-Strahlen verstärken, lassen sich mit dieser Technik größere Arterien und Veränderungen der Durchlässigkeit der Blut-Hirn-Schranke darstellen. Ausgiebig in der klinischen Praxis genutzt ist sie immer noch Methode der Wahl, was die Befundung von kritisch Verletzten oder unstabilen Patienten angeht.

Magnetresonanztomographie (MRT)

Die Magnetresonanztomographie wurde in den frühen 80er Jahren in die Forschung und klinische Praxis eingeführt. Die räumliche Auflösung ist hervorragend, inklusive der hohen Qualität in Bezug auf die Kontrastierung von grauer und weißer Substanz.

Die Möglichkeit, den intrakraniellen Rauminhalt in jeder beliebigen Ebene oder jedem Winkel abzubilden, stellt eine wesentliche Verbesserung der strukturellen Bildgebung des Gehirns dar. Es kann eine weite Bandbreite an anatomischen Bildern hergestellt werden, die auf Grund derjenigen Energie gewonnen wird, die nach erzwungener Ausrichtung der Wasserstoffatome des Gewebes bei deren Rückkehr in die Ausgangslage frei wird. Da dieses Verfahren keine ionisierende Strahlung benötigt, ist es ohne scheinbares Risiko anwendbar. Die räumliche Auflösung beträgt 0,5 Millimeter in der Ebene des Schnittes und einen Millimeter in der Dicke der Schicht (siehe 2.1 Magnetresonanztomographie).

Funktionelle Magnetresonanztomographie (fMRT)

Die funktionelle Magnetresonanztomographie (fMRT) ist ein Verfahren, welches sich die lokal vermehrte Durchblutung aktivierter Hirnareale sowie den intrinsischen Kontrast des körpereigenen Blutes in Abhängigkeit vom Sauerstoffgehalt zunutze macht. Diese Veränderungen können mit speziellen MRT-Techniken prinzipiell an jedem konventionellen MR-Tomographen dargestellt werden.

Das Verfahren ermöglicht mit hoher räumlicher und zeitlicher Auflösung die Identifikation aktivierter Hirnstrukturen und damit die Analyse motorischer und sensorischer Funktionen, sowie komplexer neurophysiologischer Leistungen. Es ist ohne Strahlenexposition durchführbar und außer im Falle der Applikation von paramagnetischen Kontrastmitteln beliebig oft wiederholbar (siehe 2.1.1 Funktionelle MRT).

Magnetresonanzangiographie (MRA)

Die Magnetresonanzangiographie (MRA) wird vom technisch-physikalischen Aspekt her in zwei verschiedenen Formen durchgeführt: entweder als sog. *Time-of-flight*-Angiographie (TOF), darauf beruhend, dass in einem bestimmten Gewebsvolumen, das von einem Gefäß durchkreuzt wird, ständig frische, ungesättigte Protonen einströmen, deren Signal zur raschen und einfachen Darstellung des schnellen arteriellen Flusses verwendet werden können, oder als Phasen-Kontrast-Angiographie (beruhend auf der Phasendifferenz bewegter und ruhender Protonen) zur Darstellung des langsamen Flusses bzw. zur Durchführung quantitativer Flußgeschwindigkeitsmessungen. Das Ergebnis sind dreidimensionale, digital darstellbare Bilder von großen Arterien und Venen. Der Nachteil dieser virtuellen, algorithmischen Nachbearbeitung ist der Informationsverlust des Bildinhalts von bis zu 30% im Vergleich zu den ursprünglichen Datensätzen. Die räumliche Auflösung dieser Technik ist derart, dass Gefäße mit einem Durchmesser von zwei bis drei Millimetern dargestellt werden können.

Kleinere Gefäße benötigen zur Darstellung bisher immer noch einen invasiven Eingriff und Strahlenexposition. Da der gewonnene MRA-Datensatz dreidimensional und digital ist, lässt er sich mit MRI-Daten kombinieren, um beides, parenchymale und vaskuläre Elemente in einem konstruierten Bild zu visualisieren.

Zu beachten ist auch, dass dieses Verfahren eine funktionelle Methode ist, die Flußphänomene darstellt, aber nicht die Gefäßmorphologie oder -anatomie abbildet.

Emissions-Computertomographie (ECT): SPECT und PET

Die Emissions-Computertomographie ist die rechnergestützte, schichtweise Abbildung der Radioaktivitätsverteilung in Organen nach Injektion von radioaktiven Tracern. Man unterscheidet die Positronen-ECT (PET) und die Single-Photon-ECT (SPECT).

Mitte der siebziger Jahre wurde die PET entwickelt und es folgten schon kurze Zeit später die ersten Anwendungen in den Neurowissenschaften. Klinischer Gebrauch von dieser Technik wurde aber erst in den späten 80er Jahren gemacht. Die Positronen-Emissions-Tomographie (PET) ist ein Verfahren, das Stoffwechsel und Durchblutung im Gehirn mit Hilfe radioaktiv markierter Substanzen darstellen kann. In der klinischen Wissenschaft wurde diese Technik zunächst in den 80er Jahren benutzt, um vor allem bei Patienten mit zerebrovaskulären Erkrankungen den Sauerstoffverbrauch, die Sauerstoffextraktion und das intraparenchymale Gefäßvolumen zu identifizieren.

Durch die Anwendung kurzlebiger Isotope mit geringer Strahlenbelastung werden Wiederholungsmessungen möglich. Dadurch wird es möglich zu zeigen, dass die Aktivierung bestimmter Hirnareale zu einer lokalen Steigerung des Sauerstoffverbrauchs und der Durchblutung führt. Kurzlebige Positronenemitter (z.B. $C^{15}O_2$) werden unter günstigen Bedingungen in einem vor Ort lokalisierten Zyklotron hergestellt. Je nach der Art der markierten chemischen Substanz, des Neurotransmitters oder von Pharmaka, können regionale Hirndurchblutung, Glukosestoffwechsel oder die Rezeptorenverteilung bestimmt werden (z.B. der Dopaminrezeptoren beim M. Parkinson).

Diese Technik ist also eher biochemisch in dem Sinne, dass sie den Stoffwechsel des Gehirns bestimmt. Ein Nachteil liegt in der Applikation von radioaktiven Substanzen. PET-Studien zur Erfassung zerebraler Aktivierungen (sogenannte Aktivierungsstudien) wurden weltweit in vielen Labors durchgeführt, um einen tieferen Einblick über die Verteilung von Gehirnarealen mit sensorischen, motorischen und kognitiven Aufgaben zu erlangen.

Die räumliche Auflösung der PET liegt bei nahezu 125 Kubikmillimetern (5 x 5 x 5 mm). Bei modernen Tomographen ist das „*field of view*“ groß genug, um das gesamte Gehirn einzubeziehen.

Messungen mit Sauerstoff 15 können mit einer Frequenz von zehn Minuten durchgeführt werden.

SPECT Instrumente wurden in den 50er und 60er Jahren entwickelt und wurden unmittelbar für die Studien zur Erforschung der zerebralen Funktionen verwandt.

Wie auch die PET, benötigt die SPECT radioaktiv markierte Substanzen, die vor allem intravenös aber auch inhalativ verabreicht werden. Hier spielen Radionuklide wie ^{99m}Tc, ^{123}J, ^{123}Jod-Amphetamin oder ^{99m}Tc-Hexamethylpropylenaminoxim (HMPAO) eine Rolle. Die Isotope mit längeren Halbwertzeiten setzen keine Herstellung vor Ort voraus (z.B. Zyklotron). Heutzutage haben viele Kliniken ihre SPECT Instrumente und beziehen die erforderlichen Radiopharmaka von regionalen Vertreibern.

Registriert wird die Emission mit einer rotierenden Gammakamera oder mit Multidetektorsystemen. Schichtweise wird so die Verteilung von Radiopharmaka, abhängig von der regionalen Perfusion und/oder Organfunktion wiedergegeben.

Obwohl weniger quantifizierbar als die PET, ermöglicht die SPECT Aussagen über zerebrale Durchblutung und Blutvolumen (z.B. nach zerebralen Gefäßinsulten). Es stellt sich hierbei heraus, dass Regionen gestörter Autoregulation bzw. Durchblutung wesentlich ausgedehnter sein können als die Gewebsdefekte im zerebralen Computertomogramm. SPECT-Techniken haben eine gegenwärtige räumliche Auflösung von nahezu 9 x 9 x 9 mm.

Magnetresonanzspektroskopie (MRS)

Mit der Magnetresonanzspektroskopie (MRS) versucht man verlässliche Aussagen über die chemische Zusammensetzung des Gewebes zu treffen. Verschiedene chemische Substanzen lassen sich durch ihr Magnetresonanzverhalten spektroskopisch klassifizieren. Die spektroskopische Bestimmung von ^{31}P und ^{23}Na ist möglich, wobei das besondere Interesse den biochemischen Veränderungen im Phosphorzyklus des Energiestoffwechsels gilt.

Diese Technik hat in sofern Nachteile, da keine gute räumliche Auflösung erreicht wird und lange Zeiten für die Bildaufnahme benötigt werden. Zusätzlich kann nur ein Volumen „gesampelt“ werden, welches bezüglich der Größe vergleichbar ist mit dem Element der räumlichen Auflösung (1-2 cm^3). Bisher sind noch keine absoluten Werte in Studien mit menschlichen Gehirnen gewonnen worden, da noch keine angemessenen Standards zur Kalibrierung existieren. Sollte dies optimiert werden, so wird dieses Verfahren bald auch mehr klinische Relevanz erlangen können.

Elektroenzephalographie (EEG)

Entwickelt in der ersten Hälfte des zwanzigsten Jahrhunderts (Berger, 1924), bildete das EEG eine Säule der neurologischen Diagnostik. Bei der EEG werden die Potentialschwankungen, die bei der bioelektrischen Aktivierung des Gehirns entstehen, abgeleitet und registriert. Signalmittelung und statistische Annäherung zum Einschätzen der Bestandteile des EEG-Signals, führen zur Nutzung einer Vielzahl an Zugängen zum kortikalen „*mapping*“ (Mazziotta 1995).

Beim EEG handelt es sich um Makropotentiale, die die Aktivität großer Neuronenverbände reflektieren. Die Potentialschwankungen werden mit 16 oder mehr Elektroden an standardisierten Ableitepunkten von der Kopfschwarte abgeleitet und über ein Verstärkersystem einem Registriergerät zugeleitet. Durch geeignete Wahl standardisierter Ableitungskombinationen (8-64-Kanal-Ableitungen) lässt sich ein Summationspotential vorwiegend aus dem zerebralen Kortex erfassen, wobei das Signal durch die Leitungsfähigkeit innerhalb des Gewebes und des Schädels verzerrt wird. Die größte Bedeutung hat das EEG in der Diagnostik der Epilepsie, spielt aber auch bei der Diagnose von diffusen Hirnschädigungen, wie Enzephalitis, Stoffwechselkrankheiten, Intoxikationen, sowie der Differentialdiagnose komatöser Zustände eine Rolle (Zwiener et al. 1990). In den diagnostischen Bereichen von Hirntumoren, vaskulären Läsionen und anderen Strukturveränderungen des Gehirns ist das EEG durch CT und MRT stark in den Hintergrund gedrängt worden. Die räumliche Auflösung wird durch die Dichte der Ableitelektroden bestimmt. Die zeitliche Auflösung ist explizit und vergleichbar mit dem zeitlichen Rahmen von neuronalen Ereignissen (Millisekundenbereich).

Die direkte Applikation der Elektroden auf die Oberfläche oder in das Gewebe des Gehirns selbst (wie z.B. bei der Elektrokortikographie) erhöht die räumliche Auflösung, da die verzerrenden Elemente, wie z.B. Schädel und Kopfhaut eliminiert werden. Die zeitliche Auflösung bleibt unverändert, jedoch ist die Aufzeichnung auf das freiliegende Kortexareal begrenzt; außerdem lässt die invasive Natur dieser Technik ihre Anwendung nur während operativer Eingriffe oder bei der prächirurgischen Diagnostik zu.

Magnetenzephalographie (MEG)

Die Magnetenzephalographie (MEG) nutzt den Effekt, dass schwache Magnetfelder im Kortex auch extern abgeleitet werden können. Die extrem niedrige Magnetisierung dieser Felder verlangt die Benutzung von extrem rauschfreien supraleitenden Detektoren (SQUIDs; *superconducting quantum interference devices*), speziellen Spulenanordnungen (Gradimeter) und Kammern, die gegen das Magnetfeld der Umgebung (produziert durch Laborinstrumente, Fahrstühle etc.) abschirmen können.

Dadurch, dass man magnetische Felder an Stelle von elektrischen Feldern aufzeichnet, fällt auch das Problem der Signalverzerrung durch Schädel und Kopfhaut weg.

Verfechter dieser Technik betonen, dass durch das Fehlen dieser Verzerrung eine genauere, dreidimensionale Bestimmung der Lokalisation von magnetischen Feldern im Gehirn möglich ist.

Wie auch das EEG, so hat auch das MEG eine hohe zeitliche Auflösung im Millisekundenbereich (Nowak et al. 1999)

Die hinreichende räumliche Auflösung bietet die Möglichkeit verschiedene Hirnaktivitäten, z.B. während perzeptiver, kognitiver und motorischer Prozesse zu lokalisieren. Für die kognitive Neurologie, die Neuropsychologie und die Psychopathologie ist hier von besonderem Interesse, neben der räumlichen Lokalisation, die zeitliche Dynamik der ereigniskorrelierten Magnetfelder mit den Blutflussänderungen bzw. Stoffwechselprozessen in Verbindung zu bringen, die im funktionellen MRT bzw. PET erfasst werden.

Klinische Anwendung findet das MEG bei der Aufdeckung und Lokalisation von Epilepsieherden. Darüber hinaus ist mit dem MEG eine Bereicherung der neurophysiologischen Kenntnisse zu erwarten, z.B. hinsichtlich der klinischen Objektivierbarkeit von perzeptiven und kognitiven Leistungseinbußen. Mit manchen der für das MEG entwickelten Auswertungsmethoden gewinnt auch das EEG wieder an Bedeutung.

***Intrinsic Signal Imaging* (ISI)**

In diese Gruppe können einige unterschiedliche Techniken eingeordnet werden. Sie enthält zum einen Teil optische Techniken, welche die Veränderungen bezüglich potentialabhängiger Färbungen, Fluoreszenz von Ionenkonzentrationen, NADH-abhängige Lichtabsorption oder die Reflexion sichtbaren oder infraroten Lichtes von der Oberfläche aufzeichnen, was wiederum in Beziehung mit der Durchblutung gebracht werden kann. Das letztere Verfahren wurde während der letzten zehn Jahre mit Hilfe von Tierversuchen entwickelt. Im Endeffekt wurden diese Anwendungen bisher nur intraoperativ zur Messung von funktionellen Aktivitäten durchgeführt. Der offensichtliche Nachteil dieser Methoden liegt darin, dass ihre Anwendung intraoperativ und damit nur an Patienten, die eine operative Versorgung benötigen, erfolgen kann.

Eine weitere Möglichkeit ist es, die Temperaturveränderungen der Oberfläche des Gehirns zu messen. Hierbei handelt es sich um die sogenannte Thermoenzephalographie (TES). Neuronale Aktivität führt zu einem geringen Anstieg der Wärmeproduktion im Gehirnparenchym und kann nur mit Geräten gemessen werden, die Temperaturdifferenzen von weniger als einem Tausendstel Grad Celsius unterscheiden können.

Eine Ungenauigkeit der Messung kommt dadurch zustande, dass mit der neuronalen Aktivität auch der Blutfluss ansteigt. Mit dem gesteigerten Blutfluss gelangt eine größere Menge Blut mit einer bestimmten Temperatur in das Gewebe mit der durch Stoffwechselvorgänge bedingten gesteigerten Aktivität. Die räumliche Auflösung dieser Technik liegt im Mikronbereich, wobei sie mit ihrer zeitlichen Auflösung im Bereich von Millisekunden liegt. Grenzen entstehen, genauso wie bei den anderen

intrinsischen Verfahren, dadurch, dass die Untersuchungen nur in dem Bereich stattfinden können, wo die Gehirnoberfläche eröffnet freiliegt.

Zusammenfassend ist also zu sagen, dass man heute eine große Anzahl an strukturellen und funktionellen Techniken hat, um das menschliche Gehirn unter normalen wie auch unter krankhaften Zuständen zu untersuchen. Bei diesen Untersuchungen über intrazerebrale Vorgänge reichen die Möglichkeiten von der von extern und nicht invasiv ausgeführten Untersuchung bis hin zu invasiven bzw. intraoperativen Untersuchungen (z.B. Stimulation und Ableitung der Exzitationen an der Kortexoberfläche).

Mathematische Verfahren existieren, um die Daten der verschiedenen Untersuchungen auf standardisierte Gehirne zu projizieren und miteinander in Beziehung zu stellen. Dies erlaubt einerseits, die Ergebnisse verschiedener Techniken miteinander zu vergleichen, andererseits die Ergebnisse aus verschiedenen Labors zu vergleichen. Wir erhalten immer mehr Informationen über die physiologische Organisation des Gehirns, dessen Struktur und Funktion, sowie über die pathologischen Vorgänge und Veränderungen.

Untersuchungen zur Neuroplastizität, in Anlehnung an die auch oben bereits angesprochenen tierexperimentellen Untersuchungen, beschreiben die neuronalen Veränderungen, zu denen das Gehirn des erwachsenen Menschen nach Läsionen unterschiedlichster Art befähigt ist. Sie zeigen die Lern- und Adaptationsfähigkeit im Rahmen einer strukturellen Reorganisation.

Tierexperimentelle Untersuchungen der letzten zehn Jahre zeigten, dass nicht nur das Gehirn von Neugeborenen verschiedener Spezies, sondern auch noch deren ausgereifte Gehirne einer erheblichen, zum Teil auch strukturellen Modifikation fähig ist (Kaas 1991).

Zu den ersten bahnbrechenden Ergebnissen bezüglich der Plastizität des Gehirns führten die Untersuchungen von Hubel und Wiesel. Sie wiesen eine Plastizität der Zytoarchitektonik am visuellen System von Affen in den ersten Monaten nach deren Geburt nach, indem sie experimentell eine Deprivation eines Auges von visuellen Reizen induzierten. Dies hatte eine Ausdehnung der Dominanzsäulen des kontralateralen Auges im primär visuellen Kortex zur Folge (Hubel 1977). Sensorische Deprivation führt also zur Modifikation von Zytoarchitektonik.

Nach der Amputation des zweiten oder dritten Fingers bei adulten Affen zeigte sich, dass sich die kortikale Repräsentation der benachbarten Finger ausdehnte (Merzenich 1983, 1994). Später zeigte sich, dass sich kortikale Repräsentationen belassener Gliedmaßen nach Amputation um 10 bis 14 mm in die frei gewordenen Kortexareale ausdehnen können (Pons 1991). In Analogie dazu konnten PET Messungen bei Patienten mit Fazialisparese zeigen, dass sich die Handrepräsentation in das benachbarte, „freie“ Gesichtsareal ausdehnt (Rijntjes et al. 1997).

Funktionell bildgebende Verfahren, insbesondere die PET, zunehmend aber auch die fMRT, haben entscheidend unser Verständnis der physiologischen Vorgänge während des motorischen Lernens und der Reorganisation nach Läsionen des zentralen und peripheren motorischen Systems beeinflusst. Sie sind in der Lage, Art und Umfang der Reorganisation in vivo beim Menschen nachzuweisen (Weiller et al. 1992, 1993). Studien mittels PET und fMRT zeigten, dass unter physiologischen Bedingungen zur Durchführung simpler motorischer Aufgaben ein Netz von motorischen und mit Motorik assoziierten Strukturen aktiviert wird (Dettmers et al. 1995). Es zeigte sich, dass auch bei sehr unterschiedlichen motorischen Paradigmen das Aktivierungsmuster sehr ähnlich ausfallen kann.

Bei Patienten mit Hirninfarkten kommt es zu einer Umverteilung von Aktivität innerhalb dieser multiplen, bereits vor der Schädigung angelegten, parallel arbeitenden, überlappenden und bilateralen Strukturen und zu einer zusätzlichen Rekrutierung von nicht primären, aber mit dem sensomotorischen System assoziierten Strukturen: dorsolateraler und ventrolateraler prämotorischer Kortex, dorsaler und ventraler parietaler Kortex, supplementär motorische Areale (Weiller 1992, 1993; Dettmers et al. 1996).

Die vorliegende Arbeit beinhaltet verschiedene Teilstudien, die mit Hilfe der funktionellen Magnetresonanztomographie entstanden sind.

1.3 Motorisches System als Netz

In dieser Arbeit soll versucht werden, Kodierungsmuster im menschlichen Gehirn für Bewegungsabläufe darzustellen. Bisherige Studien haben gezeigt, dass das motorische System mit all seinen einzelnen Komponenten als Netz zusammengeschaltet ist (Grafton et al.1991, Seitz 1995). Dies zeigt sich bereits bei der Ausführung simpler Bewegungen, bei der es zu einer Aktivierung einer Vielzahl von Strukturen kommt.

Bei repetitiver Bewegung des rechten Zeigefingers kommt es zu Aktivierungen des kontralateralen primär-sensomotorischen Kortex, wie auch zu Aktivitätsanstiegen in der ventralen und dorsalen posterioren SMA, der dorsalen Bank des S. cinguli, dem parietalen Kortex, dem ventrolateralen und dorsolateralen prämotorischen Kortex, der Insel, dem sekundär-sensomotorischen Kortex, dem Putamen und Globus pallidus.

Diese Vielzahl von Strukturen ist in ihrer Gesamtheit für die Initiierung, Planung, Ausführung und Korrektur von Bewegungen verantwortlich (Dettmers et al. 1995). Die Regionen des primär motorischen Kortex, der ventralen posterioren SMA und dorsalen Bank des S. cinguli haben die engste Beziehung zur Ausführung von Bewegungen und wurden auch daher als motorische Exekutive bezeichnet (Dettmers 1995, Stephan 1995). Im Weiteren sollen die Einzelkomponenten dieser motorischen Exekutive vorgestellt werden, um die Interpretation der vorgestellten Ergebnisse zu erleichtern:

Primär motorischer Kortex (M1)

Mittels Einzelfaserableitungen, Mikrostimulationen oder *Tracer*techniken liess sich aufzeigen, dass innerhalb von M1 verschiedene Zellpopulationen mit unterschiedlichen Funktionen lokalisiert sind. Innerhalb von M1 gibt es Zellen, die nur bei spezifischen Aufgaben aktiviert werden. M1 konnte mit Hilfe neuer PET Kameras in Areale eingeteilt werden, die während der Ausführung, während der Vorbereitung oder zum Zeitpunkt der Automatisierung aktiviert waren (Kawashima et al. 1994).

Untersuchungen zeigten wiederholt, dass M1 zum einen die „klassische Aufgabe“ der Exekutive von motorischen Aufgaben, wie aber auch höher gelegene Kontrollfunktionen inne hat (Stephan et al. 1995, Boecker et al. 1998).

SMAproper

Die Rolle der posterioren SMA für die Exekutive unterstreicht die funktionelle Trennung der SMA in mindestens zwei Areale: einen posterioren Anteil, der zur Exekutive gehört (SMAproper), und einen vorderen (prä-SMA), der in die Planung involviert ist (Tanji 1994).

Zur Somatotopie der SMA konnte nachgewiesen werden, dass die somatotope Gliederung des Kortex auch für die SMA zutrifft (Fink 1997). Die Rolle der SMA scheint für distale Bewegungen genauso groß zu sein wie für proximale. So zeigen verschiedene PET Studien, dass es auch bei fraktionierten Fingerbewegungen zu einer deutlichen Aktivierung der SMA kommt (Colebatch 1991). Ferner ist sie auch in die Ausführung simpler Aufgaben involviert, ihre Aktivität nimmt jedoch mit der Komplexität der Bewegung zu (Lang et al. 1990, Boecker et al. 1998). Sie wird zur internen Generierung von Bewegungssequenzen aktiviert, wie auch bei der Sequenzierung oder zeitlichen Kopplung (Tanji 1994).

prä-SMA

Der prä-SMA wird eine besondere Bedeutung für die Planung und Vorbereitung von Bewegungen zugesprochen (Deecke 1985, Roland 1980). Sie ist aktiviert während der Vorstellung von Bewegungen, sie spielt eine Rolle für die Selektion und interne Generierung von Bewegungen und zeigt eine vermehrte Aktivierung während des motorischen Lernens (Kawashima 1994). Ferner ist die SMA vermutlich für die Koordination bimanueller Tätigkeiten besonders wichtig (Lang et al. 1990).

Prämotorischer Kortex

Cytoarchitektonische und neurophysiologische Arbeiten weisen im Tierexperiment darauf hin, dass sich ein ventraler Teil des prämotorischen Kortex von einem dorsalen Teil unterscheiden lässt. Der dorsale Teil ist offensichtlich in die Vorbereitung und Planung von Bewegungen involviert (Kurata 1994). Über seine Assoziationsbahnen zum parietalen Kortex ist der prämotorische Kortex in die visuelle, auditorische oder sensorische Kontrolle von Bewegungen involviert (Freund 1985, Rijntjes et al. 1999, Wise et al. 1997). Läsionsstudien weisen darauf hin, dass

Patienten mit prämotorischer Läsion Schwierigkeiten haben, proximale Bewegungen wie z.B. bei Windmühlenbewegungen zu koordinieren (Freund et al. 1985). Neue Untersuchungen mittels fMRT deuten darauf hin, dass im dorsolateralen, prämotorischen Kortex Bewegungsmuster unabhängig von der Gliedmaßenrepräsentation gespeichert werden (Rijntjes et al. 1999).

Parietaler Kortex

Eine besonders starke Aktivierung des parietalen Kortex fand sich bei einem Zeigeversuch (Halsband 1982, Seitz et al. 1997). Probanden mussten sich eine bestimmte Richtung merken, in die sie später zeigen mussten. Während der Wartezeit wurde gescannt. Die Aktivierung, die im parietalen Kortex gemessen wurde, reflektiert vermutlich einen Arbeitsspeicher für die räumliche Vorstellung oder eine Umschaltungsstelle zwischen räumlichen und motorischen Instruktionen, die gleichzeitig zu einer starken prämotorischen Aktivierung führten. Aufgrund seiner vielseitigen Funktion wurde der posteriore, parietale Kortex als multimodales, sensorimotorisches Assoziationsgebiet bezeichnet (Stein 1994). Die Tatsache, dass die meisten Apraxien bei parietalen Läsionen auftreten, verdeutlicht die Bedeutung des parietalen Kortex für die Bewegungskontrolle (Freund 1992).

1.4 Ziele und Fragestellungen der vorliegenden Arbeit

Welche kortikalen Strukturen sind an der Kodierung eines Bewegungsmusters einer überlernten motorischen Funktion beteiligt, die mit der dominanten Hand ausgeführt wird? (siehe Studie 1)

Wie hat die linke Hand Zugriff auf diese Muster, die normalerweise nur von der rechten Hand benutzt werden? Existiert ein transkallosaler Zugriff oder bestätigt sich die „*overflow method*“? (siehe Studie 1)

Können Programme für motorische Bewegungsabläufe von einer Hemisphäre zur anderen Hemisphäre transferiert werden? (siehe Studie 1 u. 2)

Welche Veränderungen ergeben sich nach motorischem Lernen (Training)? (siehe Studie 2)

Welche Strukturen sind für die Umsetzung einer rechtshändigen Bewegung in eine parallele Bewegung der linken Hand zuständig? (siehe Studie 3 u. 4)

Gibt es einen Unterschied bezüglich der motorischen Organisation zwischen Rechts- und Linkshändern? (sehe Studie 5)

2 Methoden und Grundlagen

2.1 Die Magnetresonanztomographie (MRT)

Zum Verständnis der Funktionsweise der Magnetresonanztomographie (MRT), welche auch unter den Synonymen „Kernspintomographie“, „Nuklearmagnetresonanztomographie“ und „*Magnet resonance imaging*“ bekannt ist, müssen zunächst vier essentielle Voraussetzungen für die MRT erläutert werden:

- Kernspin (Eigendrehimpuls von Atomkernen um ihre Längsachse)
- Starkes, homogenes Magnetfeld (0,1 - 7 Tesla)
- Kernmagnetresonanz (Beeinflussung der Kerne durch Hochfrequenzimpuls)
- Relaxation

Ausgangspunkt der MR- Untersuchung ist die Magnetisierbarkeit des Körpers. Die Voraussetzung für die Magnetisierbarkeit ist, dass die Atomkerne des zu untersuchenden Gewebes ein magnetisches Moment, den so genannten „Kernspin“, besitzen. Durch diesen Spin, also den Eigendrehimpuls der Atomkerne um ihre Längsachse und der damit verbundenen Rotation der elektrischen Ladung, kommt es zur Ausbildung eines schwachen Magnetfeldes, das heißt, der Atomkern stellt einen magnetischen Dipol dar.

Dieses Kriterium erfüllen Atomkerne mit ungerader Nukleonenzahl, wobei der Wasserstoffatomkern (H) das größte magnetische Moment besitzt. Der Vorteil liegt hierbei in der großen natürlichen Häufigkeit des Wasserstoffatomkerns im Menschen (Reiser and Semmler, 1997).

Der MR-Tomographie liegt somit ein einfaches physikalisches Resonanzphänomen zugrunde. Im feldfreien Raum sind die magnetischen Momente einer Probe (Körper) ungeordnet. Die Drehachsen der Atomkerne sind entsprechend des Zufallsprinzips

verteilt, so dass sich die Magnetisierung gegenseitig ausgleicht (keine Nettomagnetisierung).

Bringt man jedoch diese Probe in ein äußeres homogenes Magnetfeld, so nehmen die magnetischen Momente der Atomkerne einen geordneten Zustand an und richten sich „parallel“ (energetisch günstig) oder antiparallel (energetisch ungünstig) zum äußeren Magnetfeld aus. Solange sich die Anzahl parallel und antiparallel ausgerichteter Kerne ausgleichen, erfolgt kein Signal.

Dieser Gleichgewichtszustand kann durch ein hochfrequentes elektromagnetisches Wechselfeld, das senkrecht zum äußeren Magnetfeld eingestrahlt wird, gestört werden. Diese Frequenz nennt man Resonanzfrequenz oder auch Lamorfrequenz. Die Ausrichtung der Kerne im Magnetfeld kann nie vollständig parallel zur Nord-Süd-Achse des Magnetfeldes erfolgen, da sich durch die Eigenrotation immer ein Winkel ergibt. Mit diesem Winkel rotieren die Atomkerne um ihre Längsachse. Diese Kreiselbewegung nennt man „Präzession“, wobei die Geschwindigkeit dieser „Präzessionsfrequenz“ bzw. „Lamorfrequenz“ von der Stärke des Magnetfeldes abhängig ist.

Ein Proton mit Spin präzediert also mit einer Präzessionsfrequenz in einem Magnetfeld um dessen Feldlinien (Analogie zu einem Kreisel mit einem Drehimpuls im Gravitationsfeld der Erde).

Strahlt man nun einen Hochfrequenzimpuls (MHz - Bereich) ein, werden die im Magnetfeld ausgerichteten Spins um 90° (bzw. 180°) aus ihrer Gleichgewichtslage herausgeklappt. Dies ist nur dann möglich, wenn der eingestrahlte Impuls die gleiche Frequenz hat wie die Spins: Hochfrequenzimpuls und Spins müssen in „Resonanz“ treten. Die verschiedenen Atome haben unterschiedliche Präzessionsfrequenzen, die wiederum zusätzlich von der Magnetfeldstärke abhängig sind (s. o.). Der eingestrahlte Impuls muss also auf die anzuregenden Atomkerne und das Magnetfeld abgestimmt werden. Für Wasserstoffatome (H^+) z.B.: 42,6 MHz bei B = 1,0 Tesla; 64,0 MHz bei B = 1,5 Tesla.

Nach Wegfallen dieses Impulses können die Protonen in ihre ursprüngliche Position zurückkehren. Diese Rückkehr wird als Relaxation bezeichnet. Die Zeit, welche die Protonen benötigen, um in ihre Ruhestellung zurückzukehren, ist abhängig von dem Dichtegrad der Wassermoleküle in den verschiedenen Gewebearten. So können

Protonen in einem flüssigen Milieu ihre Rotationsachse leichter ändern als Protonen in einer festen Molekülumgebung. Die Zeitkonstante, mit der diese Relaxation beschrieben werden kann, wird als longitudinale Relaxationszeit (T1) bezeichnet. Da die Rückkehr der Protonen in ihre Ausgangslage auch von der Abstoßung der Dipole untereinander beeinflusst wird, wird die Relaxation noch durch eine zweite Konstante (transversale Relaxationszeit, T2) beschrieben. Die Messung der T1 und T2 Zeit wird also als Grundlage für die Bilderzeugung genutzt. Je nachdem, welche der beiden Zeiten gemessen wird, bezeichnet man diese Bilder als T1- bzw. T2- gewichtet.

Darüber hinaus besteht die Möglichkeit, protonengewichtete Bilder zu erstellen.

Bei der Relaxation senden die Protonen aufgrund der Bewegung ihres elektromagnetischen Moments in dem Magnetfeld eine Hochfrequenzstrahlung in Form einer elektromagnetischen Schwingung im Megahertz-Bereich aus (Echo). Diese Schwingungen können dann mit einer Spule empfangen werden, die zuvor die Radiofrequenzimpulse zur Ablenkung der Protonen ausgesendet hat.

Der Computer rekonstruiert schließlich aus den elektromagnetischen Schwingungen, an welcher Stelle im Raum sich wie viele der Atome befinden und setzt aus diesen Informationen ein zwei- oder dreidimensionales Bild der untersuchten Schicht zusammen. In der Regel werden Schichten von 1-10 mm Dicke untersucht, die sich aus kleinen Quadern (Voxel = *volume* × Element) zusammensetzen. Ihre Höhe entspricht der Schichtdicke, die Summe ihrer Kantenlängen der Größe der Bildmatrix. Für jedes Voxel wird bei der MRT die Signalintensität bestimmt. Dem jeweils gefundenen Messwert aus einem Voxel wird auf einem Monitor oder Filmträger im entsprechenden Bildpunkt (Pixel= *picture* x Element) ein Grauwert oder eine Farbe zugeordnet. Je nach Anregungs- und Aufnahmeverfahren können somit wasser- oder fettreiche Gewebe als helle Flächen, wasserstoffarme Gewebe sowie Blutgefäße als dunkle Flächen dargestellt werden. Die Deutlichkeit des Bildes hängt dabei vor allem von der Dichte der Protonen ab, kann aber auch durch die lokale Umgebung der Wassermoleküle beeinflusst werden. Zudem ist die Auflösung des Bildes durch thermisches Rauschen und die Dämpfung durch die Leitfähigkeit des menschlichen Körpers begrenzt.

Bei der MRT stehen eine Vielzahl verschiedener Messsequenzen mit unterschiedlicher Aussagekraft der Bilder zur Verfügung. Grundsätzlich können

zweidimensionale und dreidimensionale Messungen durchgeführt werden. Bei den 2D- Messungen wird jede Schicht zeilenweise angeregt und ortskodiert, so dass das Empfangssignal aus dem Echo der einzelnen Zeilen dieser einen Schicht besteht. Das zeilenweise Auslesen der Schicht ergibt somit den Rohdatensatz der Schicht. Anschließend wird die zweite Schicht angeregt. Das Signal wird ortskodiert empfangen und ebenfalls zeilenweise im Rohdatensatz der zweiten Schicht abgelegt. Dieselbe Prozedur wird durchlaufen bis die Rohdatensätze aller Schichten gefüllt sind. Folgende Größen können in der MRT bestimmt werden:

- Protonendichte (Wassergehalt)
- Relaxationszeiten (T1 , T2)
- *Flow*bestimmung (zur Gefäßdarstellung)

Die nachfolgende Abbildung zeigt das Signalverhalten einiger wichtiger Gewebe bezüglich ihrer T1- und T2 - Relaxation:

Signalverhalten unterschiedlicher Gewebe bzgl. T_1- und T_2 Relaxation

Signal-verhalten	T_1- gewichtetes Bild	T_2- gewichtetes Bild
signalreich	Fett	Liquor Ödem Flüssigkeit
mittlere Intensität	Lymphknoten Muskulatur Knochenmark Knorpel	Fett Knochenmark
Signalarm	Liquor Zysten Flüssigkeit Verkalkungen	Kortikalis Verkalkungen Muskulatur

Abbildung 1: Signalverhalten unterschiedlicher Gewebe bezüglich T_1- und T_2 – Relaxation

2.1.1 Das funktionelle MRT (fMRT)/ BOLD-Effekt

Die funktionelle Magnetresonanztomographie ist die Anwendung von MR-Techniken zur Untersuchung der cerebralen Physiologie unter Beibehaltung der anatomischen Darstellung. Sie basiert auf schnellen Bilddarstellungstechniken des MRTs mittels Gradientenechosequenzen (EPI oder FLASH 2D) und dient insbesondere der nicht invasiven Darstellung neuronaler Prozesse.

Das Prinzip dieser Methode nutzt die Tatsache, dass die magnetische Eigenschaft des Blutes durch dessen Sauerstoffgehalt beeinflusst wird und so zu einer unterschiedlichen Signalgebung in der funktionellen Magnetresonanztomographie genutzt werden kann. Bei der Untersuchung von Gehirnfunktionen geht man von der Annahme aus, dass z.B. bei Ausführung eines motorischen Paradigmas, die aktivierten Neuronen bzw. Neuronenverbände verstärkten Energiebedarf aufweisen, der durch Membranrepolarisationen und die Synthese von Neurotransmittern entsteht (Jueptner und Weiller, 1995).

Dies führt zu einem Anstieg des lokalen cerebralen Glukoseverbrauchs, und somit auch zu einem Anstieg des regionalen cerebralen Blutflusses (rCBF). Die Zufuhr von sauerstoffreichem arteriellen Blut wird gesteigert. Da jedoch die Sauerstoffzufuhr stärker ansteigt als der Sauerstoffverbrauch, resultiert dies in einem Überschuss an oxygeniertem Hämoglobin im venösen Abflussgebiet. Da sich die magnetischen Eigenschaften und damit die Signalgebung des Blutes mit dem Gehalt an oxygeniertem bzw. deoxygeniertem Hämoglobin ändern, verhält sich das Blut in der funktionellen Magnetresonanztomographie wie ein endogenes Kontrastmittel.

Der Grund hierfür liegt im Eisen des Desoxyhämoglobins, welches aufgrund des fehlenden Sauerstoffatoms zu einer paramagnetischen Substanz wird.

Bei einem hohen Anteil an deoxygeniertem Hämoglobin wird aufgrund seiner paramagnetischen Eigenschaften in der Umgebung der Gefäße ein lokaler Magnetfeldgradient induziert, der bei geeigneter Auswahl der Messsequenz, z.B. einer Gradientenechosequenz oder einer entsprechenden *Echo-Planar-Imaging*-Sequenz (EPI), zu einer lokalen Signalminderung führt.

Steigt der Anteil von oxygeniertem Hämoglobin im Blut an, nimmt dieser sogenannte Suszeptibilitätseffekt ab. Dies führt zu einem Anstieg des Messsignals. Dieser

Zusammenhang wird als *Blood-Oxygen-Level-Dependent-Contrast* (BOLD-Kontrast) bezeichnet.

Mit zunehmender Feldstärke des Magnetresonanztomographen nimmt dieser Effekt zu, so dass funktionelle magnetresonanztomographische Untersuchungen mit zunehmender Magnetfeldstärke sensitiver werden.

2.1.2 Meßmethoden

Die für das fMRT verwendeten Meßmethoden zeichnen sich dadurch aus, dass sie sensibel für jede Änderung im lokalen Magnetfeld (Suszeptibilitätsänderungen) sind. Die Suszeptibilität ist nicht nur von dem Gleichgewicht zwischen oxygeniertem und desoxygeniertem Blut abhängig, sondern auch von den unterschiedlichen, magnetischen Eigenschaften der einzelnen Gewebetypen. Die Meßmethode, die sich für das MRT durchgesetzt hat, ist das *Echo-Planar-Imaging* (EPI)-Verfahren (Kwong et al., 19992). Dieses erlaubt die Aufnahme eines Einzelbildes mit einer Akquisitionszeit von 50-100 ms. 16-32 Schichten lassen sich damit in einer Messzeit von 1-3 sec. akquirieren und erlauben somit eine dreidimensionale Datenakquisition. Die räumliche Auflösung der fMRT beträgt je nach Messsequenz ca. 1-3 mm in der gemessenen Schicht (Frahm, 1993).

Diese Technik war zum Zeitpunkt der Datenakquisition für diese vorliegende Studie noch nicht verfügbar, so dass hier noch der Philips Gyroscan ACS II mit TR (Repetitionszeit)/TE (Echozeit)/α (Flipwinkel) 100/50/40 und eine *single-slice FLASH technique* (Schichtdicke 10mm) verwendet wurde.

2.1.3 Paradigmen

Um eine bestimmte Gehirnregion selektiv aktivieren zu können, muss eine genaue Designmatrix festgelegt sein. Da nicht die Aktivität selbst gemessen wird, sondern deren lokale Änderungen, müssen die Paradigmen so gewählt werden, dass eine Phase der Aktivierung mit einer Ruhephase („*steady state*“) abwechselt.

In der Phase der Aktivierung kommt es zu einem Anstieg der regionalen Hirndurchblutung. Die Suszeptibilität nimmt zu, da der Anteil an oxygeniertem Hämoglobin überproportional steigt. Dies führt zu einem Anstieg der Signalintensität

der T2-gewichteten MR-Bilder. Mittels dieser Blockdesigns mit einem kontinuierlichen Wechsel zwischen Aktivierungs- und Ruhephase lässt sich der BOLD- Kontrast am besten ausnutzen.

2.1.4 Prinzip von Aktivierungsstudien

Aktivierungsstudien mittels PET oder fMRT liegt zugrunde, dass ein Anstieg der regionalen Hirndurchblutung (rCBF) oder ein Abfall des desoxygenierten Hämoglobins als Index für eine Steigerung der über den Messzeitraum integrierten synaptischen Aktivität benutzt wird (Jueptner, Weiller 1995). Ebenso wie hier liegt den meisten Studien das Subtraktionsverfahren zugrunde. Mittels t-Tests wird berechnet, ob sich die Hirndurchblutung während einer aktivierten Bedingung signifikant von der Hirndurchblutung während einer Kontrollbedingung unterscheidet. Die zwei Bedingungen sollten sich im Idealfall nur in einer Komponente unterscheiden. Dabei wird vorausgesetzt, dass der zu untersuchende kognitive Prozess sich in Komponenten zerlegen lässt und die Einzelkomponenten in verschiedenen Strukturen lokalisiert sind (Dettmers et al. 1995,1996). Dies mag für motorische Aufgaben begrenzt gültig sein, ist jedoch für höhere kognitive Leistungen zunehmend weniger korrekt (Sergent 1994).

2.1.5 Subtraktionsanalyse

Die Probanden werden gebeten, eine bestimmte Aufgabe auszuführen, welche einer bestimmten mentalen Aktivität bedarf. Ziel ist es, diese Regionen mit ihren spezifischen Änderungen bezüglich des regionalen Blutflusses zu isolieren und zu identifizieren.

Es ist schwierig, wenn nicht sogar unmöglich, eine Aufgabe zu konstruieren, die nur die interessierenden cerebralen Regionen einschließt/aktiviert. Im Gehirn werden während der Messung und Ausführung der Aufgabe zahlreiche Areale aktiviert. Woher weiß der Untersucher nun, welche Veränderungen bezüglich des Blutflusses durch die jeweils exerzierte Aufgabe entstanden sind?

Die Lösung liegt darin, eine zweite Messung an dem Probanden durchzuführen, während der sich der Proband im Ruhe- oder Kontrollzustand befindet, also nur ruhig

im Scanner zu liegen hat oder zumindest weniger tut als in der zu untersuchenden Aufgabe.

Dieses Ergebnis wird dann von dem während der Ausführung der Aufgabe gewonnenen Ergebnis subtrahiert. Man nennt diese Vorgehensweise auch Subtraktionsanalyse und es ermöglicht mit ihrer Hilfe die Areale des Gehirns zu identifizieren, welche bei der Ausführung einer bestimmten Aufgabe aktiviert werden.

Ursprünglich stammt diese Technik aus dem Gebiet der PET- Untersuchungen, wird sich aber bei der Auswertung von fMRI- Daten ebenfalls zu Nutze gemacht.

2.2 Datenverarbeitung

Um die umfassenden fMRT-Datensätze auswerten und das daraus erfolgende Ergebnis interpretieren zu können, benötigt man ein statistisches Auswertungsprogramm. Im Rahmen dieser Studie wurde das Programm SPM 96 (*Statistical Parametric Mapping 96*) verwendet. Da zur inhaltlichen Interpretation der Ergebnisse eine genauere Kenntnis des Analyseverfahrens unabdingbar ist, soll im folgenden näher auf das zur Auswertung verwendete Verfahren eingegangen werden. Insbesondere sollen die charakteristischen Eigenschaften von fMRT-Daten, sowie deren Auswertung anhand des Statistical Parametric Mapping (SPM 96) dargestellt werden.

2.2.1 Allgemeines zu fMRT Daten und deren Auswertungsstrategien

Wie bereits beschrieben kommt es in aktiven Hirnregionen zu einem Anstieg des rCBF (Raichle 1987; Jueptner & Weiller 1995). Diese Umverteilung des Blutes kann durch die paramagnetische Eigenschaft von sauerstoffreichem Blut abgebildet werden. Dabei werden die einzelnen Voxel der ausgewählten Schichten einzeln angeregt. Dadurch, dass jedes Voxel bei seiner Anregung ortskodiert wurde, erhält man nach vollständiger Anregung der gesamten Schicht pro Schicht einen Rohdatensatz über die Aktivierungszustände der einzelnen Voxel. Anhand einer Fourier-Transformation wird dieser Rohdatensatz in eine Bildmatrix umgeformt.

Mit geeigneten statistischen Methoden können dann durch die Bildung von Signaldifferenzen Aussagen über die Aktivierungszustände während der experimentellen Bedingungen aufgestellt werden.

Bezüglich der Untersuchung von motorischen Aktivierungsmustern können die Signaldifferenzen im Allgemeinen sehr gering sein. Jedoch können auch diese feinen Signalunterschiede anhand geeigneter statistischer Auswerteverfahren und aufgrund der hohen Zahl von Wiederholungen dargestellt werden.

Alle Analysemethoden beruhen auf der statistischen Mittelung des inkohärenten Rauschens, während in den aktivierten Regionen fortlaufend kohärentes Signal akkumuliert wird (Reiser & Semmler, 1997, Kap.1).

2.2.2 Grundprinzipien des Statistical Parametric Mapping (SPM)

Die Daten dieser Studie wurden anhand des *Statistical Parametric Mapping* (SPM) ausgewertet. Dabei kommt eine voxelbasierte Auswertestrategie zum Einsatz, bei der die Voxelsignale der Bildmatrix über die Dimensionen Zeit und Raum anhand eines multiplen Regressionsansatzes ausgewertet werden (Friston, 1997, Kap. 2). Im Folgenden sollen nun die einzelnen Bearbeitungsschritte der SPM-Analyse dargestellt werden.

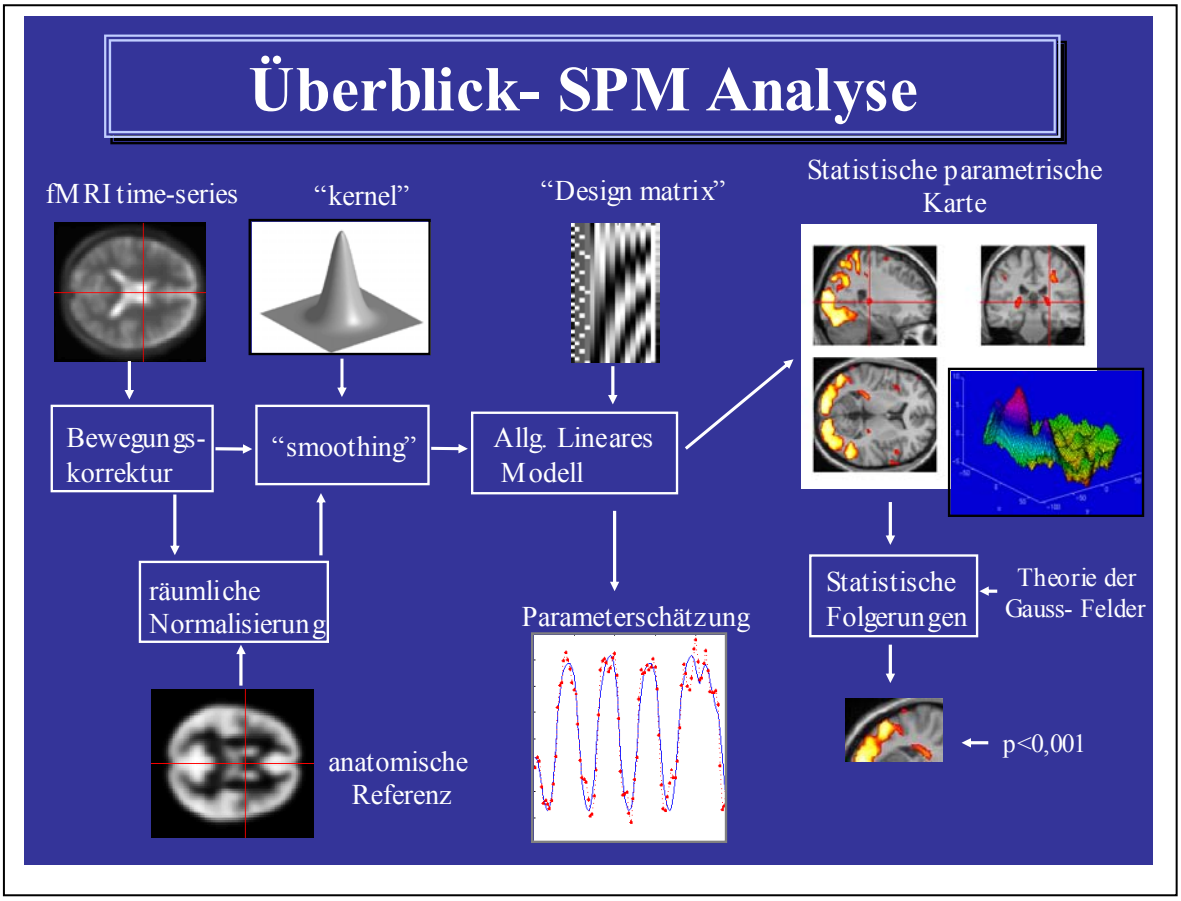

Abbildung 2: Übersicht über die SPM-Datenanalyse. Im Bild links sind die Verarbeitung der Zeitreihen in Bewegungskorrektur, die Normalisierung der Templates und das Glätten der Filtermaske dargestellt. In der Mitte befindet sich das allgemeine lineare Modell und am rechten Bildrand wird die Erstellung der statistischen parametrischen Karte kurz erläutert.

Dass die Signalveränderungen bei der funktionellen Magnetresonanztomographie (fMRT) sehr gering sind, ist eine Eigenschaft, die dazu führt, dass geringgradige Verschiebungen des Kopfes ebenfalls zu Signalveränderungen führen. Da aber Kopfbewegungen des Probanden im Scanner, besonders während der Ausführung seiner Aufgaben, nicht komplett vermieden werden können, müssen die Daten vor der statistischen Berechnung in identische Position gebracht werden. Ziel der Vorverarbeitung der bei den fMRT-Messungen gewonnenen Daten ist es also, eine Aufbereitung der Daten so durchzuführen, dass man sie anschließend einer statistischen Analyse unterziehen und dabei eine maximale Sensitivität erreichen kann.

Diese Aufarbeitung beinhaltet im Wesentlichen 3 Schritte:

1. Bewegungskorrektur
2. Normalisierung
3. Glätten (smoothing)

In einem ersten Schritt werden die Daten einer Bewegungskorrektur unterzogen. Da schon kleine Ungenauigkeiten durch Signalmischung Aktivität vortäuschen können, werden zur Erhöhung der Genauigkeit die Bilder auf eine höhere Auflösung interpoliert. Um eine Gruppenauswertung der Bilddaten zu ermöglichen, müssen die Positionen der einzelnen Voxel und somit die Lage spezifischer anatomischer Strukturen vergleichbar sein, was aufgrund der variierenden Ausdehnung anatomischer Strukturen in unterschiedlichen Gehirnen zunächst nicht gegeben ist. Durch die Normierung der Bilder an einem „Standardgehirn“ wird so eine statistische Analyse der Daten in einem vergleichbaren anatomischen Raum möglich.

In einem letzten Schritt der Datenvorbereitung wird das oft schlechte Signal-Rausch-Verhältnis von fMRT-Daten verbessert. Zur Verbesserung dieses Verhältnisses werden im Rahmen des räumlichen Glättens (*spatial smoothing*) die einzelnen Bildpunkte mit benachbarten Bildpunkten verknüpft. Diese Schritte müssen zur Aufbereitung und Qualitätsverbesserung der Daten vor einer statistischen Analyse der fMRT-Daten durchgeführt werden. Letztendlich hängt das korrigierte Bild entscheidend von eingesetzten Filtern und Interpolationsalgorithmen ab (Reiser und Semmler 1997, Kap. 11).

Sind die Daten soweit aufbereitet, kann nun mit der voxelweisen statistischen Analyse anhand des Allgemeinen Linearen Modells begonnen werden. Diese Analysen resultieren in drei statistischen Ergebnistafeln, der SPM{t}, der SPM{F} sowie der SPM{Z}-Karte. Diese Karten spiegeln das räumliche Ausmaß und die Maxima der beobachteten Aktivierungszentren wider. Anhand dieser Karten können die statistischen Schlussfolgerungen abgeleitet werden. Der genaue Ablauf und die Hintergründe der einzelnen Bearbeitungsschritte sind im Folgenden dargestellt:

2.2.2.1 Bewegungskorrektur (*realignment*)

Da durch minimale Kopfbewegungen, die sich oft nur im Millimeterbereich bewegen, Signale entstehen, die fälschlicherweise als Aktivierungen interpretiert werden können, muss vor der Datenauswertung eine Bewegungskorrektur durchgeführt werden (Friston, 1997, Kap. 2).

Abbildung 3: Bewegungsartefakte und ihre Ursache. Es zeigt sich zu welchen Veränderungen es im T2-Bild durch Bewegungen des Probanden von 1/10 des Voxels kommt. Diese Signaländerungen bewegen sich im Bereich von 5 %.

Zunächst wird mit dem ersten Bild der Messserie für jede Versuchsperson ein Referenzbild bestimmt, das als Grundlage der Bewegungskorrektur dient. Diejenigen Bilder, die sich gegenüber dem Referenzbild aus ihrer ursprünglichen Position bewegt haben, werden durch Rücktranslation und Rückrotation mit dem Referenzbild zur Deckung gebracht. Das Ausmaß der Verschiebungen wird anhand der kleinsten quadratischen Abweichungen geschätzt und durch die räumliche Rücktranslation

anhand der geschätzten Bewegungsparameter korrigiert. Die Inhalte einer Bewegungskorrektur sind in folgender Abbildung dargestellt.

Abbildung 4: Bewegungskorrektur – Prinzip. Alle registrierten Bilder werden auf einem aus derselben Zeitreihe ausgewählten Referenzbild abgebildet. Diese paarweise Registrierung besteht aus der Parameterbestimmung, der Anwendung der Transformation und dem optimalen *Adjustment*.

Die genaue Betrachtung der Konsequenzen von Bewegungsartefakten, die aufgrund zu starker Bewegungen während der Messung entstehen können, verdeutlicht die Wichtigkeit des Realignment.

Durch den BOLD-Effekt können Veränderungen der Signalintensität von bis zu 5 % entstehen. Sogar Bewegungen im Millimeterbereich können das Signal um 1 – 2 % verändern. Resultieren im Rahmen des Realignments große Werte der Bewegungsparameter, sollte von der Analyse dieser Person Abstand genommen werden. Aus diesem Grund wurden die Versuchspersonen dieser Studie speziell trainiert, um diese Bewegungsartefakte so gering wie möglich zu halten.

2.2.2.2 Räumliche Normalisierung (*spatial normalisation*)

Die Durchführung der Normalisierung ist notwendig, um die Gruppenanalyse der Daten zu ermöglichen. Dabei werden die einzelnen Bilder so „verzerrt“, dass sie mit den Koordinaten eines Standardgehirns übereinstimmen. Die Umformung der Bilder in einen anatomischen Standardraum geschieht anhand des anatomischen Atlanten von Talairach & Tournoux (1988, 1993). Das von den Autoren erstellte Koordinatensystem basiert auf einer transversalen Grundebene durch die vordere und hintere Kommissur, einer koronaren Grundebene, vertikal dazu durch die vordere Kommissur und einer sagittalen Grundebene durch den Interhemisphärenspalt. Anhand dieser Einteilung der anatomischen Struktur des Gehirns ist es nun möglich, jeden Punkt im Gehirn anhand der auf diese Ebenen bezogenen Koordinaten zu definieren. Untersuchte Gebiete lassen sich dadurch mit einer Genauigkeit im Millimeterbereich lokalisieren (Roland und Zilles 1992).

2.2.2.3 Räumliches Glätten (*smoothing*)

Inhaltlich verbirgt sich hinter dem Glätten eine gewichtete, additive Verknüpfung eines Bildpunktes mit benachbarten Bildpunkten. Beim „*smoothing*“ werden die Daten mit einem „*smoothing Kernel*“ „verbogen“, wodurch die Nachbarschaft der Voxel definiert und der Bildpunkt durch eine Faltungsmaske (Kernel) gewichtet wird. Durch das Glätten kommt es zu einer Reduktion des hochfrequenten Rauschanteils zugunsten des niederfrequenten Signalanteils. Dies ist eine Voraussetzung für die Anwendung der Theorie der Gaussfelder (*Gaussian Random Fields*). Zudem können durch den Einsatz von Filtern Störfrequenzen, die z.B. aus der Atmung (0,25Hz) oder aus dem Herzschlag (1Hz) resultieren, herausgefiltert werden.

Abbildung 5: Glätten – „*smoothing*“. Die Abb. erklärt die Notwendigkeit des „*smoothing*“.

2.2.3 Statistische Analyse mittels des generalisierten linearen Modell (GLM)

Die statistische Analyse geschieht durch den Einsatz des Allgemeinen Linearen Modells (ALM). Bei der statistischen Analyse wird eine Designmatrix erstellt, in der das experimentelle Paradigma und die Abfolge der Stimulusbedingungen kodiert werden. Anschließend werden anhand des ALM voxelweise Aktivitätsvergleiche über die Bedingungen durchgeführt.

Fragestellungen im SPM werden demnach immer mittels Kontrastbildung beantwortet. Kontraste sind benutzerspezifizierte Vektoren und kodieren die Lokalisation interessierender Effekte. Im SPM wird für jede Fragestellung (Kontrast) für jedes einzelne Voxel ein t-Wert berechnet. Je höher dieser Wert ist, desto stärker ist der Hinweis, dass diese Aktivierung nicht zufällig, sondern durch einen paradigmainduzierten Effekt zustande gekommen ist. In jeden t-Wert geht die Höhe der durch den Kontrast gewichteten Parameter (je höher, desto mehr Effekt) und die geschätzte Fehlervarianz (je kleiner, desto sicherere Aussage) ein. Für jeden

Kontrast ergibt sich so eine statistische t-Karte (t-Volumen) mit einem t-Wert pro Voxel. Die SPM{t} kann in eine Normalverteilung um ein Gaußsches Feld umgewandelt werden, woraus die SPM{Z} resultiert.

Die SPM{Z} stellt dabei jedoch noch nicht das statistische Endergebnis der Analyse dar. Diese Karte dient der Darstellung der Voxel, die im Verlauf der Zeitreihe eine ausreichende Signalvariation aufgewiesen haben. Da dies jedoch bei sehr vielen Voxeln der Fall ist, finden auf der Z-Karte zur Datenreduktion nur die Voxel Berücksichtigung, die eine hohe Variation und somit einen hohen Z-Wert aufweisen. Genauer gesagt werden auf der SPM{Z}-Karte nur die maximalen Z-Werte dargestellt.

Da es inhaltlich wenig Sinn macht, die Aktivierung einzelner Voxel zu analysieren, wird durch die Spezifizierung so genannter *Set-*, *Cluster-* und *Voxel-Level* die Zahl der Voxel systematisch minimiert. Deshalb werden einerseits so genannte Cluster gebildet, die sich aus gleichzeitig aktiven, benachbarten Voxeln zusammensetzen. Dabei ist es nicht sinnvoll, allen gefundenen *Clustern* Aufmerksamkeit zu schenken, sondern nur solche zu berücksichtigen, die sich aus einer Mindestzahl von aktivierten Voxeln zusammensetzen. Aus diesem Grund wird ein so genanntes *Cluster-Level* definiert, auf dessen Grundlage lediglich jene *Cluster* mit überschwelligen Voxelzahlen in die Analyse aufgenommen werden. Zum anderen wird die Clusteranzahl eingeschränkt: *Cluster* müssen das Kriterium einer ausreichenden Aktivierung erfüllen. Dies geschieht in Form der Festlegung des *Set-Levels*.

Ein *Cluster* gilt dann als aktiviert, wenn die Kurve über der Schranke „u“ liegt. Es besitzt dann eine große Aussagekraft, wenn die Aktivierung der sich im *Cluster* befindenden *Voxel* ebenfalls über einer gewissen Schwelle, dem so genannten *Voxel-Level* liegt. Der Entschluss bezüglich der Aufnahme des *Voxels* wird anhand der Höhe seines Z-Wertes gefällt. Somit werden nur die *Voxel* aufgenommen, deren Z-Werte über dem festgelegten *Voxel-Level* liegen.

2.2.4 Statistische Schlussfolgerungen

Aus der Anwendung dieser Kriterien werden bei der statistischen Analyse nur noch diejenigen *Voxel* berücksichtigt, die *Cluster* bilden, die sowohl den *Cluster-Level* überschreiten, als auch den *Voxel-Level*. Inhaltlich bedeutsame *Cluster* stellen

hierbei diejenigen *Cluster* dar, die zum einen eine sehr hohe Clusteraktivität und zum anderen eine große Anzahl hochsignifikanter Voxel enthalten.

Die letzten statistischen Schlussfolgerungen der SPM-Analyse werden durch drei bedeutende Punkte gezogen:

a) Anzahl der aktivierten Regionen,

b) Anzahl der aktivierten Voxel,

c) P-Wert jedes Voxels.

Die Ergebnisse der SPM {Z}- Karte und der damit verbundenen p-Werte sind der Schlusspunkt der Analyse. Für den Fall, dass man zur gleichen Zeit über mehrere Effekte Schlussfolgerungen erstellen möchte, wird im Allgemeinen die SPM{F} angewandt. Dem Problem der Kumulierung des Alpha- Fehlers begegnet das SPM mit einem internen Korrekturmechanismus, so dass die resultierenden p- Werte als korrigiert betrachtet werden können (Friston, Kap. 2,1997).

2.3 Probanden

Zur Ausführung unserer Untersuchungen baten wir insgesamt 47 Probanden (16 weibliche und 31 männliche Probanden, im Alter zwischen 24 – 40 Jahren), an unseren Messungen im Rahmen von 6 verschiedenen Studien teilzunehmen. Alle Probanden wurden genauestens über die Untersuchung aufgeklärt und unterschrieben eine Einverständniserklärung zur Teilnahme an dieser Versuchsreihe. Bei keinem von Ihnen war zu diesem Zeitpunkt eine neurologische oder psychiatrische Vorgeschichte bekannt und keiner nahm das Zentrale Nervensystem beeinflussende Medikamente. Die gesamte Versuchsreihe wurde von der Ethikkommission der Friedrich- Schiller- Universität Jena genehmigt und im Einklang mit der Deklaration von Helsinki durchgeführt. Im Detail:

Studie 1: 10 freiwillige Probanden (8 Männer und 2 Frauen) im Alter von 27 $\pm$ 4 Jahren. Sie waren strikt rechtshändig entsprechend der *Edinburgh Handedness Score*.

Studie 2: 10 freiwillige Probanden (7 Männer und 3 Frauen) im Alter von 27 ± 6 Jahren, wobei 7 Probanden zu der ersten Studie gehörten.

Studie 3: Sechs freiwillige Probanden (3 Männer und 3 Frauen) im Alter von 24,7 ± 2,2 Jahren.

Studie 4: Sechs freiwillige Probanden (4 Männer und 2 Frauen) im Alter von 27 ± 6,8 Jahren

Studie 5: 10 freiwillige Probanden (5 Männer und 5 Frauen) im Alter von 25,7 ± 3 Jahren. Sie waren strikt linkshändig.

Studie 6: 5 Probanden (4 Männer und 1 Frau) im Alter von 29,2 ± 4 Jahren.

Es handelte sich bei den Probanden der Studie 5 ausnahmslos um Linkshänder, die zur Einschätzung ihrer Linkshändigkeit einen Fragebogen (abgeändert nach Annett 1970) ausfüllen und einen Geschicklichkeitstest absolvieren mussten. Bei diesem Geschicklichkeitstest (Abb. 6) musste der Proband innerhalb einer bestimmten Zeit einmal mit Links und einmal mit Rechts jeweils einen Punkt in jeden Kreis setzen. Zu erwarten war, dass ein Rechtshänder mit rechts in derselben Zeit mehr Kreise ausfüllt und diese Aufgabe präziser ausführen kann als ein Linkshänder (bzw. umgekehrt).

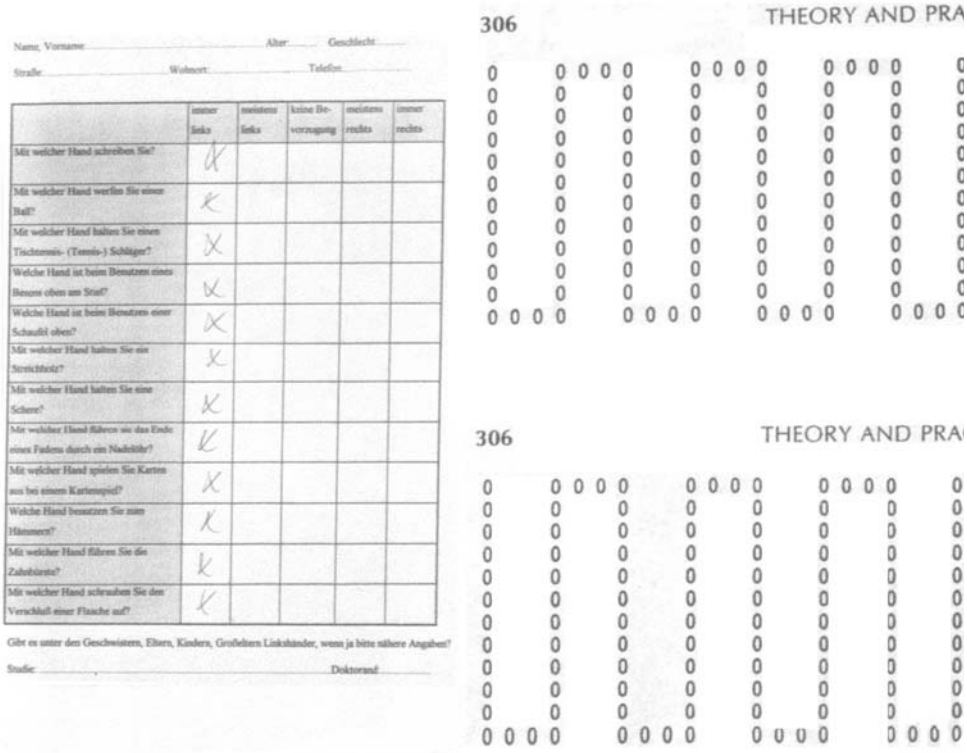

Abbildung 6: Links Fragebogen zur Händigkeit stark verkleinert (Originalgröße siehe Anhang), Geschicklichkeitstest in Originalgröße rechts.

Bei den Teilnehmern der Studien 1 - 4 und 6 handelte es sich, in Übereinstimmung mit dem Edinburgh-Test, ausnahmslos um strikte Rechtshänder. Für Studie 5 wurden, wie auch oben schon erwähnt, nur strikte Linkshänder rekrutiert.

Die Probanden der Studien 2 und 5 bekamen im Gegensatz zu den Teilnehmern der anderen Studien eine finanzielle Aufwandsentschädigung.

2.4 Versuchsdesign

Um eine bestimmte Gehirnregion selektiv zu aktivieren, muss ein geeignetes Aktivierungsparadigma gewählt werden. Sowohl Sensitivität als auch Messzeit hängen aber im Wesentlichen von der Feldstärke und Bauweise des Gerätes ab.

Die fMRT an klinischen Tomographen, bei denen Gradientenechosequenzen wie FLASH eingesetzt werden, bietet ein ausreichendes Signal-Rausch-Verhältnis sowie eine hohe räumliche Auflösung. Die Messdauer, die im Bereich von Sekunden bis wenigen Minuten liegt, begrenzt die zeitliche Auflösung der Methode.

Bei der Wahl der Reizdauer muss man beachten, dass man mit der fMRT nicht direkt die neuronale Aktivität misst, sondern lediglich die über die neurovaskuläre Kopplung vermittelte hämodynamische Antwort. Wenn man also einen Stimulus darbietet, muss man beachten, dass es je nach Areal erst nach zwei Sekunden zum Anstieg der Hämodynamik kommt. Nach fünf bis sechs Sekunden ist diese am Höchstpunkt und kehrt dann zur Baseline zurück.

Aufgrund des Verhaltens der Hämodynamik liegt die ideale Länge eines Scans bei ca. 20-30 Sekunden. Zusätzlich ist wichtig, dass die Paradigmen so angeordnet sind, dass Ermüdungs- und Gewöhnungseffekten vorgebeugt wird.

Ein weiterer Punkt ist die Anordnung der Bedingungen. In der Anwendung muss aufgrund der relativ hohen Zeitdauer der einzelnen Messungen ein Kompromiss zwischen der Zahl der zu untersuchenden Schichten und der Länge der einzelnen Messserien und somit der Sicherheit der statistischen Auswertung gefunden werden. Somit ist es sinnvoll, das Paradigma so anzulegen, dass eher wenige Bedingungen verwendet werden, dafür aber mehr vergleichbare Scans zu Verfügung stehen.

2.4.1 Versuchsaufbau

Der Zeitraum der einzelnen Studien betrug ca. 1 Stunde. Während dieser Zeit sollten die Probanden so ruhig wie möglich im Magnetresonanztomographen liegen. Sie bekamen einen Ohrschutz. Der Kopf wurde zur Minimierung von Bewegungsartefakten fixiert und die Beine auf einer Knierolle zur bequemeren Lagerung stabilisiert. Die Ellbogen sollten aufgestützt und die Unterschrift mit dem Zeigefinger, bei geschlossenen Augen, in der von Studie zu Studie spezifischen Kondition in die Luft geschrieben werden. Die spezifischen Konditionen waren in den einzelnen Teilstudien wie folgt gewählt:

Studie 1: Unterschrift mit rechts (A) und links (B), Ruhephase (C)

Studie 2: Unterschrift mit rechts (A) und links (B), Ruhephase (C) nach 1 Woche Training der Unterschrift mit links

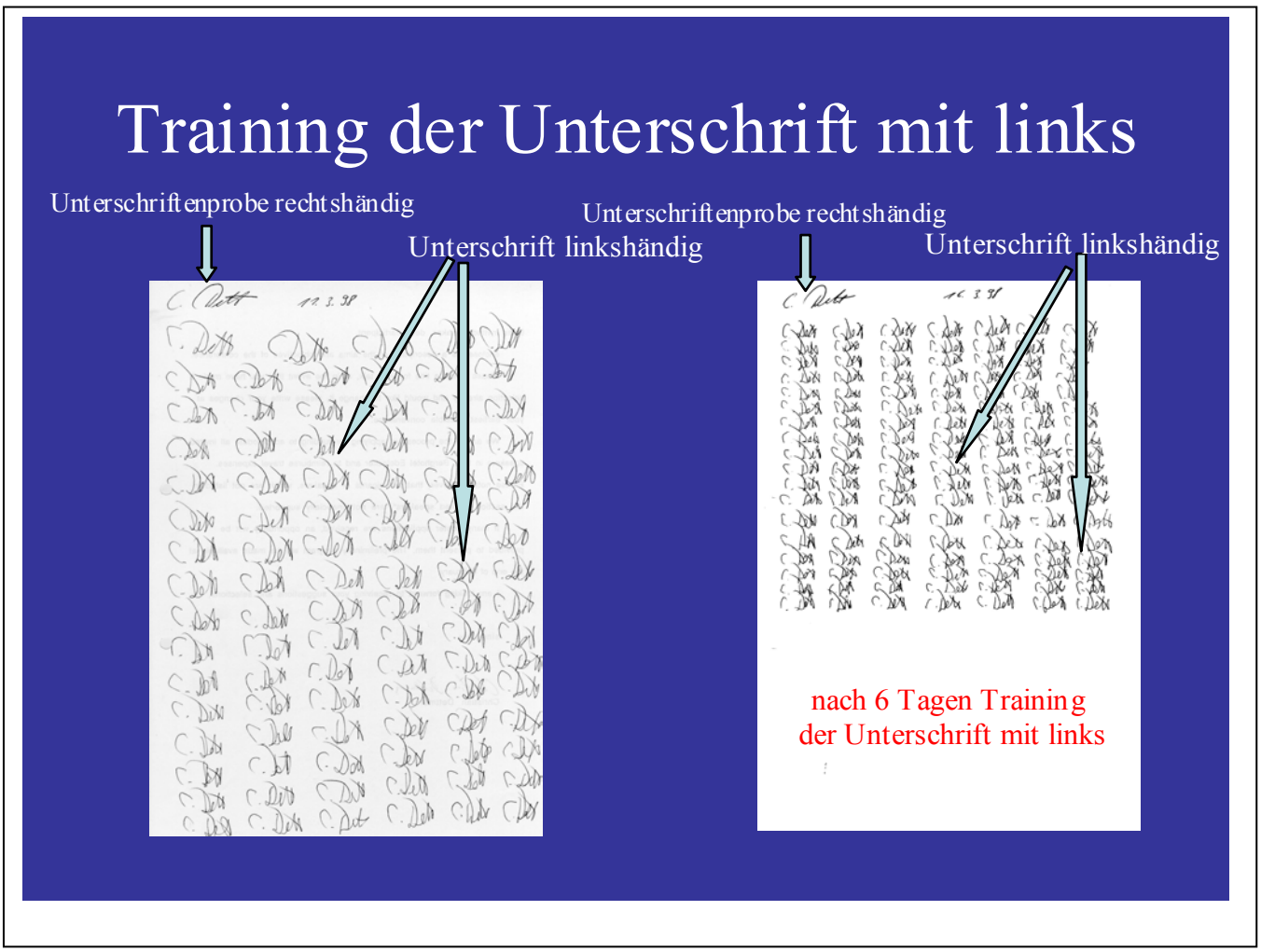

Abbildung 7: „Trainingsnachweis“: Auf der linken Seite die Übung der Unterschrift mit links eines Probanden zu Beginn der Trainingswoche, rechts zeigt die Übung der Unterschrift mit links desselben Probanden nach einer Woche Training.

Studie 3: beidhändige Unterschrift vorwärts (A) und in Spiegelschrift (B), Ruhephase (C)

Studie 4: Unterschrift mit links vorwärts (A) und in Spiegelschrift (B), Ruhephase (C)

Studie 5: Unterschrift mit rechts (A) und links (B), Ruhephase (C) – Linkshänderstudie

Studie 6: Vorstellung der Ausführung der Unterschrift mit rechts (A) und links (B), Ruhephase (C)

Die Abfolge der verschiedenen Konditionen wurde pseudorandomisiert.

2.4.2 Versuchsdurchführung

Die Versuchsreihen der vorliegenden Studien waren so angelegt, dass pro Sitzung (*session*) 3 verschiedene Bedingungen (A,B,C) erfüllt sein sollten, wovon eine Bedingung immer eine Ruhephase darstellte, in der der Proband ruhig im Scanner liegen musste. In den anderen zwei Bedingungen wurden spezielle Aufgaben erfüllt, wie z.B. die Ausführung der Unterschrift mit rechts oder mit links. Die Messungen während der drei verschiedenen Bedingungen wurden neunzig Mal wiederholt.

Diese drei Bedingungen wurden pseudorandomisiert, um eine gewisse Adaptation („*session effect*“) zu vermeiden. Epochen von jeweils 5 *Scans* wurden im *Latin-square design* angelegt.

In der so genannten *Designmatrix*, werden die einzelnen Bedingungen in ihrer angeordneten Reihenfolge in Bezug auf die zugehörigen „*Scans*“ bildlich dargestellt.

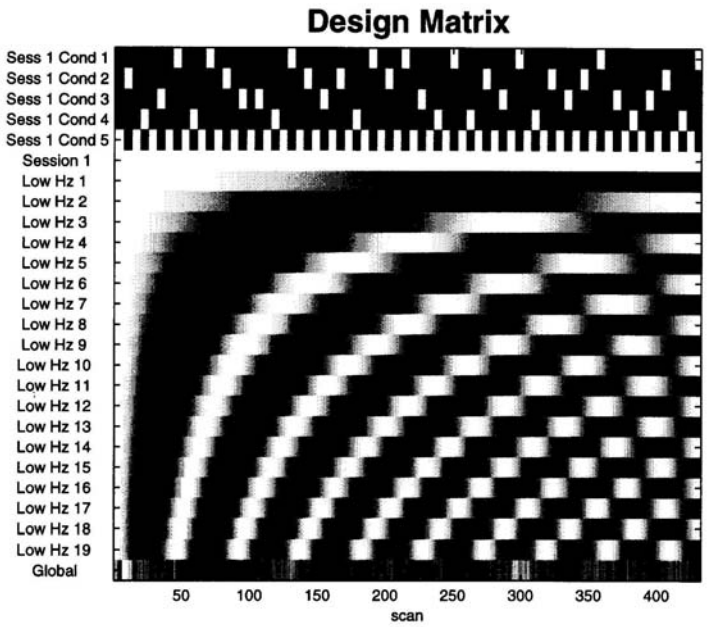

AnCova for ../

Session, scan and Filename

1 1 to 432

Temporal Smoothing {2.8sec Gaussian Kernel}
Hi–Pass cutoff 0.3 cycles/min
Grand Mean = 100.00 a.u.
Interscan Interval = 4.03 secs
Response Form: delayed box–car
Global Normalization: AnCova

Abbildung 8: Designmatrix. In diesem allgemeinen Beispiel einer Designmatrix wurden 5 verschiedene „*conditions*“ gewählt, die während einer so genannten „*session* 1“ durchgeführt wurden, wobei hier die „*condition* 5“ die Kontrollbedingung darstellt (in unseren Studien war dies die Ruhephase). Die untere Leiste zeigt die Anzahl der durchgeführten *Scans* in Bezug auf die verschiedenen Bedingungen.

2.4.3 Datenakquisition

Bei dem Gerät, mit dem die funktionellen MRT-Messungen durchgeführt wurden, handelt es sich um einen Philips Gyroscan ACS II mit TR/TE/α 100/50/40. Die Bilder wurden unter Verwendung der single slice FLASH technique erstellt und die Schichtdicke betrug 10 mm.

Die zu untersuchende Schicht des motorischen Kortex, in dem die Repräsentation der Hand liegt, wurde anhand der charakteristischen Form des Sulcus centralis bestimmt, welcher ein umgedrehtes Omega bzw. Epsilon beschreibt (Yousry et al. 1997). Sie lag parallel und 48 ± 2 mm dorsal zu der Schicht, welche durch die

anteriore und posteriore Kommissur definiert wird, d.h. zu Beginn des Versuchs wurde die Untersuchungsebene durch die anteriore und posteriore Kommissur gelegt und dann parallel in den motorischen Kortex verschoben.

2.4.4 Versuchsauswertung

Die gewonnenen Daten wurden unter Benutzung des *Statistical Parametric Mapping* (SPM96) und einer Bewegungskorrektur analysiert, und auf ein aus vier Individuen hergestelltes template normalisiert.

Anschließend wurde mit einem Filterkern von 6 6 0 mm FWHM und ANCOVA gearbeitet (Friston et al. 1995). Kategorische Vergleiche zwischen Aktivierung und Ruhe werden mit der Signifikanz von p = 0.001 angegeben.

3 Ergebnisse

3.1 Studie 1: Unterschrift mit rechts und links bei Rechtshändern: Kodierung und Abruf hoch überlernter Bewegungsmuster im Kortex

Bei der Unterschrift mit der rechten Hand, kommt es zu Aktivierungen im kontralateralen primär sensomotorischen Kortex, in zwei Strukturen innerhalb des intraparietalen Sulcus, im dorsolateralen rostralen und kaudalen prämotorischen Kortex, sowie in der prä-SMA und SMAproper (Abb. 9,Figur A). Die Unterscheidung in einen hinteren und einen vorderen Anteil der SMA wird bei Betrachtung des Aktivierungsmusters während der linkshändigen Unterschrift offenkundig.

Bei der Unterschrift mit der linken Hand kommt es, zusätzlich zu der kontralateralen Aktivierung im primär sensomotorischen Kortex und der SMAproper, zu Aktivierungen zweier ipsilateraler Strukturen des intraparietalen Sulcus, des rostralen und kaudalen dorsolateralen prämotorischen Kortex, sowie der ipsilateralen prä-SMA (Abb. 9, Figur B).

Die Konjunktionsanalyse zeigt, welche Areale bei beiden Bedingungen, also Unterschrift mit rechts und Unterschrift mit links, gleichsam aktiviert werden. Hier zeichneten sich die Areale der linkshemisphärischen prä-SMA, sowie Bereiche des

prämotorischen und parietalen Kortex ab. Diese Strukturen sind also aktiviert - unabhängig davon, mit welcher Hand unterschrieben wird (Abb. 9, Figur C).

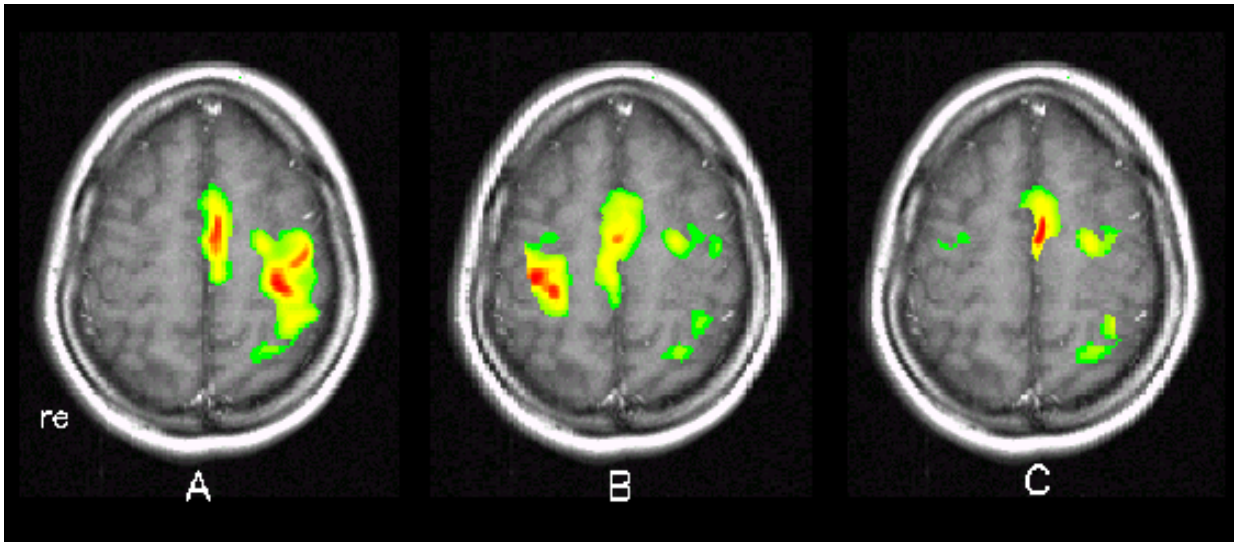

Abbildung 9: Unterschrift von Rechtshändern mit rechts (A) und mit links (B). Die Konjunktionsanalyse (C) gibt die Areale wieder, die sowohl bei der Unterschrift mit rechts, wie auch mit links übereinstimmend aktiviert werden.

3.2 Studie 2: Unterschrift nach Üben der Unterschrift mit links: Neukodierung durch motorisches Training im Kortex

Nach einer Woche Übung der Unterschrift mit der linken Hand kann man bei der Unterschrift mit links (Abb. 10, Figur B) eine Abnahme der Aktivität im linken prämotorischen und parietalen Kortex beobachten. Im Gegensatz dazu kommt es neben der Aktivierung im rechten primär sensomotorischen Kortex zu einem Anstieg der Aktivität in den rechtshemisphärischen homologen prämotorischen und parietalen Kortizes.

Eine weitere Aktivierung finden wir in der SMA, wobei die prä-SMA stärker aktiviert ist als die SMAproper.

Eine ähnliche, aber unerwartete Veränderung in der Aktivität zeigte sich während des Schreibens mit rechts (Abb. 10, Figur A). Hier zeichnet sich eine Aktivitätszunahme im rechten prämotorischen und parietalen Kortex ab sowie eine Abnahme der Aktivität in den homologen Kortizes der linken Hirnhälfte.

Die Konjunktionsanalyse zwischen beiden Bedingungen ergab Aktivierungen sowohl in der rechten, als auch in der linken Hemisphäre im Bereich des prämotorischen Kortex, parietalen Kortex, sowie in der linkshemisphärischen prä-SMA (Abb. 10, Figur C). Im Vergleich zur ersten Studie deutet die Konjunktionsanalyse ebenfalls einen Trend zur Zunahme der Aktivität in der rechtshemisphärischen prä-SMA, prämotorischem Kortex, parietalen Kortex und Abnahme der homologen Areale in der linken Hemisphäre an.

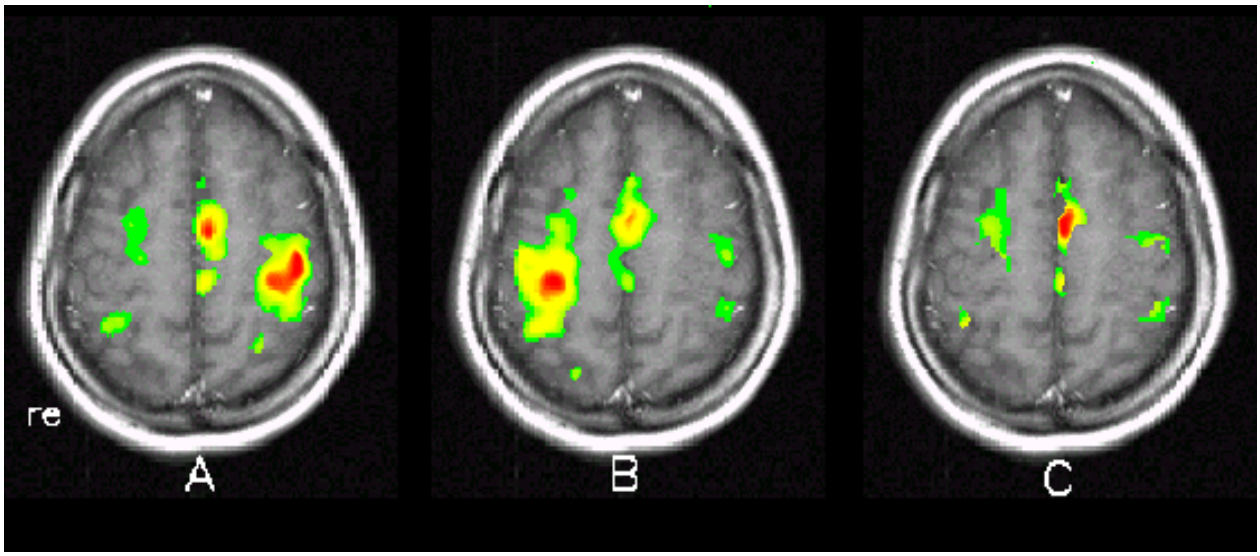

Abbildung 10: Unterschrift von Rechtshändern (nach 1 Woche Training mit links) mit der rechten Hand (A) und mit der linken Hand (B) und deren Konjunktionsanalyse (C).

3.3 Studie 3: Beidhändige Ausführung der Unterschrift, vorwärts und in Spiegelschrift: Umsetzung eines unimanualen Bewegungsmusters in eine parallele (antagonistische) Bewegung

Bei der beidhändigen Ausführung der Unterschrift kam es in beiden Hemisphären zu Aktivierungen im Bereich des prämotorischen, primär sensomotorischen und parietalen Kortex, wobei die dominante Hemisphäre in ihren Aktivierungen stärker betont erscheint (Abb. 11, Figur A).

Aktivierungen in prä-SMA und SMA-proper wurden während der parallelen Bewegungen vornehmlich in der linken Hemisphäre beobachtet und scheinen stärker aktiviert zu sein als bei der Ausführung der Unterschrift in Spiegelbewegung.

Während der beidhändigen Ausführung von Spiegelbewegungen kommt es im Vergleich zu der parallelen Bewegung zu einer Verschiebung der Aktivierungsintensität zugunsten des linken lateralen prämotorischen und primär motorischen Kortex (Abb. 11, Figur B).

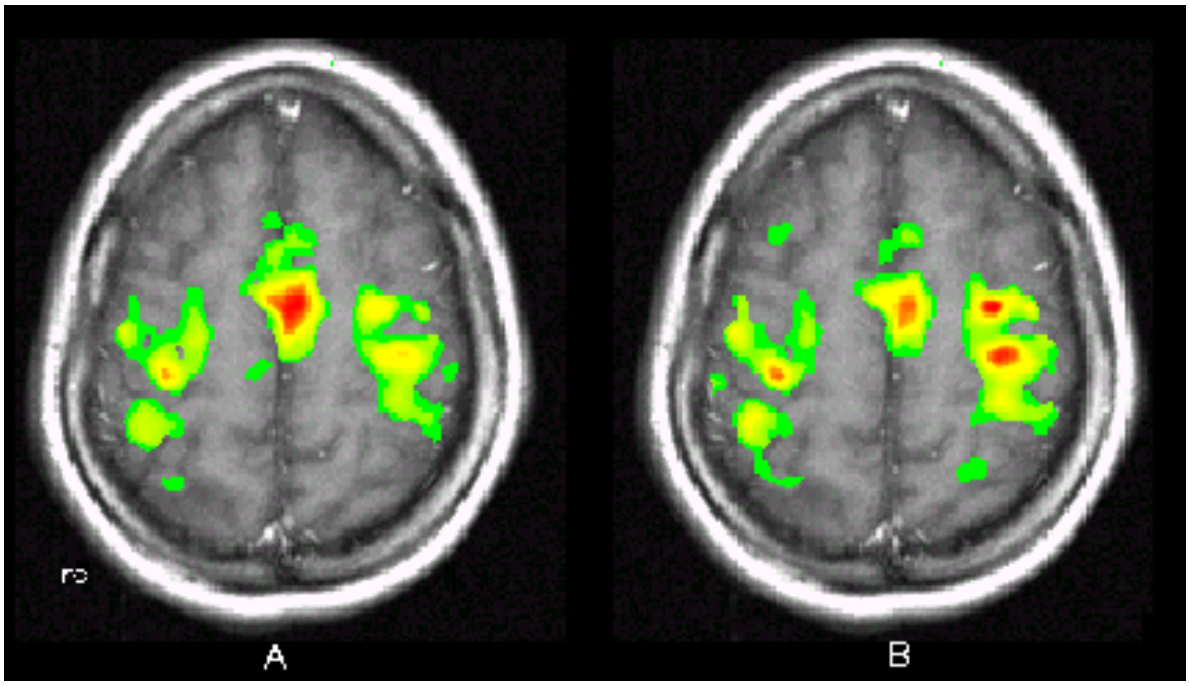

Abbildung 11: Beidhändige Unterschrift vorwärts (A) und in Spiegelschrift (B)

3.4 Studie 4: Ausführung der Unterschrift abwechselnd mit links vorwärts und links rückwärts (Spiegelschrift): Umsetzung eines Bewegungsmusters in eine parallele (antagonistische) Bewegung

Die Ausführung der Unterschrift mit links beim Rechtshänder führt in der dominanten, ipsilateralen Hemisphäre zu Aktivierungen im Bereich der prä-SMA, dem dorsolateralen prämotorischen Kortex, sowie dem intraparietalen Sulcus und einer kortikalen Struktur im Bereich zwischen dem Sulcus marginalis und dem okzipitalen Pol (Abb. 12, Figur A).

Prä-SMA, dorsolateraler prämotorischer, primär sensomotorischer und intraparietaler Sulcus wurden in der rechten, der ausführenden Hand kontralateralen Hemisphäre aktiviert.

Eine geringe Aktivierung ist auch in der kontralateralen SMAproper zu verzeichnen.

Bei der in Spiegelbewegung durchgeführten Unterschrift mit der linken Hand wurde ein recht ähnliches Netzwerk an Strukturen aktiviert, wie bei der Unterschrift mit links parallel der normalen Handschrift. Die Aktivierung war auf einer Seite im Bereich des prämotorischen Kortex etwas (nicht signifikant) erhöht (Abb. 12, Figur B).

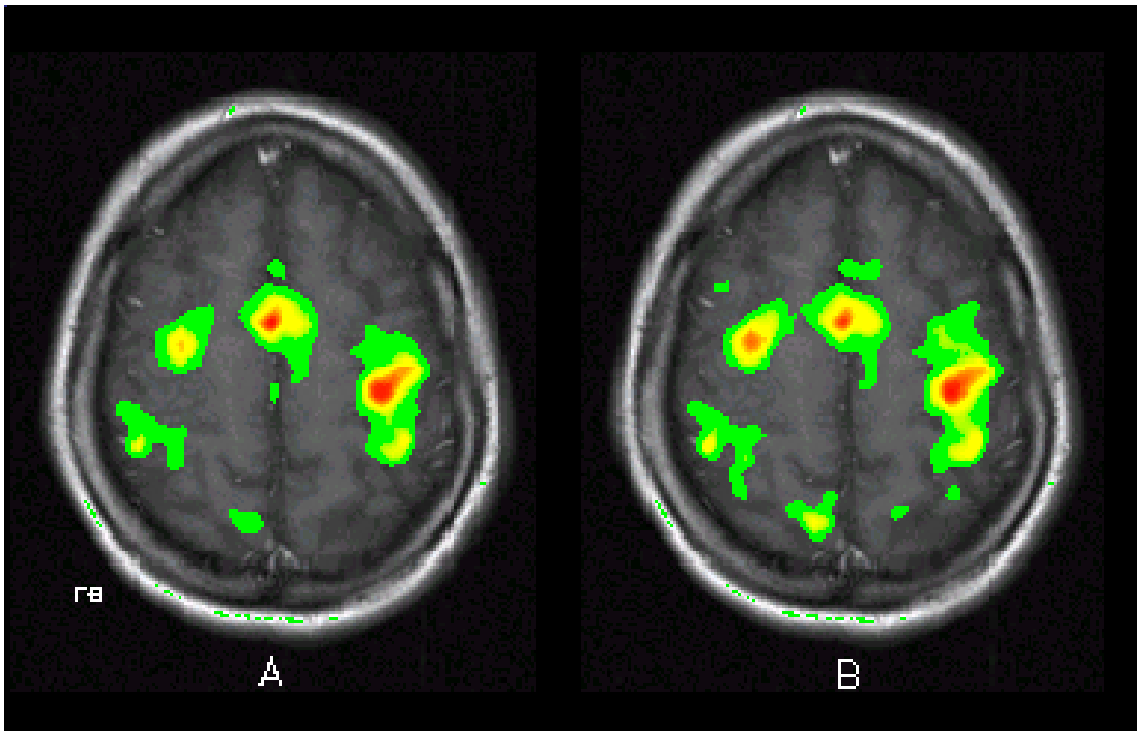

Abbildung 12: Unterschrift von Rechtshändern mit links vorwärts (A) und in Spiegelschrift (B)

3.5 Studie 5: Unterschrift bei Linkshändern: Ähnliche Informationsverarbeitung bei Links- und Rechtshändern

Bei der Linkshänderstudie zeigte sich bei der Unterschrift mit links ein Muster, was annähernd spiegelbildlich zu dem der Rechtshänder bei der Unterschrift mit rechts war (Abb. 13, Figur A), d.h. das Aktivierungsmuster unterscheidet sich nicht signifikant bei Rechts- und Linkshändern.

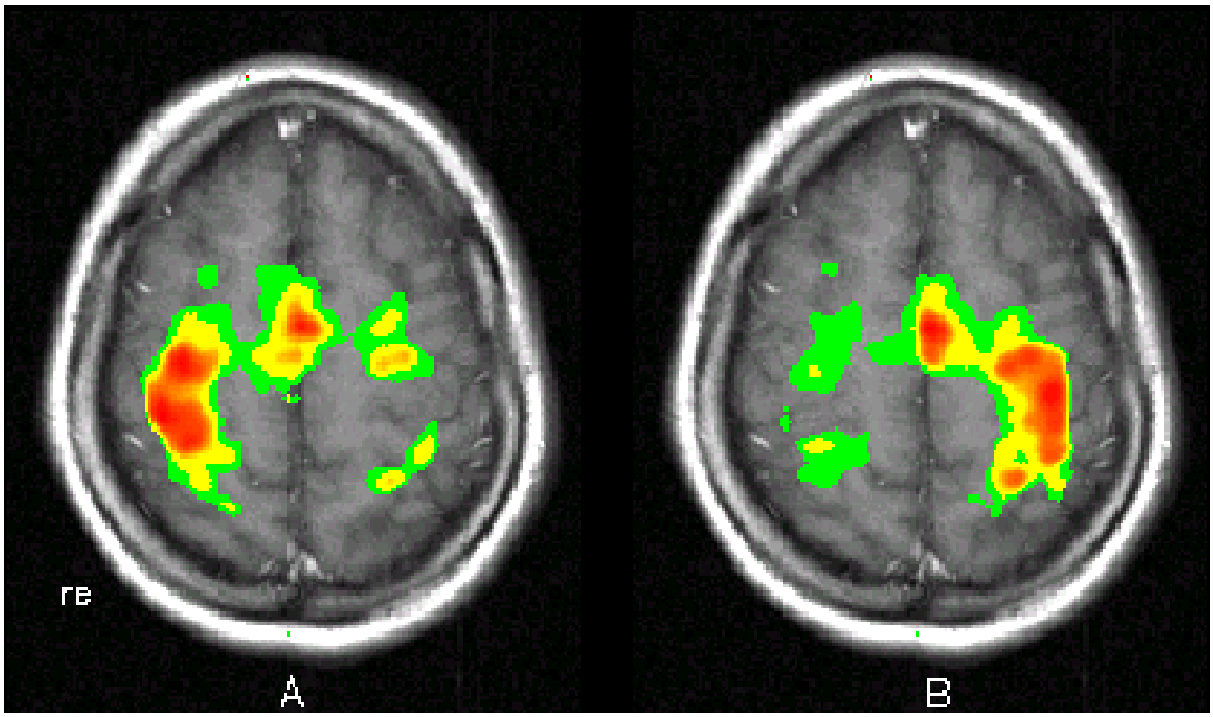

Abbildung 13: Unterschrift von Linkshändern mit links (A) und rechts (B) (Studie 5).

3.6 Studie 6: Vorstellung der Unterschrift

Bei dieser Studie ergaben sich unter der bereits oben beschriebenen Versuchsanordnung weder in den Einzelauswertungen noch in der Gruppenauswertung repräsentative Ergebnisse. Die verzeichneten Aktivierungen waren nicht signifikant und konstant genug, um aus ihnen Erkenntnisse über die cerebralen Aktivierungen bei reiner kognitiver Leistung des Gehirns zu gewinnen.

4 Diskussion

4.1 Methode

Ein großer Vorteil der fMRT liegt darin, dass gleichzeitig Morphologie und funktionelle Prozesse gemessen und dargestellt werden können und keine belastenden Materialien wie Kontrastmittel oder Radionuklide erforderlich sind. Zudem besteht die Möglichkeit, eine einzelne Person problemlos und risikolos mehrfach untersuchen zu können, was gerade für die Forschung ein wichtiger Aspekt ist (Spitzer, 1998). Aufgrund der hohen räumlichen und zeitlichen Auflösung wird so die genaue Lokalisation der kortikalen und subkortikalen Gebiete möglich, die an der

Bearbeitung einer spezifischen Aufgabe beteiligt sind. Mittels der fMRT lässt sich eine Kartierung von Aktivierungen erstellen (Weiller, 1999). Die fMRT bietet die Möglichkeit der Beobachtung signifikanter Effekte bereits in einem einzelnen Untersuchungsdurchlauf.

Im Folgenden sollen nun die physikalischen Grenzen, wie auch die praktischen Probleme bei der Anwendung der funktionellen Magnetresonanztomographie aufgezeigt und diskutiert, sowie Ansätze zur Bewältigung dieser Probleme aufgezeigt werden.

4.1.1 Subtraktionsanalyse

Die Auswertung von fMRT- Datensätzen mit Hilfe der Subtraktionsanalyse, wie oben bereits beschrieben, entstammt ursprünglich aus dem Umgang mit Datensätzen, die bei Aktivierungsstudien mittels PET gewonnen wurden. Kritisiert wird diese Methode, da sich häufig die *Performance* einer bestimmten Aufgabe von dem jeweils zu subtrahierenden Kontrollzustand nicht nur in einer Komponente unterscheidet. Man sollte deshalb möglichst die zu untersuchenden Bedingungen so wählen, dass sie diese Grundvoraussetzung erfüllen.

Wurden einzelne Subtraktionsbilder von verschiedenen Subjects erstellt, oder von verschiedenen Scans eines einzelnen Probanden, und verglichen, zeigten einige Bilder Veränderungen bezüglich des zerebralen Blutflusses, welche in keinem Zusammenhang mit der Aktivierung des eigentlichen Prozesses standen. Diese anormalen Zeichen von Aktivierungen sind rauschsignalbedingte Effekte. Durch das Erstellen vieler Subtraktionsbilder und deren Mittelung werden diese zufällig auftretenden Artefakte eliminiert, da die durch die jeweilige Aufgabe induzierten Änderungen des Blutflusses konsistent in den jeweiligen Arealen auftreten. Dadurch gelingt es das Signal-Rausch-Verhältnis von Subtraktionsergebnissen zu verbessern (Posner, Raichle 1998).

4.1.2 BOLD-Effekt/ *brain-or-vein*

Beim Energieverbrauch der Zelle wird dem Hämoglobin im Blut O_2 entzogen und Oxyhämoglobin wird zu Desoxyhämoglobin reduziert. Während neuronaler Aktivität

steigt der regionale zerebrale Blutfluss (rCBF) stärker an als für den O_2 Bedarf des Gewebes erforderlich. Das führt zu der paradoxen Situation, dass während fokaler Gehirnaktivität der Oxygenierungsstatus höher als während Ruhe ist, d.h. das Gewebe wird mit mehr Blut durchströmt als O_2 verbraucht wird. Dies wurde zuerst von Penfield berichtet, der während fokaler Krampfanfälle feststellte, dass sich die Farbe des venösen Blutes der Farbe des arteriellen Blutes annäherte. In aktivem neuronalen Gewebe ist daher, obwohl mehr O_2 verbraucht wird, der Gehalt an Oxyhämoglobin höher. Dieses Phänomen ist Grundlage des "*blood oxygenation level dependent contrast*" (BOLD), der dieses Zuviel an Oxyhämoglobin als "endogenen Kontrast" benutzt. Die fMRI in dieser Form ist wie die PET abhängig vom rCBF und misst nur indirekt, die durch neurovaskuläre Kopplung vermittelte neuronale Aktivität. Da der arterielle Schenkel normalerweise zu 100% oxygeniert ist, entstehen jegliche Signalunterschiede im Kapillarbett, den Venolen und drainierenden Venen, deren Ruheoxygenierung mit 60 – 70 % genug Spielraum für aktivitätsbezogene Anstiege zulässt. Der Suszeptibilitätsunterschied zwischen oxygeniertem und desoxygeniertem Blut ist gering, so dass die mit der BOLD Technik gemessenen Signaländerungen klein sind (bis 10 % bei 1,5 T). Für Aktivierungsstudien am Menschen sind kurze Untersuchungszeiten essentiell, da viele zerebrale Prozesse innerhalb weniger Minuten Habituations-, Ermüdungs- und anderen konfundierenden Prozessen unterworfen sind. "*Echo Planar Imaging*" (EPI) verkürzt die Zahl der Repetitionen von Exzitation und Datenaufnahme, indem mehr Datenpunkte pro Exzitation gesammelt werden. EPI erlaubt Aufnahmen des ganzen Gehirns innerhalb weniger Sekunden.

Ein weiterer Kritikpunkt ist, dass die vermeintlich hohe räumliche Auflösung der fMRT dadurch eingeschränkt wird, dass bei der Verwendung der BOLD- Technik das Signal möglicherweise zur abführenden Vene verschoben ist.

Der BOLD- Kontrast beruht, wie oben erwähnt, auf der Änderung der Sauerstoffsättigung des Blutes im Kapillarbereich. Dieser Effekt wird durch die magnetischen Eigenschaften des Blutes, welches aus dem Kapillarbett venös drainiert wird, überlagert. Man könnte also argumentieren, das größere venöse Gefäße, die in unmittelbarer Nähe vom aktivierten, kortikalen Areal verlaufen, dass Signal in Richtung der drainierenden Vene verschieben. Durch Überlagerung mit MR-angiografisch ermittelten Bildern lassen sich solche venösen Strukturen jedoch

identifizieren und von der topografischen Interpretation ausschließen (Cohen et. Al., 1996; Frahm et al., 1994; Lee et al., 1995).

4.1.3 Single-slice Technik

Ein wesentlicher Nachteil unserer Studie liegt in der *Single Slice FLASH*- Technik, mit der die Daten erlangt wurden. Es konnte mit dieser Technik nur eine 10 mm dicke Schicht untersucht werden. Dies kann zum einen eine Fehlerquelle bei der Wahl der richtigen Schicht im motorischen Kortex darstellen, sowie einen Nachteil gegenüber neueren Techniken wie der EPI- Technik, mit deren Hilfe Aktivierungen über das gesamte Hirnvolumen dargestellt werden können. Bei der Festlegung der zu untersuchenden Schicht wurde die Kippung über die anteriore und posteriore Kommissurlinie festgelegt, welche grundlegend für die Definition des Koordinatensystems nach Talairach ist. Dies wurde bei diesen Studien visuell durchgeführt. Es gibt mittlerweile auch voll automatisierte Identifikationsmethoden. Diese sind aber teilweise noch nicht kompatibel bzw. bringen nicht zwingend genauere Ergebnisse als die visuelle Methode (Vérard et al.1997).

Die Schichtplanung erfolgte, wie oben bereits erwähnt, nach Yousry und stellt eine akzeptierte Möglichkeit zur Identifikation der Lokalisation der Handrepräsentation dar.

4.1.4 Bewegungskorrektur

Die positiv zu wertende Eigenschaft der fMRT, eine hohe räumliche Auflösung zu bieten, birgt andererseits den Nachteil in sich, vor allem bei Aktivierungsstudien, welche eine motorische Reaktion beinhalten, bewegungsinduzierte Artefakte zu verursachen. Wie bereits erwähnt kann auf Grund minimaler Kopfbewegungen die Schichtzuteilung und damit die Untersuchungsebene verlassen werden, was im Einzelergebnis zu Verfälschungen im Sinne von Artefakten führt, die eine vermutete Aktivierung sowohl vortäuschen als auch eliminieren können.

Ist es im Rahmen der Bewegungskorrektur möglich, Bewegungen im Sinne horizontaler Drehbewegungen des Kopfes auszugleichen, so ist diese Möglichkeit bei sagittalen Bewegungen des Kopfes, wie sie z.B. bei starkem Schlucken oder Kopfnicken entstehen, nicht möglich.

Man begegnet dieser Problematik mit der Berechnung von Differenzbildern zu Bildern einer Ruhebedingung, um sogenannte „*task-correlated motion*“ zu berücksichtigen. Hierdurch erreicht man die Möglichkeit zur Unterscheidung zwischen Bewegungsartefakt und wirklicher kortikaler Aktivierung.

Des Weiteren müssen bei der Auswertung der Daten noch aktivitätsunabhängige, mit kardiorespiratorischen Funktionen in Zusammenhang stehende Liquorpulsationen im gesamten Gehirn berücksichtigt werden (Biswal et al., 1996). Bei der Vermeidung von Bewegungsartefakten ist also neben einer genauen Auswahl der Versuchsparadigmen auch auf allgemeine Vorkehrungen zu achten, wie z.B. die bereits oben beschriebene Lagerung des Probanden mittels Kopfkissen, Knierolle etc. (Woods et al., 1992; Zeffiro, 1996).

4.1.5 Normalisierung

Das Ziel der räumlichen Normalisierung liegt darin, ein individuelles Gehirn in ein standardisiertes Gehirn räumlich zu übertragen. Die Lösung dieses Problems ermöglicht ein weites Spektrum an auf Voxelberechnung basierenden Analysen und vereinfacht das Vergleichen verschiedener Individuen und Datensätzen. Ein fundamentaler Vorteil der räumlichen Normalisierung ist es also, dass z.B. im Rahmen von Aktivierungsstudien Angaben über aktivierte Areale in Form von standardisierten Koordinaten gemacht werden können. Neue Ergebnisse können so leicht in Hirnatlanten und aktualisierte Datenbankprojekte, wie z.B. das der *International Consortium for Human Brain Mapping* (ICBM) eingeführt werden (Ashburner, Friston 1999).

Das Problem der räumlichen Normalisierung ist allerdings kein Einfaches, und bei gewissen anatomischen Verhältnissen stellt sich die Frage, ob es z.B. auf Grund der teilweise interindividuell stark unterschiedlichen Gyrierung überhaupt eine befriedigende Lösung gibt. Die Festlegung der Parameter zur Angleichung eines strukturellen Bildes eines Probandenhirns an ein standardisiertes Bild und der im nächsten Schritt folgenden Übertragung dieser Parameter auf die funktionellen Bilder des Probanden stellt mit zunehmenden anatomischen Differenzen zwischen den anzugleichenden strukturellen Bildern eine Fehlerquelle dar (vgl. Zilles und Roland TINS 1991). Auch die Qualität der strukturellen Bilder bezüglich der räumlichen

Auflösung und Störsignalen spielt eine Rolle, denn mehr strukturelle Information ermöglicht eine akkuratere Berechnung der Parameter.

4.1.6 Filtergröße / Glätten

Beim Glätten der Datensätze wurden für die Einzelauswertung eine Filtergröße von 4 4 0 und zur Gruppenauswertung eine Filtergröße von 6 6 0 verwendet.

Die angewendeten Filter haben den Zweck, benachbarte Clusterareale sozusagen miteinander zu verwischen, um ein besseres Signal-Rausch-Verhältnis und damit eine höhere Sensitivität bezüglich der zueinander gehörigen aktivierten Areale zu erreichen. Das erklärt auch, weshalb man bei der Gruppenauswertung größere Filtergrößen benutzt.

Hier müssen die interindividuellen Unterschiede der Gehirne und die damit nicht immer hundertprozentig übereinstimmenden Lokalisationen von Aktivierungen bedacht werden, obwohl Bewegungskorrektur und Normalisierung bereits durchgeführt wurden. Dies bedeutet aber auch, dass durch das Vermeiden von paramagnetischem Material, unter Berücksichtigung der Enge im Scanner und der Empfindlichkeit gegenüber Bewegungsartefakten die Auswahl von Paradigmen und Probanden von vornherein begrenzt ist. Anders ausgedrückt, es wurden z.B. nur Probanden ausgewählt, die nicht unter Platzangst litten und ausreichend motiviert waren. Deshalb werden in dieser Arbeit nur Gruppenergebnisse und keine Einzelergebnisse präsentiert.

4.2 Ergebnisse

Nach anatomischen und funktionellen Kriterien wird der Kortex des menschlichen Gehirns in primäre, sekundäre und tertiäre Areale unterteilt, mit der anatomischen Repräsentation vorherrschend im primären Kortex und Modalitäten- unabhängiger, funktioneller Repräsentation in tertiären Strukturen (Mesulam 1987).

Der primär sensomotorische Kortex zeigt eine klare somatotopische Repräsentation von Körperteilen mit gewissen Überschneidungen (Förster 1936, Schieber und Hibbard 1993, Sanes et al.1995). Diese Areale haben die stärksten anatomischen Verbindungen zu den Extremitäten, und das Messen cerebraler Aktivität mit Hilfe von

funktionell bildgebenden Verfahren während der Ausführung einer Handbewegung wird eine Aktivität in der primären Handregion zeigen, unabhängig von der Art der Aufgabe. Zusätzliche Einbeziehung der sekundären und tertiären Kortizes hängt von der Komplexität des jeweiligen Paradigmas ab und Aktivierung des sekundären Motorkortex wird allgemein als ein Prozess höherer Ordnung, jedoch immer noch modalitätenspezifisch interpretiert, wie z.B. beim Planen, Vorbereiten, Vorstellen oder internen Generieren einer Bewegung (Passingham 1993). Es ist anzunehmen, dass diese zusätzliche Aktivierung sekundärer Strukturen ebenfalls Körperglied- abhängig ist (Passingham 1989, Sakata und Taira 1994; Rizalotti et al. 1998).

Allgemein gilt, dass die Aktivierung cerebraler Areale bei Ausführung einer Bewegung von zwei Determinanten abhängig ist: einmal die Extremität, welche die Bewegung ausführt, und die Art der Bewegung, die diese Extremität ausführt.

Die Beobachtung, dass dieselbe Bewegung von verschiedenen Effektoren ausgeführt werden kann, wurde 1930 von Lashley als so genanntes „Motor equivalence“- Konzept beschrieben. Es besagt, dass Bewegungsparameter unabhängig von der Körperteilrepräsentation kodiert werden. Trotz einer klaren somatotopischen Organisation des motorischen Kortex kann eine Bewegung mit einer Extremität gelernt und mit einer anderen ausgeführt werden. Dies lässt vermuten, dass eine Körperglied- unabhängige bzw. nicht- Muskel spezifische Kodierung von Bewegungen existiert (Castiello and Stelmach 1993). Die Unterschrift ist eine sehr charakteristische, automatisierte Bewegung, die man, obwohl sie mit der dominanten Hand erlernt ist, auch unter Beibehaltung spezifischer Charakteristika mit der nicht dominanten Hand ausführen kann.

4.2.1 Kodierung von Bewegungsmustern (Schemata, Studie 1)

Es existieren neuropsychologische Studien, die darauf hinweisen, dass das Bewegungsmuster für die Unterschrift zentral gespeichert sein muss, und dass auch die linke Hand Zugriff auf die Muster hat (Thut et al. 1996). Ziel dieser Studie war es herauszufinden, wo hochüberlernte Bewegungsmuster kodiert werden und ob bzw. wie die linke Hand Zugriff auf diese Muster bekommt.

Bei der Unterschrift mit der rechten Hand kommt es zu Aktivierungen im kontralateralen primär sensomotorischen Kortex, in zwei Strukturen innerhalb des

intraparietalen Sulcus, im dorsolateralen rostralen und kaudalen prämotorischen Kortex, sowie in der prä-SMA und SMAproper (Abb. 9, Figur A). Die Unterscheidung in einen hinteren und einen vorderen Anteil der SMA wird bei Betrachtung des Aktivierungsmusters während der linkshändigen Unterschrift offenkundig.

Bei der Unterschrift mit der linken Hand kommt es, zusätzlich zu der kontralateralen Aktivierung im primär sensomotorischen Kortex und der SMAproper, zu Aktivierungen zweier ipsilateraler Strukturen des intraparietalen Sulcus, des rostralen und kaudalen dorsolateralen prämotorischen Kortex, sowie der ipsilateralen prä-SMA (Abb. 9, Figur B).

Die Konjunktionsanalyse gibt uns Aufschluss darüber, welche Areale bei beiden Bedingungen, also Unterschrift mit rechts und Unterschrift mit links, gleichsam aktiviert werden.

Hier zeichneten sich die Areale der linkshemisphärischen prä-SMA, sowie Bereiche des prämotorischen und parietalen Kortex ab. Diese Strukturen sind also aktiviert, unabhängig davon, mit welcher Hand unterschrieben wird (Abb. 9, Figur C).

Das Ergebnis der Konjunktionsanalyse zeigt uns, dass das Unterschreiben mit der Aktivierung von Arealen im dorsolateralen prämotorischen Kortex, parietalen Kortex und der SMA in der dominanten Hemisphäre assoziiert ist, unbeachtet der Tatsache, ob mit rechts oder links unterschrieben wird. Die parietale Aktivierung umfasst möglicherweise die mediale intraparietale Region (MIP) und den posterioren Teil des oberen parietalen Kortex. Die genaue Identifikation bzw. Darstellung dieser Strukturen ist jedoch im Rahmen unserer *single-slice* Technik nicht mit Sicherheit möglich. Die dorsolaterale prämotorische Aktivierung umfasst zwei verschiedene Strukturen – ein kaudales und ein rostrales Areal. Die Hauptaktivierung war innerhalb der dominanten Hemisphäre, eine geringe Aktivierung im ipsilateralen dorsolateralen prämotorischen Kortex zu verzeichnen.

Die Aktivierung in der „*midline plane*“ beinhaltet die prä-SMA und SMAproper. Eine Unterteilung der supplementärmotorischen Area in zwei Strukturen, prä- u. SMAproper, scheint im Hinblick auf die Abbildung 9 gerechtfertigt. Während die Konjunktionsanalyse den vorderen Anteil hervorhebt (Abb. 9, Figur C), zeigt sich bei der Ausführung der Unterschrift mit rechts eine Aktivierung der hinteren SMA (Abb. 9, Figur B).

Dies lässt sich in Übereinstimmung mit dem allgemein bekannten Konzept der SMA (Tanji 1994) so interpretieren, dass abstrakte Motorprogramme in der prä-SMA gespeichert werden (Abb. 9, Figur C). Bei linkshändigem Unterschreiben wird zusätzlich die rechtsseitige SMAproper aktiviert. Während rechtshändiger Ausführung der Unterschrift wird nur der vorderste Anteil der SMAproper aktiviert.

Diese Studie lässt vermuten, dass motorische Schemata oder Programme für die Handmotorik zumindest teilweise im parietalen und dorsolateral prämotorischen Kortex und in der prä-SMA der dominanten Hemisphäre repräsentiert werden.

Die Bezeichnung Schema wurde von Head 1926 in das Gebiet der Neurophysiologie eingeführt. Ein Schema auf dem Gebiet der sensorischen Physiologie oder Psychologie basiert auf verschiedenen Erfahrungen, die ein abstraktes Modell repräsentieren und es erlauben, neue Erfahrungen zu kategorisieren.

Im Vergleich hierzu stellt das Motorschema ein abstraktes Modell zur Instruktion einer Bewegung dar.

Übereinstimmend mit Schmidt (1975) beinhaltet das Schema eine Formation folgender vier Informationen: die initiale Kondition, die Antwortspezifizierung für das Motorprogramm, die sensorische Konsequenz auf die Antwort und den Auswurf der Bewegung. Schmidts Definition des Begriffes „Schema“ umschließt sensorische und motorische Informationen, was unseren Beobachtungen, die parietalen und prämotorischen Strukturen als Teil eines Netzes zu sehen, entspricht.

Unterschreiben ist mit der Aktivierung eines Netzes aus motorisch assoziierten, vorherrschend in der dominanten Hemisphäre liegenden, sekundären Kortizes verbunden. Die Motorschemata können flexibel mit unterschiedlichen Variablen ausgeführt werden (Größe, Geschwindigkeit etc.).

Schreibt jemand seine Unterschrift an eine Tafel, so bleiben hier einige für die persönliche Unterschrift charakteristische Elemente erhalten, obwohl vornehmlich Schultermuskeln anstelle der Muskulatur des Unterarms und des Handgelenks benutzt werden. Ebenso bei der Unterschrift mit der linken Hand bleiben diese Charaktereigenschaften der Unterschrift erhalten (Merton 1972; Raibert 1977). Theorien über Motorprogramme basieren auf ähnlichen Beobachtungen (Schmidt 1975). Motorprogramme werden als Repräsentanten eines abstrakten nicht-muskelspezifischen Bewegungsmusters gesehen. Diese Motorprogramme können

durch eine Vielzahl von Effektorsystemen gesandt und durch diese ausgeführt werden (Castiello und Stelmach 1993). Anders ausgedrückt: die Auswahl an Muskeln, welche eine bestimmte Aufgabe ausführen sollen, kann modifiziert werden, ohne die Charakteristik der ausgeführten Bewegung zu verlieren. Diese Motorprogramme oder Schemata garantieren somit eine Beständigkeit bzgl. des persönlichen Stils der Handschrift einer Person und liefern zugleich eine Möglichkeit der Variabilität durch Modifikation von Bewegungsparametern. Diese Möglichkeit, in einem generalisierten Programm Parameter zu modifizieren, reduziert die Anzahl der vielen verschiedenen, sonst benötigten Programme, welche abgespeichert werden müssten (Rosenbaum 1991). Diese Programme beinhalten zusätzlich und stillschweigend einen enormen Hintergrund an physikalischen und mechanischen Informationen, so dass Bewegungen effizient geplant und ausgeführt werden können.

Es existieren zwei verschiedene Theorien, die sich mit der Lokalisation bzw. der Art und Weise der Speicherung dieser Programme beschäftigen. Die eine Theorie, die sogenannte „*motor overflow*“ Theorie geht davon aus, dass die untrainierte Hand/Hemisphäre eine Form von passivem Training erfährt. Dies geschieht auf Grund von kontinuierlicher unterschwelliger Stimulation der homologen Muskulatur während des Trainings der anderen Hand. Das aktive Training mit der einen Hand und das stille oder passive Training der anderen, eigentlich nicht involvierten Hand induziert die Ausbildung zweier Engramme.

Die zweite Theorie diskutiert den so genannten „*callosal access*“. Hier wird davon ausgegangen, dass das Motorengramm in einer Hemisphäre kodiert ist. Die andere Hemisphäre hat dann über kallosale Verbindungen Zugriff auf diese Programme, wenn sie benötigt werden. Mutmaßlich werden die Programme in der zur ausführenden Hand kontralateralen Hemisphäre gespeichert. Alternative Motorprogramme werden vornehmlich in der dominanten Hemisphäre gespeichert, unbeachtet der Tatsache, welche Hand zur Ausführung dieses Programms benutzt wird (Parlow und Dewey 1991).

Vergleicht man die Ausführung der Unterschrift mit einer ballistischen Bewegung, wie z.B. einem Schlag beim Tennis, so kann man gewisse Gemeinsamkeiten entdecken. Beide Bewegungen werden in einem Stück vollzogen, ohne sensorischem feedback

oder Bewegungskorrektur, nachdem der zentrale Befehl zum Schlag „gegeben“ wurde.

Der Bewegungsablauf des Unterschreibens entwickelt sich von der Handschrift her durch Training. Es werden bei der Ausführung der Unterschrift möglicherweise dieselben Netzwerkstrukturen benutzt, wie sie auch bei der Handschrift benutzt werden.

In manchen Diskussionen wird auch in der Richtung spekuliert, dass bei der Handschrift ggf. verglichen zu anderen motorischen Fähigkeiten ein eigenes Netzwerk benutzt wird.

Erklärungen hierfür findet man vielleicht, wenn man sich dem Krankheitsbild der Mikrographie widmet. Mikrographie ist die Schreibstörung, die von Klinikern unter anderem bei an einem Parkinson- Syndrom erkrankten Patienten beobachtet wird.

Das Vorkommen der Mikrographie bei Schädigung im Basalganglienbereich belegt, dass die motorische Kontrolle von Handschrift natürlich nicht auf die von uns untersuchte Schicht beschränkt ist, sondern auch durch andere Strukturen wie die Basalganglien und das Cerebellum beeinflusst wird.

Während des Schreibens haben Patienten mit Mikrographie Schwierigkeiten die Größe der Buchstaben konstant zu halten. Es kommt zu einer kontinuierlichen Abnahme der Höhe der Schriftzeichen.

Bemerkenswert hierbei jedoch ist, dass bestimmte Formen und Charakteristiken des Schriftbildes dennoch erhalten bleiben. Die Tatsache, dass diese persönlichen Charakteristiken oder Motorpläne nicht durch Schäden im Basalganglienbereich beeinflusst werden, steht in Einklang mit den vorliegenden Untersuchungen.

Ein weiteres zu beachtendes Phänomen ist die Agraphie, welche meist mit Störungen wie Aphasie oder Apraxie verbunden ist. Einige Male wurde über Patienten mit isoliert auftretender Agraphie berichtet, die eine Schädigung im mittleren frontalen Gyrus, auch Exners Schreibzentrum genannt (Haerer 1992), erlitten hatten oder im parietalen Kortex (Meyer-Wahl 1999).

Der Begriff „Exners Schreibzentrum“ wurde in der Zeit geprägt, in der Neurologen versuchten, speziellen Kortexarealen spezifische kognitive Funktionen zuzuordnen. In Analogie zu Brocas oder Wernickes Zentrum sollten hier die motorischen

Fertigkeiten der Handschrift lokalisiert sein. Exners Schreibzentrum liegt vermutlich im dorsolateralen prämotorischen Kortex, der auch in dieser Studie aktiviert wurde. Diese bei der Ausführung der Unterschrift benutzte Struktur ist offensichtlich für die Unterschrift wichtig bzw. Teil eines funktionellen Netzes von SMA, PMd und SPL (Rijntjes et al. 1999).

Manchmal tritt die Agraphie in Zusammenhang mit dem Gerstmann-Syndrom auf, welches sich durch Fingeragnosie, Rechts-/ Linksstörung und Akalkulie auszeichnet. Es entsteht auf Grund einer Schädigung im Bereich des angulären Gyrus oder parieto-occipitalen Kortex (Gerstmann 1957).

Weiterhin gibt es Berichte über rechtsseitig gelegene parietale Läsionen bei Patienten, die es gewohnt waren mit links zu schreiben. Diese Läsionen führten zu einer Dissoziation von Apraxie, Aphasie oder Agraphie (Roeltgen et Heilmann 1983). Da bei rechtshändigen Patienten die Agraphie meist mit Apraxie verbunden ist, eignen sich diese Patienten gut zur Untersuchung

In einem auf der Anatomie basierenden, neurophysiologischen Modell des Schreibens gibt Roeltgen (1993) zwei Strukturen im prämotorischen und parietalen Kortex an; ein graphisches Areal im dominanten parietalen Lobus und er vermutet eine prämotorische Struktur - für den Entwurf graphischer Programme verantwortlich° - welche möglicherweise identisch mit Exners Schreibzentrum ist. Ausgeführt wird das Programm dann schließlich vom primär motorischen Kortex.

4.2.2 Zugriff auf die ipsilaterale Hemisphäre

Die Ergebnisse der ersten Studie zeigen, dass es bei Rechtshändern während der Ausführung der Unterschrift mit der linken (nicht dominanten) Hand zu Aktivierungen in links- und rechtshemisphärischen Strukturen kam: kontralateraler primär sensomotorischer Kortex and SMA-proper, sowie prä-SMA, dorsolateraler prämotorischer und parietaler Kortex der dominanten (linken) Hemisphäre.

Trotz einer klaren somatotopischen Organisation des motorischen Kortex kann eine Bewegung mit einer Extremität gelernt und mit einer anderen ausgeführt werden. Dies lässt vermuten, dass eine körpergliedunabhängige bzw. nichtmuskelspezifische Kodierung von Bewegungen existiert (Castiello and Stelmach 1993). Die Unterschrift ist eine sehr charakteristische, automatisierte Bewegung, die man, trotzdem sie mit

der dominanten Hand erlernt ist, auch unter Beibehaltung spezifischer Charakteristika mit der nicht dominanten Hand ausführen kann. Die Ausführung der Unterschrift führt zu einer Aktivierung eines Netzes von Strukturen im prämotorischen Kortex, parietalen Kortex und der prä-SMA vornehmlich in der dominanten Hemisphäre. Unterschiedliche Effektoren wie z.B. die linke Hand haben die Möglichkeit, diese Bewegungsmuster zu rekrutieren.

Diese Ergebnisse stehen in Einklang mit der Theorie des „Kallosalen Zugriffs“.

Motorische Engramme für die Unterschrift werden vornehmlich in der dominanten Hemisphäre gespeichert. Die linke Hand bzw. die rechte Hemisphäre rekrutiert möglicherweise diese Motorprogramme über einen kallosalen Übertragungsweg.

Es ist wichtig zu erwähnen, dass es sich bei der Darstellung der Ergebnisse und ihrer Diskussion in den vorigen Abschnitten um eine Vereinfachung handelt.

Betrachtet man die Ergebnisse bei einer niedrigeren *threshold* von p=0,01, so erscheinen auch ipsilaterale, rechtshemisphärische Strukturen aktiviert, d.h. in die Repräsentation von Bewegungsmustern für die Unterschrift involviert (Rijntjes 1999). Dies wiederum spricht für die „*motor overflow*“ Theorie. Dieses Konzept besagt, dass bei Training mit der rechten Hand auch in geringem Maße Trainingsinformationen in die rechte Hemisphäre „überfließen“.

Die vorliegenden Ergebnisse sprechen dafür, dass beide Konzepte gleichzeitig oder nebeneinander existieren.

Es ist bemerkenswert, dass die linke Hand Zugriff auf Motorprogramme der linken Hemisphäre hat, welche normalerweise nur von der rechten Hand genutzt werden. Das Design unserer Studie erlaubt es nicht, anatomische Strukturen zur Übertragung von ipsilateral gelegenen Informationen zu identifizieren.

Klinische Studien an Patienten lassen vermuten, dass eine Durchtrennung des Corpus callosum in jungen Jahren besser kompensiert werden kann als ein Durchtrennen zu einem späteren Zeitpunkt (Thut et al.1997). Die Autoren dieser Berichte behaupten, dass es ipsilaterale Übertragungswege sind, die diese Kompensation ermöglichen.

Das Durchtrennen des Corpus callosum im Erwachsenenalter führt zu bedeutenden Ausfällen bezüglich der intermanuellen Übertragung sensomotorischer

Informationen. Unsere Untersuchung lässt vermuten, dass Motorprogramme, welche in der dominanten Hemisphäre gespeichert sind, durch kallosale Fasern aus der rechten Hemisphäre apportiert werden können.

4.2.3 Interhemisphärischer Transfer

Das Ziel der ersten Studie war es zum einen diejenigen kortikalen Strukturen ausfindig zu machen, welche in die Kodierung von Bewegungsmustern involviert sind, zum anderen nachzuweisen, dass die nicht-dominante Hand Zugriff auf diese Strukturen hat. Dort untersuchten wir 10 junge, rechtshändige Probanden, welche ihre Unterschrift mit rechts und links auszuführen hatten, während sie im Scanner lagen. In dieser nun zu diskutierenden Studie wurden weitere 10 Probanden untersucht, von denen 7 auch Teilnehmer der oben genannten Studie waren. Diese mussten zuvor ihre Unterschrift eine Woche lang mit links (3x tägl. über 10 min.) üben. Dies wurde unter der Fragestellung durchgeführt, ob Motorprogramme sozusagen von einer Hemisphäre zur anderen transferiert werden können.

Nach einer Woche Übung der Unterschrift mit der linken Hand kann man bei der Unterschrift mit links eine Abnahme der Aktivität im linken prämotorischen und parietalen Kortex beobachten. Im Gegensatz dazu kommt es neben der Aktivierung im rechten primär sensomotorischen Kortex zu einem Anstieg der Aktivität in den rechtshemisphärischen, homologen prämotorischen und parietalen Kortizes (Abb. 10, Figur B).

Eine weitere Aktivierung findet sich in der SMA, wobei die prä-SMA stärker aktiviert ist als die SMA-proper.

Eine ähnliche, aber unerwartete Veränderung in der Aktivität zeigte sich während des Unterschreibens mit rechts (Abb. 10, Figur A). Hier zeichnen sich eine Aktivitätszunahme im rechten prämotorischen und parietalen Kortex ab sowie eine Abnahme der Aktivität in den homologen Kortizes der linken Hirnhälfte.

Die Konjunktionsanalyse zwischen beiden Bedingungen ergab Aktivierungen sowohl in der rechten, als auch in der linken Hemisphäre im Bereich des prämotorischen Kortex, parietalen Kortex, sowie in der linkshemisphärischen prä-SMA. Im Vergleich zur ersten Studie deutet die Konjunktionsanalyse ebenfalls einen Trend zur Zunahme

der Aktivität in der rechtshemisphärischen prä-SMA, prämotorischem Kortex, parietalen Kortex und Abnahme der homologen Areale in der linken Hemisphäre an.

Dieses Ergebnis lässt sich dadurch erklären, dass tägliches Üben der Unterschrift mit der linken Hand bei Rechtshändern zu einer Verschiebung der Aktivierungen von der linken zur rechten Hemisphäre führt. Es fällt auf, dass die Aktivierungen im prämotorischen und parietalen Kortex der linken Hemisphäre im selben Ausmaß abnehmen, wie sie in der rechten Hemisphäre wiedererscheinen.

Die erste Studie zeigte (Abb. 9, Figur B), dass die linke Hand Zugriff auf die linke Hemisphäre hat und Motorschemata vom parietalen und prämotorischen Kortex sowie der supplementär motorischen Area abrufen kann.

Während der Trainingseinheiten wurden diese motorischen Engramme immer wieder von der linken Hemisphäre apportiert und in der rechten Hemisphäre benutzt, wobei es durch die ständige „Beübung“ der rechten Hemisphäre möglicherweise zu neuen Engrammen, diesmal aber in den rechten homologen kortikalen Strukturen, kam.

Es ist interessant, diese Beobachtungen mit klinischen Erfahrungen zu vergleichen. Margolin und Wing (1988) beschrieben einen Patienten mit extensiven rechtsseitigen parietalen und frontalen Läsionen. Dieser litt an einem linksseitigen sensorischen und motorischen Hemisyndrom und Defiziten beim räumlichen und konstruktiven Sehen, aber weder an Aphasie noch an Apraxie. Hinsichtlich des Schreibens war er Linkshänder. Sie zeigten, dass dieser Patient vier Wochen nach dem Infarkt nicht in der Lage war, mit der rechten Hand leserliche Buchstaben zu schreiben, obwohl er buchstabieren, lesen und Wörter kopieren konnte. Dies scheint im Gegensatz zu unseren Erfahrungen (substantielle Veränderungen in den Aktivierungen schon nach einer Woche) zu stehen. Eine provokative Frage könnte deshalb lauten: Wieso gibt es Schlaganfallpatienten, die nach mehreren Wochen Training immer noch hemiparetisch sind? Es scheint, wenn man die bemerkenswerte Verschiebung von prämotorischer und parietaler Aktivität nach einer Woche von der linken in die rechte Hemisphäre betrachtet, dass die Unversehrtheit beider Hemisphären die Voraussetzung für diese transhemisphärische „Kopie“ des Motorprogramms ist. Ferner bezieht es sich auch nur auf den Assoziationskortex. Der Funktionsverlust des primär motorischen Kortex ist vermutlich schwieriger zu kompensieren.

Die Feststellung, dass Training mit der rechten, dominanten Hand bei der Erlangung von Fertigkeiten bezüglich Schnelligkeit und Genauigkeit der linken Hand hilft und damit ein interhemisphärischer Transfer von Motorprogrammen stattfindet, wurde auch schon durch andere Studien getroffen (Annett 1970).

In dieser Studie zeigte sich nach einer Woche Üben der Unterschrift mit der linken Hand eine Abnahme der Aktivierungen im linken Kortex bei Ausführung der Unterschrift mit der rechten Hand (Abb. 10, Figur A). Dies war unerwartet. Diese zu verzeichnende Verschiebung von Aktivierung könnte man so interpretieren, dass durch das Training der Unterschrift mit der linken Hand eine starke Assoziation, vielleicht auch neuronale Kopplung, zwischen der Tätigkeit oder dem Kommando „Unterschreib“ und der rechten Hemisphäre in dieser Woche aufgebaut wird. Ob dadurch möglicherweise der Abruf der Bewegungsmuster bei der Unterschrift mit rechts gestört wird, entzieht sich unserer Beobachtung. Thut et al. beschrieben, dass es bei Rechtshändern durch das Trainieren der linken Hand zu einer rechtsseitigen Benachteiligung bezüglich der Akquisition von Fertigkeiten kam (Thut et al. 1996).

Training mit der linken Hand stört möglicherweise das Aktivierungsbild bei Unterschreiben mit der rechten Hand und interferiert so wahrscheinlich mit der Ausführung der rechten Hand (wie Thut et al. beschrieben). An diesem Punkt hätte man eine weitere Studie bezüglich der unterschiedlichen Performance der Ausführung der Unterschrift vor bzw. nach der Beübung der linken Hand anschließen können, um evtl. Veränderungen in der Performance zu belegen. Diesbezüglich haben wir jedoch keinen Parameter, bzw. nicht die „*performance*“ gemessen.

Jenkins führte Untersuchungen an Affen durch, bei denen es durch bevorzugten oder vermehrten Gebrauch von bestimmten Fingern im Rahmen von Training zur Ausdehnung der kortikalen Repräsentation dieser Finger kam (Jenkins 1990). Dies würde bedeuten, dass Training zu Veränderungen bzgl. der neuronalen Plastizität, auch im ausgereiften zentralen Nervensystem, führt. Dieser Prozess ist reversibel und geht auf Kosten der Repräsentation anderer Bewegungsmuster (Nudo 1996).

Tägliches und regelmäßiges Training bewirkt eine starke unabsichtliche Assoziation des Befehls „unterschreiben“ mit denjenigen Strukturen, die beim Training benutzt wurden. Diese Assoziation zwischen Unterschreiben und der rechten Hemisphäre „schaltet die rechte Hemisphäre an“, auch wenn die rechte Hand die Unterschrift

ausführen soll. Diese unabsichtliche Verbindung stört möglicherweise das „originale“ Engramm der linken Hemisphäre und somit die Exekutive.

Es soll allerdings nicht der Anschein erweckt werden, dass der linkshemisphärische Abfall in den parietalen und prämotorischen Aktivierungen ein „Verschwinden“ des korrespondierenden Engramms im parietalen und prämotorischen Kortex zur Folge hat.

4.2.4 Transformation von Bewegungsmustern in parallele Bewegungen in der SMA

Ziel dieser Studie war es festzustellen, ob es einen Unterschied in der motorischen Kontrolle gibt, wenn man eine für die rechte Hand typische Bewegung - nämlich die Ausführung der Unterschrift mit rechts - mit der linken Hand alleine oder beidhändig ausführen lässt.

Ebenso untersuchten wir die Unterschiede in der Aktivierung zwischen der normalen Ausführung (parallel zur rechtshändigen Unterschrift) und spiegelbildlichen Ausführung der Unterschrift. Während der Unterschrift mit links konnten Aktivierungen in der dominanten, ipsilateralen Hemisphäre im Bereich der prä-SMA, des dorsolateralen prämotorischen Kortex, des intraparietalen Sulcus und einer kortikalen Struktur zwischen marginalem Sulcus und okzipitalem Pol (möglicherweise übereinstimmend mit der Area 7m bei Affen) festgestellt werden.

Prä-SMA, dorsolateraler prämotorischer, primär sensomotorischer und intraparietaler Sulcus wurden in der rechten Hemisphäre kontralateral zur ausführenden Hand aktiviert. Zusätzlich war eine Aktivierung der kontralateralen SMAproper zu verzeichnen. (Abb. 14, Figur A).

Die Ausführung der Unterschrift mit links in Spiegelschrift führte zu einem sehr ähnlichen Aktivierungsmuster, verglichen mit dem Muster bei der „normalen“ (von links nach rechts ausgeführten) Unterschrift mit links (Abb. 14, Figur B). Etwas vermehrt scheint die Aktivierung im Bereich des prämotorischen Kortex beider Seiten und in Area 7m, vergleicht man es mit der Ausführung der „normalen“ Unterschrift mit links (nicht signifikant $p = 0,1$).

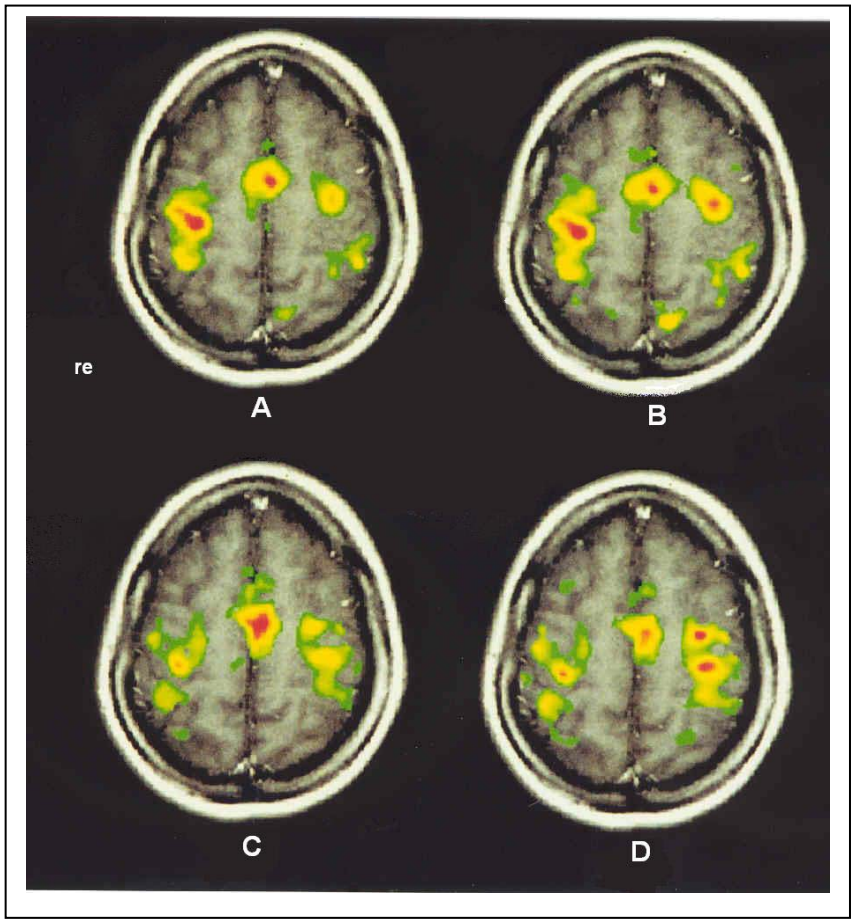

Abbildung 14: Kategorischer Vergleich der Unterschriften mit links - vorwärts (A) und in Spiegelschrift (B), sowie der beidhändigen Unterschrift – vorwärts (C) und in Spiegelschrift (D)

Die beidhändige Unterschrift induzierte im Vergleich zur linkshändigen Unterschrift, eine zusätzliche Aktivierung im linken primär sensomotorischen Kortex (Abb. 14, Fig. C und D). Die Aktivierungen in der Mittellinie scheinen sich nach posterior zu erweitern und umschließen die SMAproper. Aktivierungen in der nicht dominanten Hemisphäre nahmen vor allem im Bereich des dorsolateralen prämotorischen Kortex und der prä-SMA ab.

Während der Ausführung von parallelen beidhändigen Bewegungen trat die höchst signifikante Aktivierung in der prä- und SMAproper der dominanten Hemisphäre auf (Abb. 14, Figur C). Während der beidhändigen Ausführung der Unterschrift in Spiegelschrift kam es zu einer geringen Verschiebung dieser Aktivierung von SMA in Richtung dorsolateralem prämotorischen und primär sensomotorischem Kortex (Abb. 14, Figur D).

Es zeigte sich in dieser Studie, dass der dorsolaterale prämotorische Kortex beider Hemisphären und der ipsilaterale mediane parietale Kortex (7m) während der Spiegelbewegung etwas mehr aktiviert wurden als während der normalen Ausführung der Unterschrift.

Prä-SMA und SMAproper wurden während der Ausführung paralleler Bewegungen vornehmlich in der linken Hemisphäre aktiviert.

An dieser Stelle soll noch angemerkt werden, dass der Begriff Spiegelbewegung („*mirror movements*“) häufig in einem anderen Zusammenhang benutzt wird. Er dient dann zur Beschreibung von assoziierten, unfreiwilligen Mitbewegungen der nicht paretischen Hand von Schlaganfallpatienten oder kleinen Kindern während der Ausführung von unilateralen Bewegungen.

Hier soll er aber in einer anderen Bedeutung verwandt werden. Er bezieht sich auf das spiegelbildlich zur rechten Unterschrift ausgeführte Unterschreiben mit der linken Hand. Die Ausführung der Unterschrift mit links (von links nach rechts, d.h. parallel zur Unterschrift mit rechts) benennen wir als „*forward*“ oder „*parallel movement*“.

Die Unterschrift ist eine übertrainierte, hoch überlernte Bewegung, die normalerweise mit der rechten Hand ausgeführt wird. Die hierfür benötigten Motorprogramme werden in einem Netzwerk von kortikalen Strukturen beider Hemisphären gespeichert (Rijntjes et al. 1999). Verschiedene Effektoren, wie z.B. die linke Hand, haben Zugriff zu diesen Strukturen und können diese Motorprogramme rekrutieren (Dettmers et al. 1998). Wenn nun die linke Hand versucht die Unterschrift spiegelbildlich auszuführen, werden alle Muskeln der linken Hand bzgl. ihres Bewegungsablaufes auf dieselbe Art und Weise aktiviert, wie es die Muskeln der rechten Hand bei der Unterschrift mit rechts werden.

Die normale Unterschrift mit links (von links nach rechts bzw. parallel zum normalen unterschreiben mit rechts) setzt voraus, dass alle Muskelkommandos zu einer sagittal verlaufenden Mittelebene gespiegelt werden. Dies bedeutet, sie müssen irgendwo transformiert werden.

Unter Einbeziehung von Motortheorien sind bzgl. visueller Dominanz und räumlicher Orientierung viele Hypothesen geäußert worden, um dieses Phänomen zu erklären. Abgesehen von geringen Variationen kann man die Motortheorie auf folgende Aussage komprimieren: wird ein Motorprogramm, welches normalerweise genutzt

wird, um die “bevorzugte“ oder dominante Hand zu steuern, von der nicht-dominanten Hand genutzt, ohne dass es vorher transformiert wird, so entstehen hier Spiegelbewegungen (Chan and Ross 1988). Welches Areal übernimmt nun für eine parallele Bewegung den Transformationsprozess?

Betrachten wir die vorliegenden Ergebnisse so ist auffallend, dass sowohl bei der „normalen“ Ausführung eines hochüberlernten Motorprogramms, wie auch bei dessen Ausführung in Spiegelschrift, dasselbe Netzwerk an motorischen Arealen benutzt wird.

Der Unterschied in der Aktivierung zwischen Spiegel- und paralleler Bewegungskontrolle waren nicht signifikant ($p < 0,1$). Es ist deshalb wichtig, sich vor Augen zu führen, dass die vielen verschiedenen Areale, welche zu diesem Netzwerk von Aktivierungen gehören, keine einheitliche Funktion besitzen, die exklusiv für nur einen bestimmten Aspekt der Bewegungskontrolle verantwortlich wäre. Ein motorisches Areal wird vorzugsweise während der Ausführung einer speziellen Aufgabe benutzt, jedoch werden die übrigen zum Netz gehörenden motorischen Strukturen ebenfalls aktiviert.

Aus diesem Grund sollen hier auch die bevorzugt aktivierten Areale mit ihrer Veränderung in der Gewichtung von Aktivierungen innerhalb dieses Aktivierungsnetzwerkes diskutiert werden, auch wenn diese Veränderungen der Aktivierung nicht signifikant sind.

Betrachten wir das Aktivierungsmuster bei der Unterschrift mit links „normal“ und in Spiegelschrift. Beiden Bewegungen liegt dasselbe Motornetzwerk zugrunde, wenn auch die Gewichtung der Aktivierung unterschiedlich, wenn auch nicht signifikant, zu sein scheint.

Es ist bemerkenswert, dass es auch im dorsolateralen prämotorischen Kortex der linken Hemisphäre, also ipsilateral zur ausführenden Hand, zu einer vermehrten Aktivierung kommt. Demnach scheint die Struktur der dominanten Hemisphäre, welche die ursprüngliche Kodierung des Muster für die rechtshändige Ausführung der Unterschrift beinhaltet, stark in die Kontrolle von korrespondierenden Spiegelbewegungen der ipsilateralen Hand involviert zu sein (Abb. 14, Figur B).

Zu diskutieren ist auch die starke Aktivierung im Bereich der medialen Wand des ipsilateralen parietalen Kortex während der Unterschrift in Spiegelschrift, denn Wise

und Tanné berichten von zwei bei Tieren beobachteten Arealen: der medialen dorsoparietalen Area (MDP) und einer Area 7m (Wise et al. 1997; Tanné et al. 1995). Diese sollen ein Teil des extrastriären Kortex darstellen oder zumindest in hoher funktioneller Assoziation zu diesem stehen. Sie haben zahlreiche Projektionen zum rostralen und kaudalen Teil des dorsolateralen prämotorischen Kortex. Sie bilden einen Teil der dorsalen visuellen Bahn und versorgen den prämotorischen Kortex mit visuellen zur motorischen Kontrolle benötigten Informationen. Die Area 7m verknüpft Informationen über die Position des Auges und die Ziellokalisation mit der Bewegungsgeneration (Ferraina et al. 1997). Es ist uns nicht möglich, diese Strukturen im Rahmen unserer single-slice Technik mit Sicherheit zu identifizieren und uns festzulegen, ob unsere Aktivierung nun eine Aktivierung des medialen dorsoparietalen Kortex oder der Area 7m ist.

Wie erklären wir uns die Aktivierung des extrastriären Kortex, wenn unsere Probanden ihre Augen während ihrer Ausführungen doch geschlossen hatten? Hier können wir nur spekulieren, dass die Aktivierung in Zusammenhang mit visueller Vorstellung steht, welche eine Rolle spielen könnte, wenn die auszuführende motorische Aufgabe ohne die Hilfe der eigentlich für diese Aufgabe bevorzugten rechten Hand geschieht.

4.2.5 Bedeutung der dominanten SMA und Hemisphäre für bilaterale Bewegungen

Parallele Bewegungen sind relativ kompliziert: wenn der rechte Zeigefinger adduziert wird, muss der linke abduziert werden. Die Frage, die sich hieraus ergibt ist, wo diese Umsetzung erfolgt, wenn die linke Hand dieselbe Bewegung ausführen soll wie die rechte Hand.

In dieser Studie war demnach die eine Bedingung, die Unterschrift vorwärts (d.h. beidhändig und parallel) in die Luft zu schreiben. Die andere Bedingung war es, die Unterschrift beidhändig antiparallel (rechts normal und links Spiegelschrift bzw. rückwärts) auszuführen. Ziel war es zu untersuchen, ob sich die zentrale Kontrolle für beide Bewegungsarten unterschiedlich verhält, und ob die dominante Hemisphäre möglicherweise dominant aktiviert wird.

Bei unserer Untersuchung kam es während der beidhändigen Ausführung der Unterschrift in beiden Hemisphären zu Aktivierungen im Bereich des prämotorischen, primär sensomotorischen und parietalen Kortex, wobei die dominante Hemisphäre in ihren Aktivierungen stärker betont erscheint.

Aktivierungen in prä-SMA und SMAproper wurden während der parallelen Bewegungen vornehmlich in der linken Hemisphäre beobachtet und scheinen stärker aktiviert zu sein als bei der Ausführung der Unterschrift in Spiegelbewegung.

Während der beidhändigen Ausführung von Spiegelbewegungen kommt es im Vergleich zu der parallelen Bewegung zu einer Verschiebung der Aktivierungsintensität zu Gunsten des linken lateralen prämotorischen und primär motorischen Kortex.

Betrachtet man diese Ergebnisse, so fällt auf, dass bei der beidhändigen parallelen Ausführung der Unterschrift eine starke Aktivierung der prä-SMA und SMAproper erfolgte. Bei der beidhändigen, antiparallel durchgeführten Unterschrift war der dorsolaterale prämotorische und primär motorische Kortex involviert. Dies könnte bedeuten, dass prä-SMA und SMAproper eine entscheidende Rolle bei der Durchführung beidhändiger, paralleler Bewegungen spielen. Sie scheinen an der Transformation eines Bewegungsmusters in ein nicht- spiegelbildliches Bewegungsmuster beteiligt zu sein. Betrachten wir nochmals den Bewegungsablauf: macht die rechte Hand eine Bewegung nach rechts während der Unterschrift (Abduktion), muss die linke Hand eine Adduktion vollziehen, um eine parallele Bewegung durchzuführen. Die starke Aktivierung in der SMA, lässt also vermuten, dass sie hier eine bedeutende Rolle spielt.

Es gibt jedoch auch einen anderen Erklärungsansatz, was die Bedeutung der SMA angeht. Hierbei geht man davon aus, dass SMA Aktivierungen unspezifisch sind und generell bei der Ausführung von motorischen Bewegungen mit höherem Schwierigkeitsgrad entstehen. Diese Auffassung können wir zwar anhand unserer vorliegenden Daten nicht widerlegen, es erscheint uns jedoch auf Grund der Selbsteinschätzung unserer Probanden (bzgl. der Schwierigkeit der Aufgabe) und der Beobachtungen, die anhand von Läsionsstudien gemacht werden konnten, als unwahrscheinlich.

Aufgrund dieser Läsionsstudien besteht schon seit längerem die Auffassung, dass die SMA eine wichtige Rolle bei der Koordinierung bimanueller Bewegungen spielt (Tanji 1993; Wiesendanger et al. 1996). In diesen Studien zeigte sich immer wieder, dass diese Patienten Schwierigkeiten z.B. bei der Perfomance von alternierenden Fingerbewegungen haben (Laplane et al. 1977; Goldberg 1985). Beobachtungen an Primaten zeigten, dass diese mit ihren Händen Bewegungen in Spiegelform ausführten, nachdem sie eine Läsion der SMA erlitten (Brinkmann 1984). Luria (1966) beschrieb einen Patienten mit einer Fraktur im mittleren Schädelbereich und einer SMA-Läsion. Auch er zeigte eine starke Tendenz zu Spiegelbewegungen.

Chan und Ross (1988) untersuchten einen Patienten, der einen Hirninfarkt im Versorgungsgebiet der A. cerebri anterior erlitten hatte, welcher zu einer Schädigung des vorderen ¾ Anteils der SMA, dem anterioren Gyrus cinguli und des hinteren Anteils des medialen präfrontalen Kortex führte. Das Corpus callosum war nur minimal betroffen. Obwohl der Patient seine Hände in Spiegelbewegungen wie z.B. beim Schwimmen, in die Hände klatschen, Rudern oder Klavierspielen benutzen konnte, war er nicht in der Lage, Bewegungen wie beim Lenken (Autolenkrad), Einfädeln eines Fadens oder Hochklettern eines Seiles zu vollziehen. Wenn man ihn bat, er solle vorführen, ein Auto zu lenken, bewegte er seine Hände auf und ab (aufeinander zu und voneinander weg). Es war ihm also nicht möglich beide Hände in einer kreisförmigen, parallelen Bewegung zu führen.

Diese klinischen Untersuchungen unterstreichen im weiteren Sinne die uns vorliegenden Ergebnisse, dass prä-SMA und SMA-proper wichtig für die Transformation eines Muskelplans in eine nicht-spiegelbildlich durchgeführte Bewegung sind.

4.2.6 Linkshänder

Allgemein existiert die Vorstellung, dass bei Rechtshändern die linke Gehirnhälfte bzgl. der motorischen Kontrolle, die dominante darstellt. Es wird diskutiert, ob die zentralmotorische Kontrolle bei Linkshändern einer geringeren Lateralisierung bzw. Asymmetrie unterliegt (Kolb, 1989). Analoge Schlussfolgerungen lassen sich oft aus der Literatur über die Aphasie ziehen. Ebenso gibt es Hinweise, dass Sprachverarbeitung bei Linkshändern nicht so stark lateralisiert ist wie bei

Rechtshändern. Das Ziel dieser Studie war es also, die Unterschiede in der Aktivierung bei Ausführung der Unterschrift mit rechts und links bei Rechts- und Linkshändern zu untersuchen.

Wie bereits oben erwähnt zeigte sich bei Rechtshändern die Aktivierung während der Unterschrift mit rechts in einem Netzwerk von Arealen in der kontralateralen Hemisphäre zur ausführenden Hand: prä-supplementär motorisches Areal (prä-SMA) und SMA-proper, dorsolateraler prämotorischer Kortex, primär sensomotorischer Kortex und intraparietaler Sulcus.

Die Unterschrift mit links führte bei Rechtshändern zu Aktivierungen im kontralateralen primär motorischen Kortex und SMA-proper, sowie der ipsilateralen prä-SMA, dorsolateralem prämotorischen und parietalen Kortex.

Bei Linkshändern führte die Ausführung der Unterschrift mit links zur Aktivierung in der kontralateralen prä-SMA, SMA-proper, prämotorischen, primär sensomotorischen und parietalen Kortex.

Es zeigt sich hier also ein fast symmetrisches Aktivierungsmuster in Bezug auf die Aktivierung während des rechtshändigen Unterschreibens bei Rechtshändern, auch wenn sich ipsilateral eine etwas stärkere, jedoch nicht signifikant stärkere Aktivierung in der linken prä-SMA zeigt.

Anhand dieser Studie zeigt sich, dass die Ausführung der Unterschrift eng mit der Aktivierung eines Netzwerkes aus Strukturen im prämotorischen Kortex, parietalen Kortex und der prä-SMA in der dominanten Hemisphäre verbunden ist.

Die starke linksparietale Aktivierung bei Linkshändern während der Ausführung der Unterschrift mit rechts lässt einen schnellen motorischen Transfer noch während der Sitzung vermuten (Dettmers et al. 1998) oder auf eine vermehrte Aufmerksamkeit gegenüber der rechten Seite unabhängig der ausführenden Extremität schließen.

Es zeigt sich hier also kein wesentlicher Unterschied in der Aktivierung innerhalb des hier aktivierten motorischen Netzwerkes bei Rechts- und Linkshändern.

4.2.7 Vorstellung der Unterschrift

Es hat sich gezeigt, dass es zu einem unterschiedlichen Aktivierungseffekt bezüglich der Planung oder Vorstellung und der Ausführung einer motorischen Aufgabe im

Gehirn kommt. Die alleinige Vorstellung einer Bewegung aktiviert vorwiegend die motorischen Assoziationskortizes (Stephan et al. 1995). Aufgrund dieser Beobachtungen führten wir folgenden Versuch durch: Die Probanden hatten diesmal die Unterschrift mit rechts und links nicht in die Luft zu schreiben, sondern sie sollten sich bei geschlossenen Augen „nur“ vorstellen, die Unterschrift auszuführen.

Es ergaben sich keine signifikanten Aktivierungen. Dies führen wir auf die begrenzte Sensitivität der single-slice Technik zurück.

5 Schlussfolgerung

Ziel dieser Studie war es, mittels funktioneller Magnetresonanztomographie die Kodierung von Bewegungsmustern im menschlichen Gehirn darzustellen. Als auszuführende motorische Aufgabe im Sinne eines automatisierten, übertrainierten Bewegungsablaufes wurde die Ausführung der Unterschrift gewählt.

Wir führten Untersuchungen bei insgesamt 47 gesunden Probanden (37 Rechtshänder, 10 Linkshänder) mittels fMRT und single-slice FLASH-Technik durch. Die von uns erhobenen Daten wurden mittels des Statistikprogramms SPM 96 ausgewertet.

Insgesamt wurden 6 Teilstudien durchgeführt. Bei jeder Teilstudie wurden drei Bedingungen gewählt: die Ausführung der Unterschrift in zwei spezifischen, unterschiedlichen Arten (entsprechend Bedingungen A und B), sowie als Kontrollbedingung eine Ruhephase C.

1. Unterschrift mit rechts und links bei Rechtshändern: Kodierung und Abruf hochüberlernter Bewegungsmuster im Kortex
2. Unterschrift von Rechtshändern nach Üben der Unterschrift mit links: Neukodierung durch motorisches Training im Kortex
3. Beidhändige Ausführung der Unterschrift, vorwärts und in Spiegelschrift: Umsetzung eines Bewegungsmusters in eine parallele Bewegung

4. Ausführung der Unterschrift abwechselnd mit links vorwärts und Spiegelschrift (Rechtshänder): Umsetzung eines Bewegungsmusters in eine parallele Bewegung
5. Unterschrift bei Linkshändern mit rechts und links: Dominanz einer Hemisphäre bei der Informationsverarbeitung bei Links- und Rechtshändern
6. Vorstellung der Unterschrift.

Aus den vorliegenden Ergebnissen lassen sich folgende Schlussfolgerungen ziehen (Schlussfolgerung I.-V. bezieht sich auf Rechtshänder, VI. auf Linkshänder):

I. Die Kodierung von Bewegungsschemata involviert prä-SMA, rostralen und kaudalen Anteil des dorsolateralen prämotorischen und parietalen Kortex vorwiegend in der dominanten Hemisphäre.

II. Die linke Hand hat Zugriff auf diese Bewegungsmuster in der ipsilateralen Hemisphäre.

III. Linkshändiges Training induziert eine Enkodierung von Schemata im prämotorischen und parietalen Kortex aus der dominanten in die nicht-dominante Hemisphäre.

IV. Die dominante prä-SMA ist vermutlich verantwortlich für die Transformation einer spiegelbildlichen in eine parallele Bewegung. Der dorsolaterale prämotorische Kortex ist stärker in die Kontrolle einer bimanuellen, symmetrischen Bewegung involviert.

V. Die „*Callosal access*“ Theorie erklärt den Transfer von motorischen Fähigkeiten der einen Hand mittels transkallosaler Übermittlung zur untrainierten Hand. Diese motorischen Fähigkeiten sind entweder in der dominanten oder in der zur trainierten Hand kontralateralen Hemisphäre repräsentiert.

VI. Bei Linkshändern ist die kortikale Kontrolle bilateral organisiert.

Abbildungsverzeichnis

Abb. 1: Signalverhalten unterschiedlicher Gewebe bezüglich T_1- und T_2 – Relaxation 21

Abb. 2: Übersicht über die SPM-Datenanalyse. Im Bild links sind die Verarbeitung der Zeitreihen in Bewegungskorrektur, die Normalisierung der Templates und das Glätten der Filtermaske dargestellt. In der Mitte befindet sich das allgemeine lineare Modell und am rechten Bildrand wird die Erstellung der statistischen parametrischen Karte kurz erläutert. 27

Abb. 3: Bewegungsartefakte und ihre Ursache. Es zeigt sich zu welchen Veränderungen es im T2-Bild durch Bewegungen des Probanden von 1/10 des Voxels kommt. Diese Signaländerungen bewegen sich im Bereich von 5 %.....29

Abb. 4: Bewegungskorrektur – Prinzip. Alle registrierten Bilder werden auf einem aus derselben Zeitreihe ausgewählten Referenzbild abgebildet. Diese paarweise Registrierung besteht aus der Parameterbestimmung, der Anwendung der Transformation und dem optimalen *Adjustment*. 30

Abb. 5: Glätten – „*smoothing*“. Die Abb. erklärt die Notwendigkeit des „*smoothing*“.....32

Abb. 6: Links Fragebogen zur Händigkeit stark verkleinert (Originalgröße siehe Anhang), Geschicklichkeitstest in Originalgröße rechts. 35

Abb. 7: „Trainingsnachweis“: Auf der linken Seite die Übung der Unterschrift mit links eines Probanden zu Beginn der Trainingswoche, rechts zeigt die Übung der Unterschrift mit links desselben Probanden nach einer Woche Training. 37

Abb. 8: Designmatrix. In diesem allgemeinen Beispiel einer Designmatrix wurden 5 verschiedene „*conditions*“ gewählt, die während einer so genannten „*session* 1“ durchgeführt wurden, wobei hier die „*condition* 5“ die Kontrollbedingung darstellt (in unseren Studien war dies die

Ruhephase). Die untere Leiste zeigt die Anzahl der durchgeführten *Scans* in Bezug auf die verschiedenen Bedingungen.....39

Abb. 9: Unterschrift von Rechtshändern mit rechts (A) und mit links (B). Die Konjunktionsanalyse (C) gibt die Areale wieder, die sowohl bei der Unterschrift mit rechts, wie auch mit links übereinstimmend aktiviert werden.....41

Abb. 10: Unterschrift von Rechtshändern (nach 1 Woche Training mit links) mit der rechten Hand (A) und mit der linken Hand (B) und deren Konjunktionsanalyse (C).....42

Abb. 11: Beidhändige Unterschrift vorwärts (A) und in Spiegelschrift (B).....43

Abb. 12: Unterschrift von Rechtshändern mit links vorwärts (A) und in Spiegelschrift (B).....44

Abb. 13: Unterschrift von Linkshändern mit links (A) und rechts (B) (Studie 5). 45

Abb. 14: Kategorischer Vergleich der Unterschriften mit links - vorwärts (A) und in Spiegelschrift (B), sowie der beidhändigen Unterschrift – vorwärts (C) und in Spiegelschrift (D).....62

Abb. 15: Fragebogen zur Händigkeit XV

Abb. 16: Trainingsnachweis. Unterschrift mit links (Beispiel 1).....XVI

Abb. 17: Trainingsnachweis. Unterschrift mit links (Beispiel 2).....XVII

Literaturverzeichnis:

Annett, M.: The growth of manual preference and speed, B. journal of Psychology 61, S. 545-558, 1970.

Annett, M.: A classification of hand preference by association analysis, British journal of Psychology 61: S. 303-321, 1970.

Ashburner, J., Friston, J.: Nonlinear Spatial Normalization Using Basis Functions, Human Brain Mapping, Volume 7, Number 4, S. 254-266, 1999.

Bailey, D.L., Jones, T., Friston, K.J., Colebatch, J.G., Frackowiak, R.S.J.: Physical validation of statistical parametric mapping. J Cereb Blood Flow Metab, 11, Suupl.2, S.150, 1991

Bainaga, M.: Remapping the motor cortex. The primary motor cortex of the brain does not contain an orderly map of the body but is instead a complex mosaic of neurons controlling different body parts. Science 268, S.1696-1698, 1995

Blasius, W.: „Allgemeine Physiologie des Nervensystems“ in „Lehrbuch der Physiologie des Menschen“, S. 629, 28.Auflage, 2. Band, Urban & Schwarzenberg, 1962.

Brinkman, C: Supplementary motor area of the monkey’s cerebral cortex: short- and long-term deficits after unilateral ablation and the effects of subsequent callosal section. J Neurosci, 4, S. 918-929, 1984.

Castiello, U, Stelmach, G.E.: Generalized representation of handwriting: evidence of effector independence. Acta Psychol, 82, 53-68, 1993

Chan, J.-L., Ross, E.D.: Left-handed mirror writing following right anterior cerebral artery infarction: Evidence for nonmirror transformation of motor programs by right supplementary motor area. Neurology, 38, S. 59- 63, 1988.

Chollet, F., et al.: Ann. Neurol. 29, S. 63, 1991

Cole, J., Glees, P.: J. Physiol. (London) 115 (1951), 15 P.

Colebatch, J.G., Deiber, M.-P., Passingham, R.E., Friston, K.J., Frackowiak, R.S.J.: Regional cerebral blood flow during voluntary arm ad hand movements in human subjects. J Neurophysiol, 65, S. 1392-1401, 1991

Deecke, L., Kornhuber, H.H., Lang, M., Schreiber, H.: Timing function of the frontal cortex in sequential motor and learning tasks. Human Neurobiol, 4, S. 143-154, 1985

Deiber, M.-P., Passingham, R.E., Colebatch, J.G., Friston, K.J., Nixon, P.D., Frackowiak, R.S.J.: Cortical areas and the selection of movement: a study with positron emission tomography. Exp Brain Res, 84, S. 393-402, 1991

Dettmers, C: Transhemispheric access to motor programs. European J Neuroscience, Proceedings, p85, 1998

Dettmers, C., Connelly, A., Stephan, K.M., Turner, R., Friston, K.J., Frackowiak, R.S.J., Gadian, D.G.: Quantitave comparison of functional magnetic resonance imaging and positron emission tomography using a force-related paradigm. Neuro Image, 4, S. 201-209, 1996.

Dettmers, C., Fink, G.R., Rijntjes, M., Stephan, K.M, Weiller, C.: Kortikale Kontrolle der Willkürmotorik: Funktionelle Bildgebung der motorischen Exekutive des ZNS. Neurol Rehabil, 1, S. 15-27, 1997.

Dettmers, C., Fink, G.R., Lemon, R.N., Stephan, K.M., Passingham, R., Silbersweig, D., Holmes, A., Brooks, D.J., Ridding, M.C., Frackowiak, R.S.J.: The relation between cerebral activity and force in the motor areas of human brain. J Neurophysiol, 74, S. 802-815, 1995.

Dettmers, C., Gierse, A., Rijntjes, M., Rzanny, R., Gaser, C., Weiller, C.: Kortikale Kontrolle der Unterschrift. Neurol Rehabil, 4, Suppl 1, 5-6, 1998

Dettmers, C., Stephan, K.M., Rijntjes, M., Fink, G.R.: Reorganisation des motorischen kortikalen Systems nach zentraler oder peripherer Schädigung, Neurol Rehabil, 3, S.137-148, 1996.

Dettmers, C., Stephan, K.M., Frackowiak, R.S.J.: Mapping human brain function non-invasively with positron emission tomography. Methodological aspects. In: Publikationen der Jung- Stiftung für Wissenschaft und Forschung. The decade of the brain. Hirnfunktion und Bildgebung- ein Symposium. Aspekte der Immunologie und Chirurgie- Preis- und Medaillenverleihung 1995. Hrsg.: Siegenthaler W., Haas, R., Thieme Verlag, Stuttgart, New York, S.92-98, 1995

Donoghue, J.P., Sanes, J.N.: Motor areas of the cerebral cortex. J Clin Neurophysiol, 11, S. 382-396, 1994

Ferraina, S., Johnson, P.B., Garasto, M.R., Battaglia-Mayer, A., Ercolani, L., Bianchi, L., Lacquanti, F., Caminiti, R.: Combination of hand and gaze signals during reaching: activity in parietal area 7m of the monkey. J Neurophsiol, 77, S. 1034-1038, 1997.

Fink, G.R., Frackowiak, R.S.J., Pietrzyk, U., Passingham, R.E.: Multiple non-primary motor areas in the human cortex. J Neurophysiol. In press

Foerster, O.: Motorische Felder und Bahnen. in: Bumke, O., Foerster, O. (eds) Handbuch der Neurologie, Vol. 6, Allgemeine Neurologie, Julius Springer Verlag, Berlin, S. 1-357, 1936

Freund, H.-J., Hummelshain, H.: Lesions of premotor cortex in man. Brain, 108, S. 697-734, 1985

Freund, H.-J.: The apraxias. In: Ashbury, A.K., McKhann, G.M., McDonald, W.I.: Diseases of the nervous system. Clinical neurobiology. S.751-767, 1992

Frackowiak, R.S.J., Friston, K.J., Frith, C.D., Dolan, R.J., Mazziotta, J.C.: Human Brain Function. San Diego, Academic Press, 1997

Friston, K.J., Holmes, A., Worsley, K.J., Oline, J.P., Frith, C.D., Frackowiak, R.S.J.: Statistical parametric maps in functional imaging: A general approach. Human Brain Mapping, 2, S. 189-210, 1995.

Friston, K.J.: Analysing brain images: Principles and overview. in Frackowiak, R.S.J., Friston, K.J., Frith, C.D., Dolan, R.J. et Mazziotta, J.C. (Eds). Functional Imaging with Magnetic Resonance. In Human Brain Function. San Diego: Academic Press, 1997.

Gerstmann, J.: Some notes on the Gerstmann syndrome. Neurology, 7, S. 866, 1957.

Glees, P.: „Gehirn“ in Lehrbuch der Physiologie des Menschen“, S.737 ff, 28. Auflage, 2. Band, Urban & Schwarzenberg 1962.

Goldberg, G.: Supplementary motor area structure and function: review and hypotheses. Behav Brain Sci, 8, S. 567-615, 1985.

Grafton, S.T., Woods, R.P., Mazziotta, J.C., Phelps, M.E.: Somatotopic mapping of the primary motor cortex in humans: activation studies with cerebral blood flow and positron emission tomography. J Neurophysiology, 66, S. 735-743

Haaland, K.Y., Harrington, D.H.: Neuropsychologia 27, S. 961, 1989.

Halsband, U., Passingham, R.E.: Role of premotor and parietal cortex in direction of action. Brain Res, 240 (2), S. 368-372

Haerer, A.F.: D Jong´s The Neurological Examination. Philadelphia, Lippincott Cop, 5th edition, S. 660, 1992.

Head, H.: Aphasia and kindred disorders of speach. Cambridge, University Press, 1926.

Hubel, D.H., Wiesel, T.N.: Ferrier Lecture: Functional architecture of macaque monkey visual cortex. Proc R Soc Lond, 198, S.1-59, 1977

Jenkins, W.M., Merzenich, M.M., Ochs, M.T., Allard, T., Guic- Robles, E.: Functional reorganization of primary somatosensory cortex in adult owl monkeys after behaviorally controlled tactile stimulation. J Neurophysiol, 63:S.82-104, 1990

InFo Neurologie & Psychiatrie: InFo Chart, Neurologie & Psychiatrie, 1:225, Nr. 4, 1999

Jueptner, M., Weiller, C.: Review: Does measurement of regional cerebral blood flow reflect synaptic activity? Implications for PET and fMRI. Neuro Image, 2, S. 148-156, 1995

Kaas, J.H.: Plasticity of sensory and motor maps in adult mammals. Ann Rev Neurosc, 14, S.137-164, 1991

Kawashima, R., Roland, P.E., O’Sullivan, B.T.: Fields in human motor areas involved in preparation for reaching, actual reaching, and visuomotor learning: A positron emission tomography study. J Neuroscience, 14, S. 3462-3474, 1994

Kawashima, R., Kentaro Inoue, Kazunori Sato, Hiroshi Fukuda: Functional asymmetry of cortical motor control in left- handed subjects. Neuro Report, 8, S.1729- 1732, 1997

Kawashima, R., Yamada, K., Kinomuar, S.: Regional cerebral blood flow changes of cortical motor areas and prefrontal areas in humans related to ipsilateral and contralateral hand movement. Brain Research, 623, S.33-40, 1993

Kim, S.-G., Ashe, J., Hendrich, K., Ellermann, J.M., Merkle, H., Ugurbil, K., Georgopoulos, A.P.: Functional magnetic resonance imaging of motor cortex: hemispheric asymmetry and handedness. Science Reports, Vol. 261, S.615ff, 1993.

Kurata, K.: Information processing for motor control in primate premotor cortex.

Behav Brain Res, 61, S. 135-142, 1994

Lang, W., Obrig, H., Lindiger, G., Cheyne, D, Deecke, L.: Supplementary motor activation while tapping bimanualy different rhythms in musicians. Exp Brain Res, 79, S.504-514, 1990

Laplane, D., Talairach, J., Meininger, V., Bancaud, J., Orgogozo, J.M.: Clinical consequences of corticectomies involving the supplementary motor area in man. J Neurol Sci, 34, S. 301-314, 1977.

Lashley, K.: Basic neural mechanisms in behavior. Psychol Rev 37: 1-24

Li, A., Yetkin, F.Z., Cox, R., Haughton, V.M.: Ipsilateral hemisphere activation during motor and sensory tasks. American Journal of Neuroradiology 17, S. 651- 655, 1996

Luria, A.R.: Higher cortical function in man. New York, Basic Books, 1966.

Margolin, D.I., Wing, A.M.: Agraphia and micrographia: Clinical manifestations of motor programming and performance disorders. Acta Psychol, 54, S. 263-283, 1983.

Mazziotta, J.: Human brain mapping –principles, methods and applications: an overview. Human Brain Mapping II: Applications in Health and Disease, Nr.134, American Academy of Neurology

Merton, P.A.: How we control the contractions of our muscles. Scientific America, 225, S. 3-10, 1972

Mesulam, M.-M.: Patterns in behavioral neuroanatomy: associaton areas, the limbic system, and hemispheric specialization. In: Principles of behavioral neurology (Mesulam M-M, ed) pp1-70. Philadelphia: F.A. Davis.

Mesulam, M.-M.: Large- scale neurocognitive networks and distributed processing for attention language, and memory. Annals of Neurology 28, S. 597-613, 1990.

Nowak, H., Haueisen, J., Hansen, E., Giessler, F., Eiselt, M., Hagner, T.: High resolution magnetoencephalography – studies with a small-volume phantom. Biomed Tech (Berl), 44 (3), S. 38-45, 1999

Nudo, R.J., Milliken, G.W., Jenkins, W.M.. Merzenich, M.M.: Use- dependent alterations of movement representations in primary motor cortex of adult squirrel monkeys. J Neurosci, 16: S.785-807, 1996

Parlow, S.E., Dewey, D.: The temporal locus of training between hands: an interference study. Behaviour Brain Research, 46, S. 1-8, 1991

Passingham, R.E.: The frontal lobes and voluntary action. Oxford: Oxford UP.

Penfield, W., Boldrey, E.: Somatic motor and sensory representation in the cerebral cortex of man as studies by electrical stimulation. Brain, 60, S. 389-443, 1937

Pons, T.P., Preston, E.G., Ommaya, A.K., Kaas, J.H., Taub, E., Mishkin, M.: Massive cortical reorganization after sensory deafferentation in adult macaques. Science, 252: S. 1857-1860, 1991

Posner, M.I., Raichle, M.E.: The Neuroimaging of the Human Brain Function.

Proc National Academy of Science, U S A. 1998., Feb 3;95(3):763-4

Posner, M.I., Raichle,M.E.: Images of Mind, Scientific American Library, A division of HPHLP, New York, 1994

Raibert, M.H.: Motor control and learning by the state space model. Technical report AI-M-351, Massachusetts Institute of Technology, NTIS AD-A026-960

Reiser, M., Semmler, W.: Magnetresonanztomographie, Kap.1. Berlin: Springer, 1997.

Rijntjes, M., Dettmers, C., Büchel, C., Kiebel, S., Frackowiak, R.S.J., Weiller, C.: A blueprint for movement: Functional and anatomical representations in the human motor system. Journal of Neuroscience, 19,8043-8048, 1999

Roeltgen, D.P., Heilmann, K.M.: Apractic agraphia in a patient with normal praxis. Brain Lang, 18, S. 35-46, 1983.

Roeltgen, D.P.: Agraphia, in: Heilmann, K.M., Valenstein, E. (edt.): Clinical Neuropsychology, New York, University Press, 3. Edition, S. 69, 1993.

Roland, P.E., Larsen, B., Lassen, N.A., Skinhoj, E.: Supplementary motor area and other cortical areas in organization of voluntary movements in man. J Neurophysiol, 43, S. 118-136, 1980

Roland, P.E., Zilles, K.: Brain atlases – a new research tool. Trends In Neurosciences, 17, 458-467, 1994

Rosenbaum, D.A.: Human motor control. Academic Press, San Diego, S.89, 1991

Rothschuh, K. E.: „Geschichte der Neurophysiologie“ in „Lehrbuch der Physiologie des Menschen“, S. 761 ff, 28. Auflage, 2. Band, Urban & Schwarzenberg, 1962

Schieber, M.H., Hibbard, L.S.: How somatotopic is the motor cortex hand area? Science, 261, S. 489-492, 1993

Schott, G.D.: Penfield’s homunculus: a note on cerebral cartography. Neurol Neurosurg Psychiat, 56, S. 329-333, 1993

Seitz, R.J., Canvan, A.G., Yaguez, L., Herzog, H., Tellmann, L., Knorr, U., Huang, Y., Homberg, V.: Representations of graphomotor trajectories in the human parietal cortex: evidence for controlled processing and automatic performance. Eur J Neurosci, 9 (2), S.378-389, 1997

Seitz, R.J.: Repräsentation motorischer Fähigkeiten im Gehirn des Menschen. Psychologische Beiträge, Band 37, S. 239-296, 1995

Sergent, J.: Brain imaging studies of cognitive functions. Trends. Neuroscience, 17, S.221-227, 1994

Singh, Laxmi N., Shuichi Higano, Shoki Takahashi, Yoshihiro Abe, Maya Sakamoto, Noriko Kurihara, Susumu Furuta, Hajime Tamura, Isao yanagawa, Toshikatsu Fujii, Tadashi Ishibashi, Shin Maruoka, Shogo Yamada: Functional MR Imaging of cortical activation of the cerebral hemispheres during motor tasks. American Journal of Neuroradiology, 19, S. 275-280, 1998.

Stephan, K.M., Fink, G.R., Passingham, R.E., Silbersweig, D., Ceballos-Baumann, A.O., Frith, C.D., Frackowiak, R.S.J.: Functional anatomy of the mental representation of upper extremity movements in healthy subjects. J Neurophysiol, 73, 373-386, 1995.

Stein, J.F.: The representation of egocentric space in the posterior parietal cortex. In: Cordo, P., Harnad, S.: Movement control, Cambridge University Press, S.89-98, New York, 1994

Tanji, J.: The supplementary motor area in the cerebral cortex. Neuroscience Res, 19, S. 251-268, 1994.

Tanji, J., Okano, K., Sato, K.C.: Neuronal activity in cortical motor areas related to ipsilateral, contralateral and bilateral digit movements of the monkey. J Neurophysiol, 60, S. 325- 343, 1988.

Tanji, J., Shima, K.: Role for supplementary motor area cells in planning several movements ahead. Nature, 371, S. 413-416, 1994

Tanné, J., Boussoud, D., Boyer-Zeller, N., Rouiller, E.M.: Direct visual pathways for reaching movements in the macaque monkey. Neuro Report, 7, S. 267-272, 1995.

Thut, G., Cook, N.D., Regard, M., Leenders, K.L., Halsband, U., Landis, T.: Intermanual transfer of proximal and distal motor engrams in humans. Exp Brain res, 108, S. 321-327, 1996.

Thut, G., Halsband, U., Regard, M., Mayer, E., Leenders, K.L., Lands, T.: What is the role of the corpus callosum in intermanual transfer of motor skills? A study of three cases with callosal pathology. Exp. Brain Research, 113, S.365-370, 1997.

Verard, L, Allain, P, Travere, J.M., Baron, J.C., Bloyet, D.: Fully automatic identification of AC and PC landmarks on brain MRI using scene analysis. IEEE Transactions on medical imaging, Vol. 16, NO. 5, 1997

Weiller, C., Lange, R., Nowak, H. : MEG studies of the somatosensory system by passive hand movement. Biomed Tech (Berl), 43, Suppl: 252-3, 1998

Weiller, C., Rijntjes M.: Learning, plasticity, and recovery in the central nervous system. Exp. Brain Research, 128 (1-2), S.134-8, 1999

Wiesendanger, M., Kazennikov, O., Perrig, S., Kaluzny, P.: Two hands- one action: the problem of bimanual coordination. In: Wing a, Haggard P, Flanagan JR: Hand and Brain. The neurophysiology and psychology of hand movements. San Diego, Academic Press.

Wiesendanger, M., Rouiller, E.M., Kazennikov, O., Perrig, S.: Is the supplementary motor area a bilaterally organized system? Advances in Neurology, 70, S. 85-94, 1996.

Wise, S.P., Boussaud, D., Johnson, P.B., Caminiti, R.: Premotor and parietal cortex: corticocortical connectivity and combinatorial computations. Ann Rev Neurosci, 20, S. 25-42, 1997.

Yousry, T.A., Schmid, D.U., Alkhadhi, H., Schmidt, D., Peraud, A., Buettner, A., Winkler, P.: Localization of the motor hand area to a knob on the precentral gyrus. A new landmark. Brain, S. 141-157, 1997.

Zwiener, U., Witte, H., Rother, M., Hoyer, D., Eiselt, M., Scholle, H.C.: EEG ans evoked potential mapping. Psychiatr Neurol Med Psychol (Leipzig), 42 (2), S. 65-78, 1990

Anhang

Name, Vorname:..... Alter:..... Geschlecht:.....

Straße:.....Wohnort:.....Telefon:.....

	immer links	meistens links	keine Bevorzugung	meistens rechts	immer rechts
Mit welcher Hand schreiben Sie?					X
Mit welcher Hand werfen Sie einen Ball?					X
Mit welcher Hand halten Sie einen Tischtennis- (Tennis-) Schläger?					X
Welche Hand ist beim Benutzen eines Besens oben am Stiel?					X
Welche Hand ist beim Benutzen einer Schaufel oben?					X
Mit welcher Hand halten Sie ein Streichholz?					X
Mit welcher Hand halten Sie eine Schere?					X
Mit welcher Hand führen sie das Ende eines Fadens durch ein Nadelöhr?					X
Mit welcher Hand spielen Sie Karten aus bei einem Kartenspiel?					X
Welche Hand benutzen Sie zum Hämmern?					X
Mit welcher Hand führen Sie die Zahnbürste?					X
Mit welcher Hand schrauben Sie den Verschluß einer Flasche auf?	Fixation d. Deckels mit links, dann mit rechts öffnen: Deckel abbrechen!		mit links	mit rechts	X

Gibt es unter den Geschwistern, Eltern, Kindern, Großeltern Linkshänder, wenn ja bitte nähere Angaben?

Studie: .....Doktorand:.....

Abbildung 15: Fragebogen zur Händigkeit, den jeder Proband vor der Teilnahme an der Studie auszufüllen hatte. Hiermit wurde verifiziert, ob es sich um einen „reinen“ Rechts- oder Linkshänder handelt.



Abbildung 16: Trainingsnachweis. Unterschrift mit links (Beispiel 1) – Training über eine Woche, jeweils 3x 10 -15 min. Links oben in der Abbildung die Unterschrift mit rechts zum Vergleich.



Abbildung 17: Trainingsnachweis. Unterschrift mit links (Beispiel 2)

Veröffentlichungen:

Dettmers C, Gierse A, Rijntjes M, Rzanny R, Gaser C, Weiller C: Kortikale Kontrolle der Unterschrift. Neurol Rehabil, 4, Suppl 1, 5-6, 1998

Dettmers C: Transhemispheric access to motor programs. European J Neuroscience, Proceedings, p85, 1998

Dettmers C, Rijntjes M, Rzanny R, Gierse A, Kiebel S, Gaser C, Kaiser W, Weiller C: Premotor Areas for Control of Parallel versus Mirror-Type Movements. Neuroimage, 1999, (Hans- Berger- Kongreß)

Dettmers C, Rijntjes M, Rzanny R, Gaser C, Gierse A, Kaiser W, Weiller C: Interhemispheric accessibility, transfer of and interference with motor programs. The neural basis of hand dexterity. M. Wiesenganger. Monte Verita, 3.-8.5.98

Dettmers C, Rijntjes M, Rzanny R, Gaser C, Gierse A, Kaiser W, Weiller C: Nicht-dominante Hand rekrutiert Bewegungsmuster aus der ipsilateralen Hemisphäre. Deutsche Gesellschaft für Neurologie, München, 1998

Danksagung

Für die freundliche Unterstützung und großzügige Betreuung möchte ich mich bei allen bedanken, die mir bei meiner Arbeit hilfreich zur Seite standen.

Herrn Privatdozent Dr. med. C. Dettmers und Prof. Dr. med. C. Weiller danke ich für die Überlassung des Arbeitsthemas.

Meine Mentoren, vor allem aber PD Dr. med. C. Dettmers, haben mich mit viel Zeitaufwand und Entgegenkommen bei der Bewältigung meiner Arbeit unterstützt.

Herrn Dr. rer. nat. R. Rzanny danke ich für seine Betreuung und die Möglichkeit, die Untersuchungen mittels des FMRI- Scanners in den Abendstunden durchzuführen.

Außerdem möchte ich Herrn Dr. Stephan Kiebel für seine Unterstützung danken, die er mir bei immer wieder neu auftretenden Fragen bezüglich der Datenauswertung mittels SPM 96 entgegen gebracht hat.

Herrn Prof. Dr. med. W. O. Witte danke ich für die Bestätigung des wissenschaftlichen Kontaktes zur Medizinischen Fakultät der Universität Jena und somit für die Möglichkeit, an dieser als Doktorand angenommen werden zu können.

Ein ganz besonders herzliches Dankeschön ist an meine Eltern gerichtet, die mir mit viel Verständnis und Geduld entgegengekommen sind.

Erfurt, den 01.09.2003 Alexander Gierse

Lebenslauf

Am 11.05.1974 wurde ich, Alexander Gierse, in Essen (Nordrhein-Westfalen), geboren. Als zweiter Sohn des Ehepaares Luise Maria Gierse, geborene Hessing und examinierte Kinderkrankenschwester, sowie Dr. med. Ulrich Gierse, Facharzt für Allgemeinmedizin, besuchte ich von 1980 bis 1984 die katholische Marienborngrundschule in Dortmund- Lütgendortmund.

Im Anschluss daran besuchte ich das althumanistische Gymnasium am Ostring in Bochum, an dem ich 1993 mein Abitur ablegte.

Im Wintersemester 1993/94 nahm ich in Jena das Studium der Humanmedizin auf, bestand 1995 das Physikum und absolvierte im Frühjahr 1997 den ersten, im Frühjahr 1999 den zweiten Abschnitt der Ärztlichen Prüfung.

Im September 1997 begann ich in der Neurologie der Friedrich- Schiller- Universität in Jena unter PD Dr. med. habil. Christian Dettmers mit der nun vorliegenden Promotionsarbeit.

Im Juni 2000 absolvierte ich den dritten Abschnitt der Ärztlichen Prüfung. Mit dem 01.09.2000 begann ich die Zeit meines AiP in der Notfallzentrale der HELIOS Kliniken Erfurt GmbH (CA Dr. med. E. Müller), wechselte zum 01.06.2001 in die Abteilung für Unfall- und Wiederherstellungschirurgie der HELIOS Kliniken Erfurt GmbH (Prof. Dr. med. K.-H. Winker) und rotierte dort am 15.04.2002 im Rahmen meiner Weiterbildung zum Facharzt für Chirurgie in die Klinik für Allgemein- und Viszeralchirurgie (Prof. Dr. med. Dr. phil. B. Böhm).

Heimatanschrift: Alexander Gierse, Albrechtstr.8, 99089 Erfurt

Ehrenwörtliche Erklärung

Hiermit erkläre ich, dass mir die Promotionsordnung der Medizinischen Fakultät der Friedrich-Schiller-Universität Jena bekannt ist, ich die Dissertation selbst angefertigt habe und alle von mir benutzten Hilfsmittel, persönlichen Mitteilungen und Quellen in meiner Arbeit angegeben sind. Es haben mich die Herren PD Dr. med. C. Dettmers und Dr. St. Kiebel bei der Auswahl und Auswertung des Materials sowie bei der Herstellung des Manuskripts unterstützt.

Dritte Personen haben weder unmittelbar noch mittelbar geldwerte Leistungen von mir für Arbeiten erhalten, die im Zusammenhang mit dem Inhalt der vorgelegten Dissertation stehen.

Diese Dissertation wurde weder als Prüfungsarbeit für eine staatliche noch eine andere wissenschaftliche Prüfung eingereicht. Ich habe die gleiche, eine in wesentlichen Teilen ähnliche oder eine andere Abhandlung bei keiner anderen Hochschule als Dissertation eingereicht.

Erfurt, _____ 2003 _____

Alexander Gierse