

<https://helda.helsinki.fi>

---

## Fusobacterium necrophorum ja Lemierren oireyhtymä : Nuorten aikuisten septinen laskimotulehdus

Nuikka, Antti

2018

---

Nuikka , A , Jarva , H & Meri , S 2018 , ' Fusobacterium necrophorum ja Lemierren oireyhtymä : Nuorten aikuisten septinen laskimotulehdus ' , Duodecim , Vuosikerta. 134 , Nro 16 , Sivut 1585-1591 . < <https://www.duodecimlehti.fi/api/pdf/duo14462> >

---

<http://hdl.handle.net/10138/304187>

---

publishedVersion

---

*Downloaded from Helda, University of Helsinki institutional repository.*

*This is an electronic reprint of the original article.*

*This reprint may differ from the original in pagination and typographic detail.*

*Please cite the original version.*

Antti Nuikka, Hanna Jarva ja Seppo Meri

Nuorten aikuisten septinen laskimotulehdus

## *Fusobacterium necrophorum* ja Lemierren oireyhtymä

*Fusobacterium necrophorum* on yleisin Lemierren oireyhtymän aiheuttaja. Infektio voi hoitamattomana olla hengenvaarallinen. Lemierren oireyhtymän kliininen kuva on tyypillisesti nielurisatulehdusta seuraava sisemmän kaulalaskimon tromboflebiitti. Viimeisen kolmen vuosikymmenen aikana tautia on raportoitu aiempaa enemmän, ja syyksi on arveltu tiukempaa linjaa mikrobilääkkeiden määräämisessä nielutulehduksen hoitoon. Lemierren oireyhtymä on silti edelleen harvinainen ja siksi usein diagnostinen haaste. Kliinikon on hyvä tunnistaa sille tyypilliset löydökset, jotta oikea diagnoosi ja mikrobilääkehoito eivät viivästy.

**F***usobacterium necrophorum* on gramnegatiivinen, anaerobinen pleomorfinen sauvabakteeri, joka voi aiheuttaa henkeä uhkaavia infektoita jopa perusterveille nuorille aikuisille. *F. necrophorum* kuuluu *Fusobacterium*-sukuun, jonka tunnetuimpiin edustajiin se lukeutuu yhdessä *Fusobacterium nucleatum*in kanssa. *F. necrophorum*in kaksi merkittävintä alalajia ovat *F. necrophorum* subsp. *necrophorum*, joka on eläinten patogeeni ja *F. necrophorum* subsp. *funduliforme*, joka puolestaan on ihmisille patogeeninen (1).

*F. necrophorum*in aiheuttama vakava ja erikoislaatuinen septinen infektio tunnetaan paremmin nimellä Lemierren oireyhtymä. Viimeisten kolmen vuosikymmenen aikana *F. necrophorum* -infektioita on raportoitu aiempaa merkittävästi enemmän (2). Tämä, yhdistettynä Lemierren oireyhtymän mahdollisesti henkeä uhkaaviin komplikaatioihin, antaa jokaiselle kliinikolle syyn tutustua bakteerin aiheuttamiin sairauksiin tarkemmin, jotta niiden tunnistaminen ja oikea hoito eivät viivästy.

### Lemierren oireyhtymän epidemiologia

*F. necrophorum* on harvinainen taudinaiheuttaja. Sitä tavataan eniten teini-ikäisillä ja nuorilla

aikuisilla, ja suurin esiintyvyys on 15–25-vuotiaiden ikäryhmässä (3–5). Ennen mikrobilääkeikää Lemierren oireyhtymä johti yleensä kuolemaan, mutta nykyään kuolleisuus on oikealla hoidolla noin 5 %:n luokkaa (1). Mikrobilääkkeiden käyttöönoton jälkeen raportoitujen Lemierren oireyhtymien määrä väheni merkittävästi (6), ja tauti saikin ajan myötä lempinimen ”onohdettu tauti”. Tanskassa ja Englannissa 1990-luvulla tehdyissä epidemiologisissa tutkimuksissa Lemierren oireyhtymän esiintyvyyden arvioitiin olevan noin 0,8–1,5 tapausta miljoonaa henkilöä kohden vuodessa (4,7). Tarkkoja lukuja ei ole tiedossa, mutta Suomessa voi tämän perusteella arvioida olevan 5–8 tapausta vuosittain. Tautitapausten määrän on kolmen viime vuosikymmenen aikana havaittu lisääntyneen (4,8). Syytä tähän on etsitty muun muassa tiukemmasta linjasta mikrobilääkkeiden määräämisessä (9), sillä hoitamaton *F. necrophorum*in aiheuttama lähengitysteiden infektio voi edetä Lemierren oireyhtymäksi. Toisaalta myös parantunut diagnostiikka voi selittää *F. necrophorum* -löydösten määrän kasvua.

Koska *F. necrophorum*in paikka osana suu- nielun normaaliflooraa on kiistanalainen, on myös vaikea osoittaa bakteerin tartuntareittiä (1,10). Ulkosenkyntinen infektio vaikuttaa to-

dennäköisimmältä vaihtoehdolta, ja kontaktia bakteeria kantavan ihmisen kanssa on epäilty alkuperäksi (11). *F. necrophorum* -epidemiaita ei ole havaittu, eikä selkeää vaihtelua vuodenaikojen välillä voida todeta. Muutamassa tutkimuksessa talvikuukausina raportoitiin enemmän tautitapauksia (5,12), kun taas Klug ym. systemoidussa katsauksessaan löysivät enemmän tautitapauksia kesäkuukausilta (13).

## Virulenssi ja patogeneesi

Ei ole yllättävää, että *F. necrophorumin* virulenssi ja Lemierren oireyhtymän patogeneesi ovat vaikeaselkoisia ja vielä nykyäänkin pitkälti epäselviä. Koska *F. necrophorumin* aiheuttamat taudit ovat harvinaisia, on satunnaistettujen ja sokkoutettujen tutkimusten tekeminen käytännössä mahdotonta. Täten mahdollisten virulenssitekijöiden merkitys jää hyvien arvailujen varaan. Sopivan eläinmallin puuttuminen vaikeuttaa edelleen luotettavien tutkimusten tekemistä, sillä *F. necrophorum* subsp. *funduliforme* ei aiheuta eläimissä ihmisille tyypillistä taudinkuvaa.

Eläimille patogeeninen *F. necrophorum* subsp. *necrophorum* aiheuttaa muun muassa maksan, hengitysteiden ja jalkojen nekrotisoivia infektoita erityisesti karjaeläimissä (14). Sen on havaittu tuottavan useita eri toksineja, joilla on merkitystä infektion synnyssä. Näitä ovat gramnegatiiviselle bakteerille tyypillisen endotoksiinin (lipopolysakkaridin) lisäksi hemagglutiiniini, hemolysiini ja leukosidiini. Myös ihmisille patogeenisen *F. necrophorum* subsp. *funduliformen* on havaittu tuottavan samoja toksineja, mutta ne ovat joko vähemmän aktiivisia tai niitä tuotetaan pienempiä määriä. Tämän takia ei voida olla varmoja, että eläininfektioiden patogeenisissä tärkeät toksiinit olisivat yhtä lailla merkittäviä ihmisille. Esimerkiksi eläinten infektoissa *F. necrophorumin* protromboottinen vaikutus on selvä, ja sitä auttaa hemagglutiiniinituotanto sekä bakteerin kyky aiheuttaa verihiiutaleiden aggregaatiota, mutta ihmisille patogeenisen alalajin kohdalla näitä vaikutuksia ei ole kyetty toistamaan. Kliiniselle taudille tyypillisiä ovat kuitenkin pään ja kaulan alueen laskimoiden septiset tromboosit (KUVA 1).

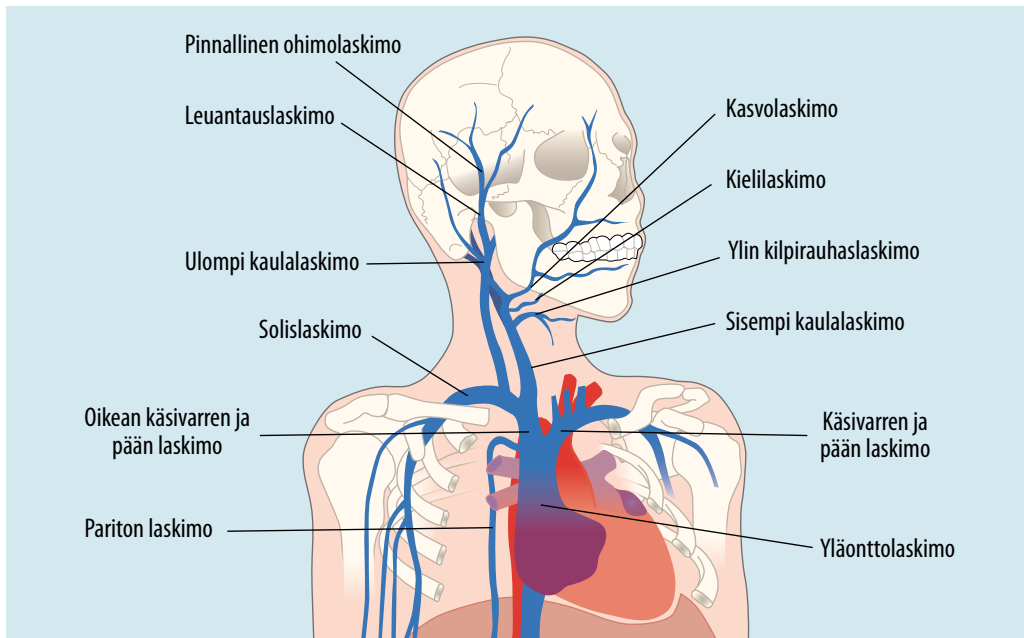
Kiinnostava tapa lähestyä bakteerin virulenssitekijöitä on miettiä, millainen on sen kohderyhmä eli *F. necrophorumin* tapauksessa perusterveet nuoret aikuiset. Samaa ”pusuäässä” olevaa kohderyhmää sairastuttavan Epstein-Barrin viruksen (EBV) ja *F. necrophorumin* yhteyttä on pohdittu ja myös tutkittu. Akuutisti mononukleoosi-infektio aiheuttaa muutoksia muun muassa vasta-aineiden sitoutumisessa patogeeneihin, ja tämän on havaittu auttavan nielurisojen kolonisoitumista bakteereilla. Esimerkiksi fusobakteeri-infektion alkuvaiheessa liukoisen IgA:n (sIgA) ja IgG:n sitoutuminen bakteerien pinnalle on huomattavasti heikompaa verrattuna terveisiin verrokkeihin (15). Akuuttia mononukleoosia sairastavien potilaiden nieluviiljelyistä onkin löytenyt suurempia määriä *F. necrophorumia* verrattuna terveeseen verokkiryhmään (1). Tutkimuksissa on kuitenkin usein ollut mukana vain pieni määrä potilaita ja sattuma on pidettävä mielessä, kun ottaa huomioon EBV:n suuren esiintyvyyden erityisesti 16–20-vuotiaiden ikäryhmässä (16).

*F. necrophorumin* virulenssitekijöiden etsiminen onkin mielenkiintoinen tutkimusalue, sillä tavallisesti anaerobiset bakteerit ovat verraten vähävirulenttisia eivätkä usein yksin kykene aiheuttamaan infektoita. Fusobakteerit kykenevät väistämään komplementtia sitomalla estäjätekijää H pinnalleen (17). Vahvin opsonisatiota ja komplementtitappoa estävä vaikutus on septisiä infektoita aiheuttavilla kannoilla.

Vaikka fusobakteerin virulenssitekijät tunnettaankin toistaiseksi huonosti, on Lemierren oireyhtymään johtavien tapahtumien kulku jokseenkin selkeä. Ylähengitystieinfektiota, useimmiten tonsilliittia, seuraa kurkkupaiseen muodostuminen ja sieltä bakteerin arvellaan hematogeenisesti leviävän sisempään kaulalaskimoon tai muuhun pään ja kaulan alueen laskimoon, josta se voi lähettää septisiä emboluksia ympäri kehoa (KUVA 2).

## Taudit

*F. necrophorum* on merkittävä peritonsillaaripaiseen aiheuttaja, ja yhteyden septiseen tromboflebiittiin André Lemierre kuvasi jo vuonna 1936 (18). Kurkkupaiseen märkäpesäke muo-



**KUVA 1.** Pään ja kaulan alueen merkittävät laskimot, joissa voi esiintyä Lemierren oireyhtymän tromboottisia manifestaatioita.

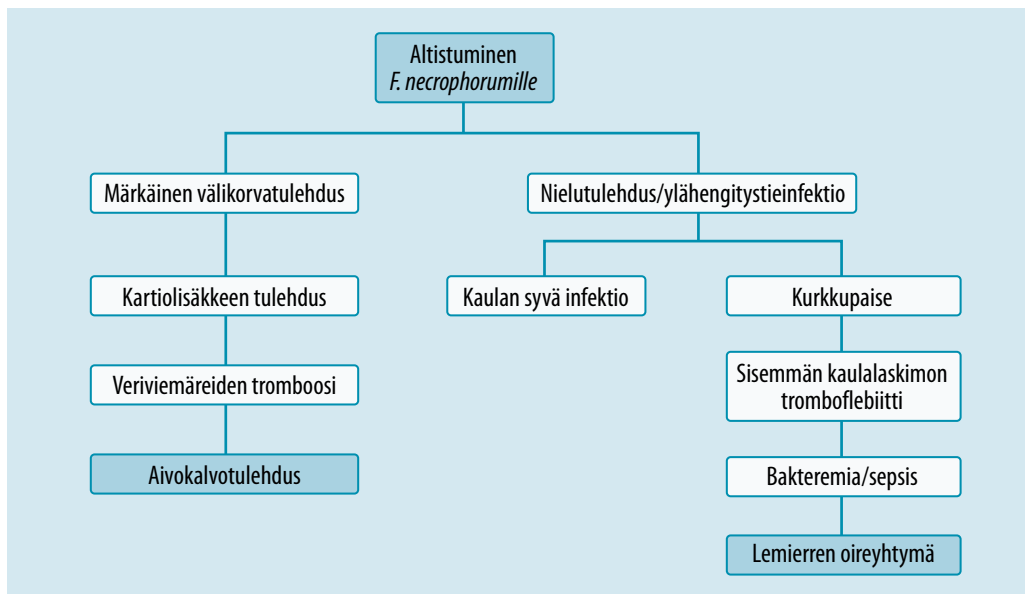
dostuu peritonsillaaritalaan, ja sitä tulee aina pitää vakavana infektiona. Useimmiten kyseessä on sekainfektio, jossa anaerobit ovat päälöydös. *F. necrophorum* löydetään noin 38 %:lta potilaista, ja se on yleisimmin tavattu anaerobi märkäpaiseista otetuissa aspiraationäytteissä (19).

Lemierren oireyhtymä on kuitenkin se, mistä *F. necrophorum* tunnetaan. Tyypillisessä tapauksessa potilas on hiljattain sairastanut suun tai kaulan alueen tulehduksen ja kärsii sen jälkeisestä toispuolisesta niska- ja kaulakivusta. Potilaalla voi olla viitteitä septisestä infektiosta. Klassinen merkki on tromboflebiitti sisemmässä kaulalaskimossa, jonne bakteeri on levinnyt nielutulehduksen jälkeen. Myös metastatitiset infektiomuutokset erityisesti keuhkoissa, mutta myös luissa, nivelissä tai maksassa, viittaavat Lemierren oireyhtymään. Keuhkomuutoksia tavataan jopa 85 %:ssa tapauksista ja niihin liittyy yleensä keuhkopussin neste- tai märkärkertymiä tai keuhkojen nekroottisia absesseja (20). Koska tauti on hoitamattomana hengenvaarallinen, sen nopea tunnistaminen ja hoitaminen on erityisen tärkeää. Myös joitakin muita sekä grampositiivisia että -negatiivisia

bakteereita (esimerkiksi *Klebsiella pneumoniae*) on kuvattu Lemierren oireyhtymän aiheuttajaksi (21).

Varsinkin pienillä lapsilla *F. necrophorum* saattaa aiheuttaa satunnaisesti märkäisiä välikorvatulehduksia, joilla voi hoitamattomana olla rajuja seurauksia. Tyypillisin komplikaatio on infektion eteneminen kartiolisäkkeeseen (22). Myös näissä tapauksissa sisemmän kaulalaskimon tromboflebiitti on mahdollinen, mutta tätä yleisempiä vaarallisia komplikaatioita ovat aivokalvotulehdus ja aivojen veriviemäreiden tromboosit. Korvaperäisten *F. necrophorum* -infektioiden kliininen kuva voi usein olla epäselvä ja siksi vaikeasti tunnistettava. Hoitovaste on yleensä hyvä (22,23), mutta nykyäänkin tauti voi johtaa myös kuolemaan (2,24).

*F. necrophorum*illa voi olla osansa myös lievemmissä infektioiden. Systemoidussa katsauksessaan Klug ym. totesivat, että positiivisten *F. necrophorum* -löydösten osuus akuuttia tonsilliittia sairastavista on 11 % (13), ja perusterveydenhuollon kurkkukipupotilaista vastaava luku oli 19,4 % (25). Molemmissa tapauksissa on kuitenkin epäselvää, onko *F. necrophorum*



KUVA 2. *Fusobacterium necrophorum* -infektion kliinisten manifestaatioiden eteneminen.

oireiden syy vai harmiton sivustakatsoja. Koska nieluviiljelyistä ei tavallisesti tutkita anaeroveja, jää *F. necrophorum* -löydös usein huomaamatta. Vaikeissa kurkkukiputapauksissa voisikin olla syytä tehdä myös anaerobiviiljely mahdollisen fusobakteerin toteamiseksi.

### Lemierren oireyhtymän diagnostiikka

Lemierren oireyhtymää tulisi epäillä potilaan valittaessa kovaa toispuolista kaula- ja niskasärkyä yhdistettynä septiseen kuumeiluun ja hiljattain sairastettuun ylähengitystieinfektioon, etenkin nielurisatulehdukseen (TAULUKKO 1). Kaulan alueella esiintyy usein myös turvotusta, ja pään kääntäminen voi olla kivuliasta tai mahdotonta. On hyvä muistaa, että taudin alkuperä voi olla myös hammasinfektio tai poskiontelontulehdus. Kartiolisäkkeen tulehdukseksi edenneessä märkäisessä välikorvatulehduksessa, erityisesti pienillä lapsilla, kannattaa mahdollinen *F. necrophorum* -infektio pitää mielessä.

Radiologisista tutkimuksista tietokonetomografia on ensisijainen menetelmä (26). Se on magneettikuvausta edullisempi ja toisaalta kaikukuvausta tarkempi. TT-kuvan varjopuolena on potilaan altistaminen säteilylle. Kaikuku-

vauksella puolestaan hiljattain muodostunut trombi saattaa jäädä havaitsematta niukkakakuisuuden takia. Kaikukuvaus on myös TT-kuvaa huonompi tutkittaessa syvempiä kudoksia, erityisesti solisluun ja leuan alueilla (27).

Trombi on diagnostisesti tärkeä löydös, ja useimmiten se löytyy sisemmästä kaulalaskimosta. Trombi saattaa löytyä myös muualta pään tai kaulan alueen laskimoista (KUVA 1). Embolioiden esiintyminen useimmiten keuhkoissa on tyypillistä Lemierren oireyhtymälle, mutta niitä on löydetty myös nivelistä, pernasta, maksasta, sydäimestä ja keskushermostosta (26). Lemierren oireyhtymässä emboliat ovat septisiä, eli ne sisältävät bakteereita.

Positiivisen *F. necrophorum* -veriviiljelytuloksen tulisi viimeistään paitsi herättää epäily Lemierren oireyhtymästä, myös varmistaa diagnoosi kliinisten oireiden sopiessa taudinkuvaan. Positiivisen viljelytuloksen saamista kuitenkin vaikeuttavat *F. necrophorum*in vaativat viljelyolosuhteet. Se tarvitsee täysin anaerobisen ympäristön, ja silloinkin kasvu voi olla hidasta ja vaatii joskus jopa 3–5 päivää kiinteällä kasvualustalla (28). Nykymetodeilla kasvua näkyy useimmiten jo 1–3 päivän kuluttua. Jos mikrobilääkehoito on aloitettu ennen verinäytteen ottoa, vaarana on väärä negatiivinen tulos (26).

*F. necrophorum* on hyvin tunnistettavissa myös PCR:ää tai MALDI-TOF (matrix-assisted laser desorption/ionization time-of-flight) -massa-spektrometrimenetelmää käyttäen (29).

## Lemierren oireyhtymän erotusdiagnostiikka

Lemierren oireyhtymän tunnistamiseen liittyy diagnostisia ongelmia. Tauti on suhteellisen harvinainen, minkä vuoksi monet lääkärit eivät ole koskaan sitä kohdanneet. Ensidiagnoosi kurkkukipua valittavalle potilaalle onkin usein virusperäinen nielutulehdus, sillä CRP-pitoisuus saattaa suurentua vasta viikon kuluttua oireiden alusta (20). Erityisesti mononukleoosiepäilyjä esiintyy paljon, mikä johtuu mahdollisesti molempien tautien yleisyydestä samassa ikäryhmässä. Erotusdiagnostisesti Lemierren oireyhtymään viittaavia merkkejä ovat pään tai kaulan alueen, useimmiten sisemmän kaulalaskimon tromboosi, mahdolliset radiologiset löydökset erityisesti keuhkoista sekä suurentunut CRP-pitoisuus (TAULUKKO 2) (1). Positiivinen laskimolöydös erottaa Lemierren oireyhtymän ja peritonsillaaripaiseen.

Joskus alkuperäinen ylähengitystieinfektio on ehtinyt jo lieventyä, ja keuhkoihin kulkeutunut septinen embolia voi ohjata kliinikkaa vääriin raiteille herättämällä epäilyksen keuhkokuumeesta tai keuhkoemboliasta. Septinen embolia voi aiheuttaa hengenahdistusta ja veriyskää, joka saattaa edelleen vahvistaa keuhkokuumeen tai keuhkoembolian epäilyä. Diagnostisessa avainasemassa onkin joko akuutti tai hiljattain esiintynyt kurkkukipu, jonka tulisi muistuttaa *F. necrophorum* -infektion mahdollisuudesta. Kaulan alueen kuvantamisessa todettu laskimotukos, yhdistettynä positiiviseen *F. necrophorum* -veriviljelyyn, varmistaa Lemierren oireyhtymän diagnoosin (TAULUKKO 2).

## Lemierren oireyhtymän hoito

Valtaosa *F. necrophorum* -kannoista on herkkiä penisilliinille. Resistenttejä, beetalaktamaasia tuottavia kantoja on kuitenkin löydetty, ja on kuvattu myös kantoja, jotka ovat penisilliinille herkkiä in vitro, mutta osoittautuvat kliinises-

**TAULUKKO 1.** Lemierren oireyhtymää sairastavan potilaan klassiset oireet.

Hiljattain sairastettu suun tai kaulan alueen infektio  
Voimakas toispuolinen kaula- ja niskasärky  
Pään kääntäminen on kivuliasta tai mahdotonta  
Septinen kuumeilu  
Keuhko-oireilua kuten hengenahdistusta tai veriyskää

**TAULUKKO 2.** Työkalut Lemierren oireyhtymän diagnosointiin.

Esitiedot (hiljattainen suun tai kaulanalueen infektio)  
Veriviljely ennen antibioottihoidon aloittamista  
Kaulan alueen TT-kuva  
Keuhkojen TT-kuva tai keuhkoröntgen

ti resistenteiksi (1). Herkkyysmääritys onkin tarpeen tehdä aina, ja ennen herkkyystuloksen valmistumista on syytä käyttää beetalaktamaasia sietävää mikrobilääkettä.

Useimmissa tutkimuksissa mikrobilääkkeiksi on valittu penisilliini, karbapeneemi, keftriaksoni tai piperasilliini-tatsobaktaami. Näihin on saatettu yhdistää myös metronidatsoli (27). Karbapeneemilla on yhdessä tutkimuksessa havaittu olevan klindamysiiniä tehokkaampi vaikutus *F. necrophorumia* vastaan (31). Metronidatsolilla on erinomainen teho kaikkia *Fusobacterium*-kantoja vastaan (32) ja se onkin suositeltu mikrobilääke Lemierren oireyhtymän diagnoosin varmistuttua. Sillä on hyvä hyötyosuus suun kautta annosteltuna, ja useissa tautitapauksissa metronidatsolin lisääminen tai siihen vaihtaminen on parantanut potilaan tilaa huomattavasti (1). Yhdistelmä toisen mikrobilääkkeen, kuten penisilliinin, kanssa on kuitenkin suositeltavaa sekainfektion varalta.

Mikrobilääkehoidon optimikestosta ei ole varmuutta, mutta yleisenä ohjeena suositellaan kahta viikkoa suonensisäistä ja kahdesta neljään viikkoa suun kautta otettavaa mikrobilääkettä. Oirekuva on yksilöllinen, ja siten myös mikrobilääkehoito on suunniteltava jokaisen potilaan kohdalla erikseen. Hoidossa on otettava huomioon taudin vakavuus sekä seurattutkimusten tulokset, joihin lukeutuvat tuoksen pienenemisen seuranta sekä serologiset

## Ydinasiat

- ▶ *Fusobacterium necrophorum* on *Fusobacterium*-sukuun kuuluva anaerobinen gram-negatiivinen sauvabakteeri.
- ▶ Lemierren oireyhtymä on tyypillisesti *F. necrophorumin* aiheuttama septinen tromboflebiitti.
- ▶ Diagnooitujen Lemierren oireyhtymätapausten määrä on viimeisen kolmen vuosikymmenen aikana suurentunut.
- ▶ Diagnostisia avainlöydöksiä ovat sisemän kaulalaskimon septinen tromboosi ja *F. necrophorum* -positiivinen veriviljelytulos.
- ▶ Mikrobilääkehoito on aloitettava heti ja suositeltava mikrobilääke on metronidatsoli, johon voi lisätä penisilliinin sekainfektion varalta.

tutkimukset. Pitkähkö mikrobilääkehoito on tarpeen, ja syyksi arvellaan mikrobilääkkeiden suhteellisen hidasta tunkeutumista fibriinitulpaan ja nekroottisiin absesseihin (33). Toipumisen aikana kuumeilu ja muu lievä oireilu ovat tyypillisiä (30).

Mikrobilääkehoidon lisäksi kirurgista dreneerausta tulee harkita, mikäli nekroottisia paiseita löytyy muualta elimistöstä. Kaulalaskimon ligeeraaminen voi tulla kyseeseen, mikäli potilaan vointi huononee kriittisesti eikä mikrobilääkkeiden arvella ehtivän auttaa tai jos mikrobilääkehoito ei tuo toivottuja tuloksia (1). Antikoagulaation tarve on edelleen kiis-

tanalainen, vaikka sen merkitystä Lemierren oireyhtymän hoidossa on kirjallisuudessa spekuloitu jo vuosikymmeniä. Antikoagulaation on arveltu estävän metastaattisten embolusten kulkeutumista muihin elimiin ja näin ollen estävän niiden mahdollisesti aiheuttamia komplikaatioita, erityisesti keuhkoissa. Selvää näyttöä antikoagulanttien tehosta ei kuitenkaan ole, eikä siis ole mielekääntä antaa tässä suositusta niiden käytöstä. Jos potilaalla kuitenkin todetaan suuri laskimotukos, joka ei mikrobilääkkeistä huolimatta parane, on antikoagulaation mahdollisuus hyvä pitää mielessä. Antikoagulaatiohoito on tarpeen, jos tromboosilöydös on aivojen veriviemäreissä (19).

## Lopuksi

*F. necrophorumin* aiheuttama Lemierren oireyhtymä on harvinainen, mutta mahdollisesti hengenvaarallinen septinen tromboflebiitti. Tyypillinen potilas on perusterve nuori aikuinen, joka on hiljattain sairastanut nielurisatulehduksen tai muun ylähengitystieinfektion ja on hakeutunut hoitoon toispuolisen kaulatai niskasäryn ja kuumeilun vuoksi. Keuhkolöydöksiä esiintyy usein. Diagnoosi perustuu *F. necrophorum* -positiiviseen veriviljelytulokseen ja radiologisiin löydöksiin. Mikrobilääkehoito on aloitettava välittömästi, ja siihen voidaan liittää myös paiseiden kirurginen dreneeraus ja nekroottisen kudoksen puhdistus. Lemierren oireyhtymä tarjoaa klinikolle diagnostisen pähkinän. Tauti sekoitetaan usein aluksi virusperäiseen nielutulehdukseen, kurkukupaiseeseen tai epätyypilliseen keuhkokuumeeseen. Kerran nähty Lemierren oireyhtymä ei kuitenkaan helposti unohdu. ■

### ANTTI NUIKKA, LK

Helsingin yliopisto, bakteriologian ja immunologian osasto ja immunobiologian tutkimusohjelma

### HANNA JARVA, LT, immunologian dosentti

Helsingin yliopisto, bakteriologian ja immunologian osasto ja immunobiologian tutkimusohjelma, Helsingin yliopisto ja HUSLAB, virologian ja immunologian osasto

### SEPPO MERI, LT, immunologian professori

Helsingin yliopisto, bakteriologian ja immunologian osasto ja immunobiologian tutkimusohjelma, Helsingin yliopisto ja HUSLAB, virologian ja immunologian osasto

### SIDONNAISUUDET

**Antti Nuikka:** Ei sidonnaisuuksia

**Hanna Jarva:** Luentopalkkio/asiantuntijapalkkio (Labquality)

**Seppo Meri:** Luentopalkkio/asiantuntijapalkkio (Labquality, Blueprint Genetics, Alexion, MSD, Pfizer, Roche)



## KIRJALLISUUTTA

1. Riordan T. Human infection with fusobacterium necrophorum (necrobacillosis), with a focus on Lemierre's syndrome. *Clin Microbiol Rev* 2007;20:622–59.
2. Creemers-Schild D, Gronthoud F, Spanjaard L, ym. Fusobacterium necrophorum, an emerging pathogen of otogenic and paranasal infections? *New Microbes New Infect* 2014;2:52–7.
3. Eykyn SJ. Necrobacillosis. *Scand J Infect Dis* 1989;62(Suppl 1):41–6.
4. Hagelskjaer LH, Prag J, Malczynski J, ym. Incidence and clinical epidemiology of necrobacillosis, including Lemierre's syndrome, in Denmark 1990–1995. *Eur J Clin Microbiol Infect Dis* 1998;17:561–5.
5. Brazier JS, Hall V, Yusuf E, ym. Fusobacterium necrophorum infections in England and Wales 1990–2000. *J Med Microbiol* 2002;51:269–72.
6. Brocard H, Guibe C. Septicemias caused by *Bacillus funduliformis*. *Rev Prat* 1957;7:1285–6.
7. Jones J W, Riordan T, Morgan MS. Investigation of postanginal sepsis and Lemierre's syndrome in the South West Peninsula. *Commun Dis Public Health* 2001;4:278–82.
8. Ramirez S, Hild TG, Rudolph CN, ym. Increased diagnosis of Lemierre syndrome and other Fusobacterium necrophorum infections at a Children's Hospital. *Pediatrics* 2003;112:e380.
9. Brazier. Human infections with fusobacterium necrophorum. *Anaerobe* 2006;12:165–72.
10. Björk H, Bieber L, Hedin K, ym. Tonsillar colonisation of Fusobacterium necrophorum in patients subjected to tonsillectomy. *BMC Infect Dis* 2015;15:264.
11. Batty A, Wren MW, Gal M. Fusobacterium necrophorum as the cause of recurrent sore throat: comparison of isolates from persistent sore throat syndrome and Lemierre's disease. *J Infect* 2005;51:299–306.
12. Spiers JR, Owens JJ, Woodson GE, ym. Treatment of peritonsillar abscess. A prospective study of aspiration vs incision and drainage. *Arch Otolaryngol Head Neck Surg* 1987;113:984–6.
13. Klug TE, Rusan M, Fuursted K, ym. A Systematic review of Fusobacterium necrophorum-positive acute tonsillitis: prevalence, methods of detection, patient characteristics, and the usefulness of the Centor score. *Eur J Clin Microbiol Infect Dis* 2016;35:1903–12.
14. Brooks JW, Kumar A, Narayanan S, ym. Characterization of Fusobacterium isolates from the respiratory tract of white-tailed deer (*Odocoileus virginianus*). *J Vet Diagn Invest* 2014;26:213–20.
15. Stenfors LE, Räisänen S. Immunoglobulin-coated bacteria on the tonsillar surface during infectious mononucleosis. *J Laryngol Otol* 1996;110:339–42.
16. Ebell MH, Call M, Shinholser J, ym. Does this patient have infectious mononucleosis? The rational clinical examination systematic review. *JAMA* 2016;315:1502–9.
17. Friberg N, Carlson P, Kentala E, ym. Factor H binding as a complement evasion mechanism for an anaerobic pathogen, Fusobacterium necrophorum. *J Immunol* 2008;181:8624–32.
18. Lemierre A. On certain septicaemias due to anaerobic organisms. *Lancet* 1936;1:701–3.
19. Jousimies-Somer H, Savolainen S, Mäkitie A, ym. Bacteriologic findings in peritonsillar abscesses in young adults. *Clin Infect Dis* 1993;16(Suppl 4):S292–8.
20. Hagelskjaer KL, Prag J. Human necrobacillosis, with emphasis on Lemierre's syndrome. *Clin Infect Dis* 2000;31:524–32.
21. Lee WS, Wang FD, Shieh YH, ym. Lemierre syndrome complicating multiple brain abscesses caused by extended-spectrum  $\beta$ -lactamase producing *Klebsiella pneumoniae* cured by fosfomycin and meropenem combination therapy. *J Microbiol Immunol Infect* 2012;45:72–4.
22. Le Monnier A, Jamet A, Carbone E, ym. Fusobacterium necrophorum middle ear infections in children and related complications. *Pediatr Infect Dis J* 2008;27:613–7.
23. Bailhache M, Mariani-Kurdjian P, Lehours P, ym. Fusobacterium invasive infections in children: a retrospective study in two French tertiary care centres. *Eur J Clin Microbiol Infect Dis* 2013;32:1041–7.
24. Shamriz O, Engelhard D, Temper V, ym. Infections caused by Fusobacterium in children: a 14-year single-center experience. *Infection* 2015;43:663–70.
25. Marchello C, Ebell M. Prevalence of group C streptococcus and fusobacterium necrophorum in patients with sore throat: a meta-analysis. *Ann Fam Med* 2016;14:567–74.
26. Johanssen K, Bodtger U. Lemierre's syndrome: current perspectives on diagnosis and management. *Infect Drug Resist* 2016;9:221–7.
27. Ungprasert P, Srivali N. Diagnosis and treatment of Lemierre syndrome. *Am J Emerg Med* 2015;33:1319.
28. Johannesen K, Dessau R, Heltberg O, ym. Bad news itself or just the messenger? The high mortality of Fusobacterium spp. infections is related to disseminated malignancy and other comorbidities. *Eur Clin Respir J* 2016;3:30287.
29. Veloo AC, Elgersma PE, Friedrich AW, ym. The influence of incubation time, sample preparation and exposure to oxygen on the quality of the MALDI-TOF MS spectrum of anaerobic bacteria. *Clin Microbiol Infect* 2014;20:O1091–7.
30. Mustila T, Hutri-Kähönen N, Helminen M. Lemierren oireyhtymä hengitystietulehduksen komplikaationa. *Duodecim* 2007;123:2266–9.
31. Kowalsky SF, Echols RM, McCormick EM. Comparative serum bactericidal activity of ceftizoxime/metronidazole, ceftizoxime, clindamycin and imipenem against obligate anaerobic bacteria. *J Antimicrob Chemother* 1990;25:767–75.
32. Freeman CD, Klutman NE, Lamp KC. Metronidazole a therapeutic review and update. *Drugs* 1997;54:679–708.
33. Kuppalli K, Livorsi K, Talati N, ym. Lemierre's syndrome due to Fusobacterium necrophorum. *Lancet Infect Dis* 2012;12:808–15.

## SUMMARY

### **Fusobacterium necrophorum and Lemierre's syndrome – septic thrombophlebitis of young adults**

*Fusobacterium necrophorum* is the main causative agent of Lemierre's syndrome, which can be potentially life-threatening. Typically, the syndrome involves thrombophlebitis of the vena jugularis interna and septic fever following tonsillitis. The incidence of the disease has increased during the last three decades, possibly due to the more restricted use of antibiotics. Despite that, Lemierre's syndrome is still a rare disease and often difficult to diagnose. Clinicians should be aware of the typical findings associated with the disease to reach the correct diagnosis and initiate appropriate antibiotic therapy.