

<https://helda.helsinki.fi>

---

## Hammasvauriot anestesian ja elvytyksen yhteydessä : Potilasvakuutuskeskuksen aineiston analyysi

Pitkänen, Mikko

2018

---

Pitkänen , M , Kontio , R & Förster , J 2018 , ' Hammasvauriot anestesian ja elvytyksen yhteydessä : Potilasvakuutuskeskuksen aineiston analyysi ' , Suomen lääkärilehti , Vuosikerta. 73 , Nro 21 , Sivut 1357-1361 . <  
<http://www.laakarilehti.fi/pdf/2018/SLL212018-1357.pdf> >

---

<http://hdl.handle.net/10138/304132>

---

publishedVersion

---

*Downloaded from Helda, University of Helsinki institutional repository.*

*This is an electronic reprint of the original article.*

*This reprint may differ from the original in pagination and typographic detail.*

*Please cite the original version.*

**MIKKO PITKÄNEN**  
dosentti, anestesiasairaanhoitaja  
Orton Oy

**RISTO KONTIO**  
dosentti, leukakirurgian ylilääkäri,  
linjajohtaja  
HYKS, suu- ja leukasairauksien  
klinikka

**JOHANNES FÖRSTER**  
LT, anesthesiologian erikoislääkäri  
Orton Oy

## Potilasvakuutuskeskuksen aineiston analyysi Hammasvauriot anestesian ja elvytyksen yhteydessä

**LÄHTÖKOHDAT** Hammasvaurio on yleinen anestesiaan, intubaatioon ja elvytykseen liittyvä haittatapahtuma.

**MENETELMÄT** Analyysi perustuu Potilasvakuutuskeskuksessa v. 2000–13 loppuun käsiteltyihin vahinkoilmoituksiin.

**TULOKSET** Hammasvaurioita anestesian ja intubaation yhteydessä koski 137 vahinkoilmoitusta. Potilaille oli tehty leikkaus (83 %), intubaatio hätätilanteessa (7 %) tai muu toimenpide (mm. kardioversio). Tapauksista 66 % liittyi laryngoskopiaan ja intubaatioon ja vajaa 20 % nielu- tai kurkunpäänaamarin käyttöön. Vaikea intubaatio oli riskitekijä. Terve hammas vaurioitui 7 %:ssa. Vaurio korvattiin neljälle potilaalle (2,9 %).

**PÄÄTELMÄT** Hammasvahingolle altistavat heikentynyt hampaisto ja intubaatio. Oikeusturvan takia on tärkeää kirjata hammasstatus etukäteen. Potilasvakuutuskeskus korvaa anestesian aikaisen hammasvaurion harvoin. Nopea hoito voi pelastaa vaurioituneen hampaan.

Hammasvaurioita on kuvattu anestesioiden ja suun alueella tehtävien toimenpiteiden yhteydessä. Yleinen syy hampaan vahingoittumiseen on laryngoskoopin aiheuttama mekaaninen vääntö intubaation aikana, kun hampaita käytetään epähuomiossa tukipisteinä laryngoskoopin kielelle.

Vaikka anestesia- ja lääkehoitoa opetetaan varoamaan hampaita, vahingoilta ei voi aina vältyä. Hammasvaurion riski kasvaa, kun intubaatio suoritetaan kiireellisenä, esimerkiksi elvytyksessä. Intubaation aiheuttaman hammasvaurion ilmaantuvuudesta on esitetty vaihtelevia lukuja, esimerkiksi 1/4 500 (1). Prospektiivisen tutkimuksen mukaan toisaalta jopa 12 %:lle syntyi hammasvaurio intubaatioanestesian yhteydessä (2). Vaurioista 10–30 % tapahtuu anestesian ylläpito-, herätys- tai heräämövaiheessa (3).

selvityksen ja korvausta vauriosta. Amerikkalaisen tutkimuksen mukaan anestesiaan liittyvien vahinkoilmoitusten yleisin syy (yli kolmasosa tapauksista) on hammasvaurio leikkauksen yhteydessä (1).

Suomessa tällaiset vahinkoilmoitukset käsittelee tavallisesti Potilasvakuutuskeskus (PVK). Keskuksen materiaalista ei tietääksemme ole aiemmin analysoitu anestesiaan liittyviä hammasvaurioita. Myös suomenkielinen kirjallisuus aiheesta on erittäin vähäistä (5).

Esitämme tässä analyysin vuosina 2000–13 PVK:ssa ratkaistuista anestesiaan ja elvytykseen liittyvistä hammasvahinkoilmoituksista. Lisäksi kuvaamme, miten tulisi varautua huonohampaisen potilaan hoitoon ja kuinka toimia hampaan vaurioituttua.

### Aineisto ja menetelmät

Vuosina 2000–13 PVK:lle tuli 137 vahinkoilmoitusta, jotka koskivat hammasvaurioita anestesian tai intubaation yhteydessä. Saimme keskukselta luvan tutustua materiaaliin, ja tiedot tallennettiin ja analysoitiin ilman henkilötunnuksia. Potilaiden sairauskertomuksista selvitimme taustatiedot: minkä toimenpiteen yhteydessä hammasvaurio oli aiheutunut, oliko kyseessä intubaatio, oliko intubaatio ollut hankala ja oliko kyseessä päivystystoimenpide? Kirjasimme tiedot siitä,

*Anestesian jälkeiseen tärinään on kiinnitettävä huomiota hampaistonkin suojaamiseksi.*

Toimenpiteen jälkeen havaitut hammasvauriot yllättävät usein potilaan ja hoitohenkilökunnan (4). Potilaan voi olla vaikea ymmärtää, että tavallinen leikkaus tai tutkimus voi johtaa tällaiseen komplikaatioon. Hän luonnollisesti haluaa

LIITEAINEISTO  
pdf-versiossa  
[www.laakarilehti.fi](http://www.laakarilehti.fi)

Sisällysluettelot  
SLL 21/2018

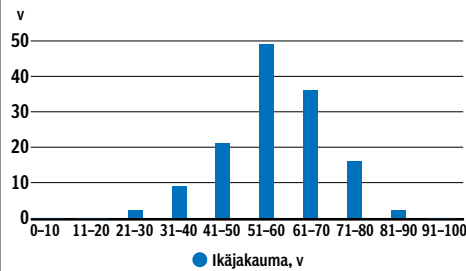
VERTAISARVIOITU 

## KIRJALLISUUTTA

- Warner ME, Benenfeld SM, Warner MA, Schroeder DR, Maxson PM. Perianesthetic dental injuries: frequency, outcomes, and risk factors. *Anesthesiology* 1999;90:1302-5.
- Chen JJ, Susetio L, Chao CC. Oral complications associated with endotracheal general anesthesia. *Ma Zui Xue Za Zhi* 1990;28:163-9.
- Yasny JS. Perioperative dental considerations for the anesthesiologist. *Review. Anesth Analg* 2009;108:1564-73.
- Givol N, Gershtansky Y, Halamish-Shani T, Taicher S, Perel A, Segal E. Perianesthetic dental injuries: analysis of incident reports. *J Clin Anesth* 2004;16:173-6.
- Nuutinen L. Hammassavurio intubaation yhteydessä. *Finnest* 1987;13:181-4.
- Newland MC, Ellis SJ, Peters KR ym. Dental injury associated with anesthesia: a report of 161,687 anesthetics given over 14 years. *J Clin Anesth* 2007;19:339-45.
- Abesundara L, Creedon A, Soltanifar D. Dental knowledge for anaesthetists. *Br J Anaesth Education* 2016;16:362-8.
- Aromaa U, Pesonen P, Linko K, Tammisto T. Difficulties with tooth protectors in endotracheal intubation. *Acta Anaesthesiol Scand* 1988;32:304-7.
- Lee J, Choi JH, Lee YK, Kim ES, Kwon OK, Hastings RH. The Callander laryngoscope blade modification is associated with a decreased risk of dental contact. *Can J Anaesth* 2004;51:181-4.
- Bito H, Nishiyama T, Higarhizawa T, Sakai T, Konishi A. Determination of the distance between the upper incisors and the laryngoscope blade during laryngoscopy: comparisons of the McCoy, the Macintosh, the Miller, and the Belscope blades (Japanese). *Masui* 1998;47:1257-61.
- Ray DC, Billington C, Kearns PK ym. A comparison of McGrath and Macintosh laryngoscopes in novice users: a manikin study. *Anaesthesia* 2009;64:1207-10.
- Malik MA, Hassett P, Carney J, Higgins BD, Harte BH, Laffey JG. A comparison of the Glidescope, Pentax AWS, and Macintosh laryngoscopes when used by novice personnel: a manikin study. *Can J Anaesth* 2009;56:802-11.
- Malik MA, O'Donoghue C, Carney J, Maharaj CH, Harte BH, Laffey JG. Comparison of the Glidescope, the Pentax AWS, and the Truview EVO2 with the Macintosh laryngoscope in experienced anaesthetists: a manikin study. *Br J Anaesth* 2009;102:128-34.
- Marrel J, Blanc C, Frascarolo P, Magnusson L. Videolaryngoscopy improves intubation condition in morbidly obese patients. *Eur J Anaesthesiol* 2007;24:1045-9.

KUVIO 1.

### Potilaiden ikäjakauma.



mitkä hampaat olivat vaurioituneet ja missä vaiheessa vaurio oli havaittu. Pyrimme mahdollisuuksien mukaan selvittämään anestesia- ja leikkauksen kokemustason. Selvitimme myös, miten vauriot oli korvattu.

### Tulokset

Suurin osa potilaista oli yli 50-vuotiaita (kuvio 1). Potilaiden keskimääräinen painoindeksi (BMI) oli 28 (keskihajonta 6,1) kg/m<sup>2</sup>. Suurimmassa osassa tapauksista (114/137) potilas oli nukutettu leikkauksen vuoksi.

Yhdeksällä potilaalla intubaation syynä oli elottomuus, vitaalitoiminnon vajaatoiminta tai myrkytys. Viidellä potilaalla hammassavurio oli aiheutunut sähköisen rytminsiirron yhteydessä ja neljällä sähköisokkihoidon yhteydessä. Viidelle oli tehty muu toimenpide (esim. kolonoskopia tai kurkunpään tähytys). Hammassavurioista 25 % oli tullut päivystystoimenpiteen yhteydessä.

Kaikista vaurioista 90:n (66 %) arvioitiin liittyvän laryngoskopiaan ja intubaatioon (kolmessa tapauksessa kyseessä oli endotrakeaaliputkea paksumpi endobronkiaalinen putki). Tapauksista 16:n (12 %) arvioitiin liittyvän nielutuubin ja 6 tapauksen (4 %) kurkunpäänaamarin (larynksmaski) käyttöön. Muutamassa tapauksessa jäi kuitenkin epävarmaksi, liittyikö vaurio laryngoskopiaan vai siihen, että potilas oli purrut intubaatioputkea, kurkunpäänaamaria tai nielutuubia myöhemmin.

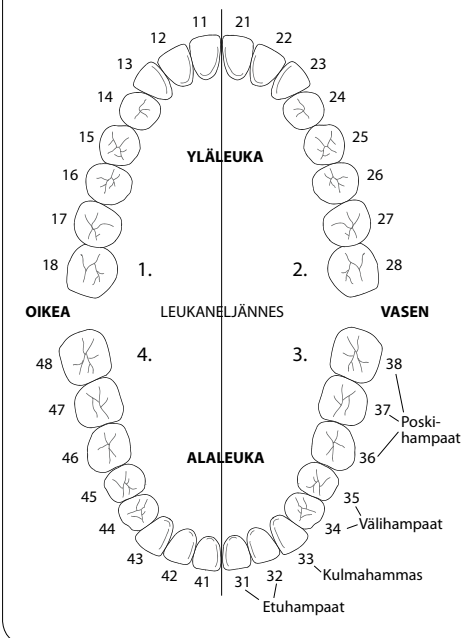
Peräti 24/137 (18 %) tapauksessa tapahtumien kulku (mekanismi, kuten hengitystien pureskeleminen, ja ajallinen yhteys) jäi epäselväksi tai syy-seuraussuhdetta pidettiin epätodennäköisenä. Yhdessä tapauksessa isoiloitu-

KUVA 1.

### Pysyvien hampaiden numerointi.

Hampaat yksilöidään numeropareilla: ensimmäinen numero ilmaisee leukaneljänneksen, jossa hammas sijaitsee, toinen numero ilmaisee hampaan järjestysnumeron keskiviivasta taaksepäin mentäessä.

Lähde: Lääkärintietokannat / Kustannus Oy Duodecim. Kuva julkaistaan Kustannus Oy Duodecimin luvalla.



nut, juurihoidettu hammas irtosi, kun suunte-loa puhdistettiin imukatetrilla.

Vain viidesosa intubaatioista oli luokiteltu hankalaksi tai vaikeaksi. Muissa tapauksissa intubaatio oli luokiteltu helpoksi tai sitä ei ollut luokiteltu. Etenkin jälkimmäisissä tapauksissa vaurion syy jäi usein epäselväksi tai saattoi liittyä nieluputken käyttöön.

Vain 58 hammastapaturmaa (42 %) havaittiin heti, 33 (24 %) todettiin heräämössä ja 43 (31 %) havaittiin vielä myöhemmin tai potilas ilmoitti vauriosta jälkeensä. Kolmessa tapauksessa ei ollut rekisteröity, milloin vahinko havaittiin.

Toimenpiteen tehneen lääkärin koulutus ilmeni 90 tapauksessa (67 %). Toimenpiteestä oli useimmiten vastuussa anestesiologiaan erikoistunut lääkäri yksin (63/90) tai opettajan ominaisuudessa (6/90). Erikoistuva lääkäri hoiti anestesiaa 20/90 tapauksessa. Yhdessä tapauksessa

- 15 Maassen R, Lee R, Hermans B, Marcus M, van Zundert A. A comparison of three videolaryngoscopes: the Macintosh laryngoscope blade reduces, but does not replace, routine stylet use for intubation in morbidly obese patients. *Anesth Analg* 2009;109:1560–5.
- 16 Lee RA, van Zundert AA, Maassen RL, Wieringa PA. Forces applied to the maxillary incisors by video laryngoscopes and the Macintosh laryngoscope. *Acta Anaesthesiol Scand* 2012;56:224–9.
- 17 Abbott PV, Salgado JC. Strategies to minimise the consequences of trauma to the teeth. *Oral Health Dent Manag* 2014;13:229–42.

(vaikea intubaatio) anestesiakertomukseen oli merkitty neljä lääkäriä.

Useimmiten vaurioitui jokin etuhampaista ja niistä tavallisimmin vasen yläetuhammas (D21) (taulukko 1) (kuva 1). Suurin osa vaurioista aiheutui ennestään hoidetulle hampaalle.

Tapauksista 13 on kuvattu tarkemmin (liite 1, [www.laakarilehti.fi](http://www.laakarilehti.fi) > Sisällysluettelot > 21/2018). Vain neljä vauriota oli katsottu hoitovahingoksi, ja näissä tapauksissa potilaalle maksettiin korvausta. Yksi tapaus oli luokiteltu vähäiseksi hoitovahingoksi, josta ei maksettu korvausta. Ehjä hammas vaurioitua vain 10 tapauksessa, ja näistä kaksi korvattiin. Kuudessa tapauksessa korvauksen epäämisen syy oli vaikea intubaatio ja kahdessa hammasvaurion syy-yhteys anestesiaan oli epäselvä.

PVK:n ratkaisusta valitettiin potilasvahinkolautakunnalle kahdeksassa tapauksessa. Lautakunta muutti PVK:n ratkaisua niistä yhdessä (liite 1).

### Pohdinta

Tutkimuskauden 14 vuoden aikana raportoitiin 137 hammasvauriota, jotka olivat aiheutuneet anestesian ja elvytyksen yhteydessä. Vaurioita syntyy oletettavasti paljon enemmän, mutta vain osasta tehdään vahinkoilmoitus.

Aineistossa nousivat esiin tyypilliset riskitekijät, kuten muissakin samanlaisissa tutkimuksissa ja analyyseissä (1,3,6,7) (taulukko 2). Vaurioituneet hampaat olivat lähes aina jo ennestään kariksen ja parodontitiitin heikentämiä. Vaikka huonokuntoiset hampaat olisi korjattu

esimerkiksi täytteellä, kruunulla tai juurihoidolla, ne ovat yli kolme kertaa alttiimpia vaurioitumaan anestesian aikana kuin kiinnityskudoksillaan terveet ja paikkaamattomat hampaat (6).

Vaikea intubaatio ymmärrettävästi suurentaa hampaiden vaurioitumisen riskiä. Tämä skenaariorio oli kuitenkin kuvattu vain joka viidennessä tapauksessa.

Aineiston ikäjakauma vastaa muualla tehtyjä havaintoja: useimmat vauriot aiheutuvat iäkkäimmille potilaille (> 50 v). Vanhemmilla potilailla on poikkeuksetta parodontaaliongelmia, mikä lisää hammasvaurion riskiä hengityspotkea asetettaessa. Spekulaatioksi jäänee, miksi aineistossa ei ollut yhtään lasta. 5–12-vuotiaiden lasten ns. vaihduntahampaisto pidetään hammasvaurion itsenäisenä riskitekijänä (taulukko 2).

Hammasvaurion riski on suurin laryngoskopiassa tai endotrakeaaliossa intubaatioissa yleisanestesian alussa. Silti on hyvä muistaa, että hammas voi vaurioitua myös yleisanestesian aikana, herätyksen yhteydessä tai vielä heräämövaiheessa. Se voi vaurioitua jopa toimenpiteen (rytminsiirto, sähköstokkihoito ym.) yhteydessä, vaikkei siihen kuulukaan intubaatiota vaan esimerkiksi vain ventilaatio naamarin avulla (3).

Moni tapaus aineistossamme liittyi kurkunkäpännaamarin ja nieluputken käyttöön. Nämä hengitystien varmistusvälineet joko laitettiin huolettomasti tai poistettiin liian suurella voimalla, tai potilas pureskeli nieluputkea hyvin voimakkaasti esimerkiksi herätysvaiheessa anestesian jälkeisen tärinän tai puremalihasten spasmin yhteydessä. Anestesian jälkeiseen

TAULUKKO 1.

#### Vaurioituneet hampaat.

Vaurioitunut hammas	Yksin vaurioitunut, n	Muiden hampaiden kanssa vaurioitunut, n
D21	31	57
D11	14	35
D22	7	18
D12	5	15
D31 tai D32	3	7
D41 tai D42	1	5
Kulmahammas (D13,23,33,43)	6	11
Poskihhammas		8
Osaproteesi, proteesi, silta		4
Epäselvä		16

TAULUKKO 2.

#### Hammasvaurion tyypillisimmät riskitekijät (3,7).

- Ikä > 50 vuotta
- 5–12-vuotiaan lapsen ns. vaihduntahampaisto (karies, kehityksessä olevat juuret)
- Yleisanestesia ja intubaatio
- Vaikea intubaatio
- Toimenpide tehty päivystyksellisesti
- Erillään oleva hammas tai ns. tukihammas
- Tupakointi (edistää sytokiiniin tuotantoa ja aiheuttaa tulehdusta sekä sidekudosten vaurioita)
- Suun kuivuus, diabetes, erilaiset immuuni- ja sidekudossairaudet (hampaat tai hampaiden tukikudokset ovat heikentyneet eri mekanismeilla)

#### SIDONNAISUUDET

Mikko Pitkänen: (Julkaistavan artikkelin ulkopuolinen, aiheen kannalta olennainen taloudellinen toiminta) asiantuntijalausunto (Potilasvakuutuskeskus).  
Risto Kontio: Ei sidonnaisuuksia.  
Johannes Förster: Korvaus käsikirjoituksen kirjoittamisesta tai tarkistamisesta (Orton, Invaldisäätiö Orton).

tärinä on siis kiinnitettävä huomiota hampaistonkin suojaamiseksi (3). Pehmoteippiä rullaamalla ja taittamalla saa helposti tehdyksi yksilöllisen purentasuojauksen (kuva 2). Poskihampaiden väliin laitettuna se suojaa etuhampaita intubaatioputkea poistettaessa. Vaihtoehtoisesti voi käyttää sideharsorullaa (3).

Etuhampaat olivat erityisen alttiina vaurioille (taulukko 1). Tämä ei johdu vain niiden sijainnista, vaan myös siitä, että niillä on vain yksi juuri, kapea kanta ja usein eteenpäin kallistunut akseli, mikä vaikuttaa vääntömomenttiin (3).

Hampaiden kunto oli usein kirjattu etukäteen puutteellisesti. Hammaslääkärin lausunnoista saattoi myöhemmin selvitä, että potilaalla oli ennestään huonokuntoista hampaistoa, vaikka hampaat olivat anestesiakaavakkeen mukaan kunnossa.

Oman ja potilaan oikeusturvan sekä mielenrauhan vuoksi asiaan on syytä kiinnittää huomiota esilääkekierrolla tai viimeistään ennen anestesian alkua. Jos potilaalla on huonoja hampaita, häntä on syytä etukäteen varoittaa hampaiden vaurion mahdollisuudesta. Kun vaikeuksia on odotettavissa, voi pyytää kokenempää kollegaa avuksi varmistamaan hengitystietä. Näin kannattanee tehdä, vaikka kirjallisuus-

nessä (2) tai aineistossamme ei ole selvää viittausta siihen, että koulutettavan taitotaso vaikuttaisi hammasvaurion riskiin.

Vaurioista vain 58 (42 %) havaittiin heti, kun ne tapahtuivat. Aiemmissä tutkimuksissa anestesian antaja havaitsi vaurion 86 %:ssa tapauksista (6). Materiaalissamme oli useita tapauksia, joissa potilas ilmoitti vauriosta jälkeensä. Niitä on tietysti vaikea selvittää. On tärkeää kirjata tapahtumat huolellisesti. Jos anestesiakertomukseen on merkitty ”helppo intubaatio, ei ongelmia”, voidaan jälkeensä pitää epätodennäköisenä, että hammasvaurion olisi aiheuttanut intubaatio.


On epätodennäköistä, että hammasvauriosta saa korvausta PVK:lta. Vaurio korvattiin vain neljälle potilaalle (2,9 %). Korvausta ei ole myönnetty, jos vaurioitunut hammas oli ennestään huono (nastahammas, juurihoidettu tms.). Myös vaikea intubaatio on johtanut korvauksen epäämiseen.

Hoitovahingon korvaamisen edellytyksenä on, että kokenut terveydenhuollon ammattihenkilö olisi toiminut tilanteessa toisin ja siten välttänyt vahingon. Näin ollen katsotaan, ettei kokenutkaan terveydenhuollon ammattihenkilö voi välttää ennestään huonojen hampaiden vaurioitumista tai vaikean intubaation aiheuttamaa hammasvauriota.

KUVA 2.

**Tavallisesta pehmoteipistä taiteltu potilaskohtainen purentaesto.**

Kuva: Johannes Förster.



#### Miten varautua huonoihin hampaisiin?

Ei ole aiheellista, että anestesia- ja leikkauksen arvioi joka potilaan hampaiston tilan laajasti ennen leikkausta. Tarkempi tutkimus kuitenkin kannattaa, jos potilaalla on riskitekijöitä ja vilkaisu suuhun paljastaa mahdollisia ongelmia (3).

Selvästi huonosti hoidetun hampaiston taustalla saattaa piileskellä odontogeeninen infektio. Se voi hoitamattomana vaarantaa leikkaustuloksen. Jos potilaalla on selviä merkkejä ientulehduksesta (punoitus, turvotus, märkä, fisteli), kannattaa pyytää hammaslääkärin konsultaatiota. Tarvittaessa tunnustellaan suojahansikasta käyttäen, onko potilaalla heiluvia hampaita. Irritettavat sillat, proteesit ja hammasraudat suositellaan poistettavaksi ennen anestesiaa (3). Ne saattavat merkittävästi vähentää käytettävissä olevaa tilaa intubaatiotilassa.

Hampaiden suojaamiseksi anestesian yhteydessä on kehitetty erilaisia hammassuojia. Niistä voi kuitenkin olla enemmän haittaa kuin hyötyä, erityisesti kokemattomalle. Hammassuojien

todettiin 300 potilaan aineistossa heikentävän näkyvyyttä intubaation aikana, ja kaksi potilasta menetti hampaan suojasta huolimatta (8).

Hammaslääkärin tulisi hoitaa huonosti kiinni olevia hampaita ennen suunniteltua anestesiaa. Kiireellisemmässä tapauksessa ja aspiraatioriskin vähentämiseksi on ehdotettu heiluvan hampaan sitomista 3-0 silkkilangalla (tai muulla punotulla langalla) viereiseen hyvin kiinni olevaan hampaaseen (3). Langan toinen pää kiinnitetään teipillä poskeen, jotta lanka voidaan helposti poistaa.

Hammasvaurion riskiä voinee pienentää intuboinnilla nenän kautta (7) tai käyttämällä erikoislaryngoskooppeja perinteisten mallien (yleisin ns. kaareva Macintosh) sijaan. Esimerkiksi vaikeaan intubaatioon tarkoitettuja Callander- tai McCoy-laryngoskooppeja käytettäessä vaurioriski näyttää olevan pienempi (9,10).

Ilmeisesti turvallisin vaihtoehto huonohampaiselle potilaalle olisi viime vuosina enenevästi käyttöön otettu videolaryngoskopia. Näyttö on tosin vielä lähinnä epäsuoraa. Nukeilla tehdyissä tutkimuksissa videolaryngoskopia tarjosi paremmat intubaatio-olosuhteet ja pienentyneen hammasvaurioriskin riippumatta tekijän koulutustasosta (11–13). Ylipainoisia potilaita (BMI > 35 kg/m<sup>2</sup>) hoidettaessa näkyvä äänihuulten tasoon oli merkittävästi parempi videolaryngoskopiassa kuin tavallisessa laryngoskopiassa (14,15).

Kolmea eri videolaryngoskooppia käytettäessä yläleuan hampaisiin kohdistui keskimäärin vain kymmenesosa voimasta tavalliseen laryngoskooppiin (Macintosh) verrattuna (7,6 N vs. 61 N) (16). Intubaation aiheuttamat hammasvauriot saattavat tulevaisuudessa vähentyä videolaryngoskoopin käytön lisääntyessä.

#### Kun hammas vaurioituu

Jos hammas irtoaa kokonaan hammaskuopasta intubaation yhteydessä, se kannattaa säilöä keitosuolaveteen. Se yritetään asettaa paikoilleen

#### TÄSTÄ ASIASTA TIEDETTIIN

- Intubaation aiheuttamat hammasvauriot ovat yleisiä.
- Ennestään huonot hampaat vaurioituvat helposti.
- Potilasvakuutuskeskuksesta haetaan usein korvausta hammasvaurioon.

#### TÄMÄ TUTKIMUS OPETTI

- Tapahtuma kirjataan usein puutteellisesti.
- Korvauksen saaminen on harvinaista.

hammaskuoppaan välittömästi toimenpiteen jälkeen. Lääkäri kiinnittää hampaan väliaikaisesti ompelein (17). Hampaan ennuste on sitä parempi, mitä lyhyemmän ajan se on pois hammaskuopasta. Ennuste on huono, jos säilytysaika on yli kaksi tuntia.

Jos hammas siirtyy intubaation yhteydessä, se kannattaa toimenpiteen jälkeen yrittää reponeida ja kiinnittää ompelein. Hampaan murtumiselle ei yleensä voida tehdä mitään anestesian yhteydessä.

Hampaan irtoamisen, siirtymän tai vaurioitumisen jälkeen potilas kannattaa aina lähettää hammaslääkärin konsultaatioon. Monessa keskussairaalassa ja kaikissa yliopistollisissa keskussairaaloissa on suu- ja leukasairauksien yksikkö, jonka palveluksia on syytä käyttää jopa päivystyksellisesti.

Jos potilaalla todetaan hammasvaurio, asiasta pitää keskustella hänen kanssaan ja selvittää vahingon syy. Jos potilas saa riittävästi tietoa, hän ei ehkä tee turhaa vahinkoilmoitusta.

Tämä retrospektiivinen tutkimus kattaa vain Potilasvakuutuskeskukseen ilmoitetut hammasvahingot. Näiden lukujen perusteella ei voi laskea tällaisen tapahtuman ilmaantuvuutta. Hammasvahinkojen todellinen määrä on varmasti suurempi. ●

[English summary](#) | [www.laakarilehti.fi](http://www.laakarilehti.fi) | in english

Dental damage during anaesthesia and resuscitation – A closed claims analysis 2000–2013

**MIKKO PITKÄNEN**

M.D., PhD., Chief of Department  
of Anaesthesiology, Orthopaedic  
Hospital Orton, Helsinki  
mikko.pitkanen@orton.fi

**RISTO KONTIO**  
**JOHANNES FÖRSTER**

# Dental damage during anaesthesia and resuscitation – A closed claims analysis 2000–2013

**Background**

Dental injuries are one of the most common complications during the conduct of anaesthesia, tracheal intubation and resuscitation. Weak and previously treated teeth are particularly prone to damage. With these problems in mind, the present study aimed to depict the status quo in Finland and to suggest practical precautionary measures as well as providing advice on how to act in the case of dental injury.

**Methods**

The multidisciplinary author team retrospectively analysed all relevant claims closed by the Finnish Patient Insurance Centre (PIC) in the period 2000–2013. The PIC handles all personal injuries that occur in connection with healthcare activities in Finland on the basis of a no-fault compensation system. Additionally, the authors compiled guidance for clinical practice based on contemporary literature.

**Results**

In the years under consideration, 137 closed claims related to dental injury and anaesthesia and tracheal intubation occurred. Patients (three-quarters > 50 years, body mass index (SD) 28 (6.1) kg/m<sup>2</sup>) had undergone some kind of surgery (83%), received tracheal intubation because of a medical emergency (7%) or undergone another procedure (e.g. cardioversion). Of all cases, 66% were related to laryngoscopy and intubation, almost 20% to the use of an oropharyngeal or a laryngeal mask airway. Difficult intubation conditions were identified as one main risk factor for dental injury; on the other hand, the practitioner's experience did not seem to play a distinct role. Only 7% of the injuries happened to formerly healthy teeth. Just four patients (2.9%) received compensation from the PCI.

**Conclusions**

Already weakened teeth and intubation are risk factors for dental damage. In order to assure the medico-legal rights of both the patient and the health care provider, it is crucial to document the dental status properly. The Finnish PCI rarely approves compensation for dental damage which occurs during anaesthesia. The recently introduced technique of videolaryngoscopy may reduce the incidence and gravity of dental injuries in the future. In the case of dental damage, swift and appropriate action can help to save the injured teeth.

## Liite 1.

## Korvatut potilasvahingot ja vahingot, joissa ehjä hammas oli vaurioitunut.

Tapauksen numero	Ikä (v), ASA-luokitus <sup>1</sup> , painoindeksi (kg/m <sup>2</sup> )	Lyhyt selostus	Ehjä hammas vaurioitunut	Ratkaisu / Korvaus maksettu
1	49, II, 24	Melanooman kainaloevakuatio yleisanestesiassa. Intubaatiossa lohkesi pala etuhampaasta D21 (paikkaamaton, terve hammas). Anestesiakertomuksen perusteella helppo intubaatio ja vaurio huomattu heti. Lääkärin koulutustasosta ei tietoa. PVK <sup>2</sup> lausui ensin näin: Syy-seuraus kyllä, ammattistandardi ei täyttynyt, lohkeaminen olisi ollut vältettävissä, mutta vähäinen vahinko, minkä takia ei korvausta. Lautakunta myönsi korvausta potilaan valituksen jälkeen.	Kyllä	Kyllä
2	39, I, 22	Rintasyöpäleikkaus yleisanestesiassa, intubaation yhteydessä hampaat D21, D22, D24 lohjenneet. Intubaatio helppo ja vaurio havaittu heti. Lääkärin koulutustasosta ei tietoa.	Kyllä	Kyllä
3	55, I, 22	Peräpukamaleikkaus yleisanestesiassa. Intubaation suoritti erikoislääkäri, ja se oli helppo. Hammasluisui anestesian aikana nieluun. Silan rikkoontuminen havaittiin vasta myöhemmin. Korvattava hoitovahinko, huolellisemmalla menettelyllä proteesi olisi tullut poistaa etukäteen ja sen joutuminen nieluun olisi voitu välttää.	Ei	Kyllä
4	71, II, 32	Sappirakon poistoleikkaus. Intubaation seurauksena yläetuhampaat vaurioituivat ja erikoisproteesi meni rikki. Intubaatio oli helppo. Sen suoritti erikoislääkäri. Vaurio havaittiin heräämössä. Korvattiin erikoisproteesin vaurio hoitovahinkona, koska ennen toimenpidettä olisi ollut perusteltua poistaa suussa hampaita tukemassa ollut erikoisproteesi nielemis- ja aspiraatiovaaran vuoksi. Intubaatioimenpiteen seurauksena aiheutunut omien yläetuhampaiden vaurioituminen ei ollut vältettävissä, eikä siitä maksettu korvausta.	Ei	Kyllä (erikoisproteesi), ei (etuhammas)
5	55, ?, ?	Suonikohjuleikkaus yleisanestesiassa, käytettiin kurkunpäänaamaria. Yläleuan implanttisillan akryyliosa rikkoutui. Potilas oli kertonut implantista asianmukaisesti hoitajalle ennen leikkausta. Anestesiakertomus vajavaainen, potilaan pituus, paino ja kurkunpäänaamarin malli ei käy ilmi. Vaurio huomattiin heräämössä, lääkärin koulutustasosta ei tietoa.	Ei	Vähäinen hoitovahinko, ei korvausta
6	37, I, ? (paino 60 kg)	Vatsaontelontähystys endometriosisin vuoksi yleisanestesiassa. Intubaation yhteydessä etuylähammas D21 vaurioitui. Pienen suun ja kurkunpään poikkeavan sijainnin vuoksi oli valmistauduttu vaikeaan intubaatioon. Erikoislääkäri oli intuboinut käyttäen McCoy-laryngoskooppia. Intubointi jouduttiin tekemään apuvälineistä huolimatta lähes sokkona. Vaurio oli havaittu heti. PVK luokitteli hammasvahingon väistämättömäksi komplikaatioksi.	Kyllä	Ei
7	52, II, 25	Rintasyöpäleikkaus yleisanestesiassa. Erikoislääkäri intuboi. Intubaation yhteydessä etuhampaasta D21 lohkesi pala kiillettä. Vaurio havaittiin heti. Ei korvausta, koska suu aukesi huonosti ja hoito (leikkaus yleisanestesiassa) oli perusteltua ja asianmukaista.	Kyllä	Ei
8	73, ?, ?	Akuutin sydäninfarktin vuoksi sepelvaltimoiden varjoainekuvaus. Tapahtui valtimon perforaatio, joka johti tamponaatioon ja elvytykseen. Häätäintubaatiossa hampaaseen D22 lohkeama, joka havaittiin myöhemmin. Kyseessä on seuraus, jota ei voitu välttää.	Kyllä	Ei
9	66, III, 37	Kohdun lihaskasvainten leikkaus. Intubaatioyrityksissä hampaat D11 ja D21 katkesivat. Vaurio havaittiin heti. Intubaatio oli vaikea eikä onnistunut, ja leikkaus jouduttiin perumaan. Ei korvausta, koska oli vaikea intubaatio.	Kyllä	Ei
10	35, I, 27	Leikkaus umpilisäketulehduksen vuoksi. Intubaatio McCoy-laryngoskooppia käyttäen sokeasti. Potilas ilmoitti jälkepäin hammasvauriosta D21. Kyseessä vaikea intubaatio, jolloin hammasvauriot aina mahdollisia.	Kyllä	Ei
11	34, II, 30	Kiireellinen keisarileikkaus yleisanestesiassa. Intubaatio hankala. Erikoistuva lääkäri oli hoitanut. Vaurio hampaissa D21 ja D22 havaittiin heräämössä. PVK:n kannanotto: Intubaatioputken asettaminen perusteltua ja toteutettu asianmukaisesti.	Kyllä	Ei
12	65, II, 40	Vatsanpeitteiden tyräleikkaus yleisanestesiassa. Erikoislääkäri intuboi. Potilaalla havaittiin hampaan D11 kiilelmurtuma. Tämän tyyppisiä pystysuuntaisia murtumia syntyy helposti lämpötilan vaihteluista tai purentavoimista. Ei ole tietoa, missä vaiheessa vaurio tapahtui. PVK piti syy-yhteyttä anestesian epätodennäköisenä.	Kyllä	Ei, syy-yhteys epätodennäköinen
13	49, II, 24	Vasemman värttinäluun alaosan murtumaleikkaus yleisanestesiassa larynxmaskia käyttäen. Kahden hampaan kiilelvaurio havaittiin myöhemmin. Ilmatie oli ollut helppo, erikoislääkäri oli hoitanut. Syy-yhteys epätodennäköinen.	Kyllä	Ei, syy-yhteys epätodennäköinen

<sup>1</sup> ASA: American Society of Anesthesiologists physical status classification system, eli anestesiariiskiluokitus<sup>2</sup> PVK: Potilasvakuutuskeskus