

Sanna Toppila-Salmi, Heikki Rihkanen, Mika Mäkelä ja Tuomas Klockars

Lapsen rinosinuiitti

Rinosinuiitti on nenän ja sivuonteloiden äkillinen tai krooninen tulehduksellinen sairaus. Lapsilla viruksen aiheuttama äkillinen ylähengitystietulehdus ja siihen liittyvä äkillinen virusperäinen rinosinuiitti ovat yleisiä. Niihin riittää oireenmukainen hoito. Äkillinen bakteerin aiheuttama rinosinuiitti ja krooninen rinosinuiitti ovat lapsilla harvinaisia. Niille altistavia tekijöitä ovat muun muassa altistuminen tupakansavulle, astma, immuunipuolustuksen häiriö ja rakenteelliset tekijät. Rinosinuiitti todetaan esitietojen ja kliinisen tutkimuksen avulla. Kuvantamista ei suositella. Äkillistä bakteerin aiheuttamaa rinosinuiittia ja kroonista rinosinuiittia hoidetaan muun muassa mikrobilääkkeillä, nenään annosteltavalla glukokortikoidisumutteella ja tukihoidolla, kuten nenään annosteltavilla dekonjestanteilla ja nenän suolavesihuuhtelulla. Kitarisan leikkauksen hyödyllisyydestä kroonisen rinosinuiitin ja toistuvien äkillisten rinosinuiittien hoitona on jonkin verran tutkimusnäyttöä. Lapsen rinosinuiitti voi edetä ja komplisoitua nopeasti. Vaikea rinosinuiitti hoidetaan erikoissairanhoidossa muun muassa lavaation, leikkauksen tai tehostetun lääkehoidon avulla.

Nenän sivuonteloista poskiontelot, otsaontelot ja etummaisat seualokerot avautuvat kesikäytävään keskikuorikon alle ja muodostavat rinosinuiitin syntymekanismien kannalta tärkeän rakenteellisen ja toiminnallisen ostiomeetaalisen yksikön. Takimmaisat seualokerot ja kitaluun ontelot avautuvat yläkuorikon alle. Seualokerot ja poskiontelot ovat jo vastasyntyneellä, otsa- ja kitaontelot kehittyvät vasta syntymän jälkeen. Sivuontelot muotoutuvat lapsen kasvaessa. Lasten seualokerot ja poskiontelot saavuttavat lopullisen kokonsa 12–13 vuoden iässä, minkä jälkeen niitä voidaan periaatteessa hoitaa ja tutkia kuten aikuistenkin. Otsaonteloiden laajeneminen jatkuu pituuskasvun päättymiseen saakka (1,2). Sivuonteloiden merkitystä ei täysin tunneta.

Rinosinuiitilla tarkoitetaan nenän ja sivuonteloiden äkillistä tai kroonista tulehduksellista sairautta. Rinosinuiitti-termin rinnalla käytetään myös sivuontelotulehdus-nimitystä. Lapsen äkillinen virusperäinen ylähengitystietulehdus ja siihen liittyvä rinosinuiitti ovat hyvin yleisiä. Ne paranevat ilman lääkettä. Bakteerin aiheuttama äkillinen rinosinuiitti tai krooninen tulehdus ovat lapsuusiässä harvinaisia. Kliinikon olisi hyvä osata tunnistaa ja hoitaa nämä harvinaisemmat rinosinuiittimuodot.

Äkillinen viruksen aiheuttama ylähengitystietulehdus

Äkillinen viruksen aiheuttama ylähengitystietulehdus eli flunssa on lasten yleisin sairaus. Sen oireet kestävät yleensä alle 10 vrk:n ajan. Flunssaa aiheuttavia viruslajeja tunnetaan yli 200, joista tavallisin on rinovirus. Yhden ja kolmen ikävuoden välillä lapsilla esiintyy vuosittain keskimäärin noin 3–8 virusperäistä ylähengitystietulehdusta, murrosikäisillä ja aikuisilla 2–4 (3). Toistuvat flunssat altistavat äkillisen ja kroonisen rinosinuiitin syntymiselle ja voivat pahentaa lapsen kroonista rinosinuiittia (3,4). Altistuminen tupakansavulle on äkillisen rinosinuiitin riskitekijä (4–6).

Äkillinen rinosinuiitti

Sekä virus- että bakteeriperäinen rinosinuiitti aiheuttaa lapselle vähintään kaksi seuraavista oireista: nenäerite, tukkoisuus ja sekä päivällä että yöllä esiintyvä yskä (4,7). Viruksen aiheuttamalle tulehdukselle on tyypillistä 24–48 tunnin kuumeinen vaihe, jota seuraavat voimistuvat ylähengitystieoireet, nenäeritteen paksuuntuminen ja nenän tukkoisuus. Oireet helppottavat vähitellen 10–14 vrk:n kuluessa (7).

Toistuvassa äkillisessä rinosinuiitissa esiintyy välillä oireettomia jaksoja (4).

Arviolta 2–13 % akuuteista virusperäisistä tulehduksista kehittyy bakteerin aiheuttamaksi rinosinuiitiksi (3,8). Sen todennäköisyys lisääntyy iän myötä. Esiintyvyys 0–4-vuotiailla on 2/1 000, 5–14-vuotiailla 5/1 000 ja 12–17-vuotiailla 18/1 000 (4,9). Tyypilliset aiheuttajabakteerit ovat *Streptococcus pneumoniae*, *S. pyogenes*, *Haemophilus influenzae*, *Moraxella catarrhalis* ja anaerobit (10).

Bakteerin aiheuttaman lapsen rinosinuiitin diagnosointi perustuu oireisiin ja kliiniseen tutkimukseen. Sitä on syytä epäillä, jos taudinkuva on voimistuva tai voimakasoireinen ja lapsella esiintyy vähintään kolme seuraavista oireista tai löydöksistä: limainen, värillinen tai märkäinen erite, paikallinen kipu (usein toispuolisesti pahempi), yli 38 °C:n kuume, suurentunut CRP-arvo tai lasko tai yli 10 vrk kestävä oireet (4,7) (**KUVA 1**). Rinosinuiitille tyypillisiä löydöksiä ovat nenän limakalvoturvotus, värillinen tai märkäinen erite ja nielun takaseinäniä pitkin valuva limavana (4).

Nenäeritteen bakteeriviljely ei kuulu lasten rinosinuiitin ensilinjan diagnostiikkaan, koska patogeenisten bakteerien (*S. pneumoniae*, *H. influenzae*, *M. catarrhalis*) kantajuus on lapsilla yleistä (9). Jos ensimmäinen mikrobi-lääkekuuri ei tehoa tai bakteerin aiheuttaman rinosinuiitin epäillään uusiutuvan 4 kuukauden kuluessa, voi nenän tai nenänielun bakteeriviljelystä olla hyötyä lääkkeen valinnassa ja taudinaiheuttajan dokumentoinnissa. Lapsilla nenän ja sivuonteloiden kuvantamislöydöksiä esiintyy usein pelkän virusperäisen hengitystietulehduksen aikana tai jopa silloin, kun hengitystietulehdusta ei ole (11,12). Sivuonteloiden röntgenkuva aiheuttaa tämän vuoksi tarpeettoman säderasituksen, eikä sitä suositella (9,13). Kaikukuvauksen käytöstä lasten rinosinuiitin diagnostiikassa on vähän tutkittua tietoa, mutta todennäköisesti sitä koskevat samat erotusdiagnostiset ongelmat kuin muutakin kuvantamista.

Mikäli epäillään bakteerin aiheuttamaa äkillistä märkäistä rinosinuiittia, on mikrobi-lääkitys perusteltu. Ensimmäisiksi lääkkeinä käytetään amoksisilliiniä (40 mg/kg/vrk) tai amoksisilliini-klavulaanihappoa. Toissijaisia vaihtoehtoja

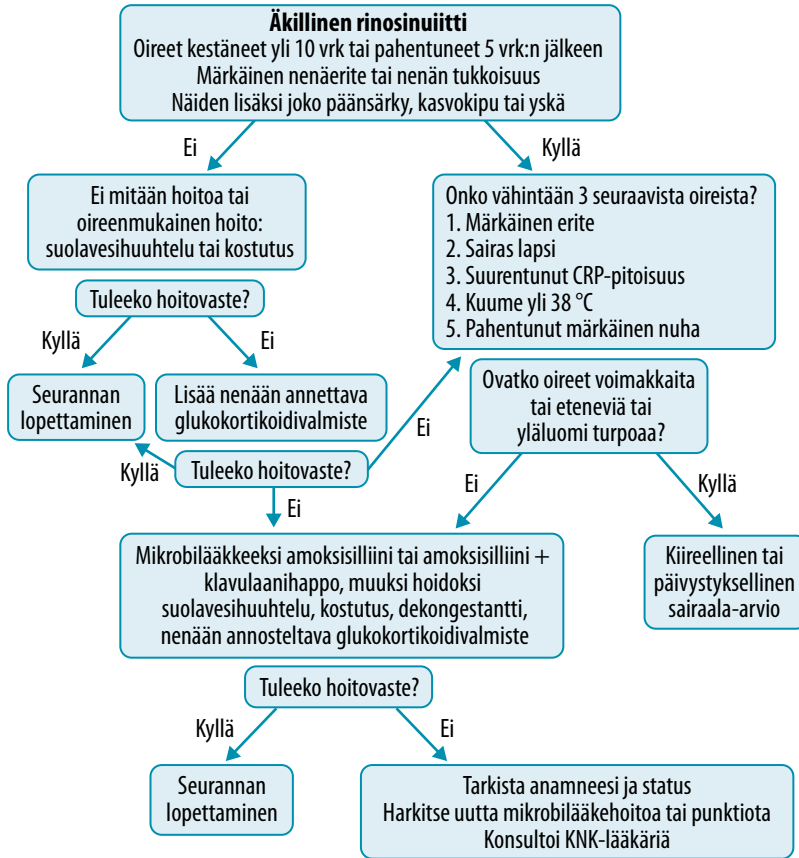
ovat kefaklori, kefuroksiimiaksetiili, sulfa-trimetopriimi tai yli kahdeksanvuotiaille myös doksisyksiini (4,7,9). Satunnaistetut kontrolloidut tutkimukset ja meta-analyysit osoittavat, että mikrobi-lääkitys on yhteydessä vähäiseen mutta tilastollisesti merkitsevään oireiden paranemiseen viikon–kahden kuluessa (4,14–16).

Riippumatta äkillisen rinosinuiitin etiologiasta voidaan hoitona käyttää glukokortikoidinena-sumutetta, limakalvoja supistavia nenän paikallisvalmisteita ja nenän suolavesihuuhte-luita (4,9). Nenään annettava glukokortikoidi-valmiste suuriannoksisena yksilääkehoitona tai yhdistettynä mikrobi-lääkkeeseen saattaa vähentää ainakin yli 13-vuotiaiden oireita jonkin verran tehokkaammin kuin pelkkä mikrobi-lääke (4,17–20). Keittosuolatipat ja -huuhtelut ovat oireenmukaisia hoitokeinoja flunssaiselle lapselle ja helpottavat tukkoisuutta ja nenähengitystä (21). Limakalvoja supistavia nenäsumutteita tulisi käyttää korkeintaan 10 vrk:n ajan, eikä niiden tehosta ole varmaa osoitusta. Antihista-miini-pseudoefedriinivalmisteet soveltuvat 12 vuotta täyttäneiden käytettäväksi korkeintaan 10 vrk:n ajan ja saattavat helpottaa tukkoisuutta, vaikka ei olekaan tutkimustietoa, joka osoittaisi niiden nopeuttavan paranemista (18,19).

Krooninen rinosinuiitti

Lapsen kroonisella rinosinuiitilla tarkoitetaan vähintään 12 viikkoa jatkunutta nenä- ja sivuonteloiden tulehdusta (4). Diagnoosi edellyttää vähintään kahta seuraavista oireista: nenän tukkoisuus tai nenäerite, kasvojen kipu, paineen tunne tai yskä (4) (**KUVA 2**). Oireista vähintään yhden on oltava tukkoisuus tai nenäerite (4). Diagnoosi perustuu oireisiin ja löydöksiin. Löydöksiä ovat märkäinen erite ja limakalvoturvotus etenkin keskikäytävässä.

Lapsen krooninen rinosinuiitti on moniteki-jäinen sairaus, jonka esiintyvyyden arviointia haittaa luotettavien ja turvallisten diagnostisten menetelmien puuttuminen. Pienten lasten kroonisesta rinosinuiitista on hyvin vähän tutkimuksia, minkä vuoksi katsauksemme kuvaa parhaiten nuorten tai nuorten aikuisten tautia. Ruotsalaisessa syntymäkohorttitutkimuksessa 16-vuotiaiden kroonisen rinosinuiitin esiinty-



KUVA 1. Äkillisen rinosiniitin hoidon porrastus (4). Pienten lasten äkillisestä märkäisestä rinosiniitista on hyvin vähän tutkimustietoa, minkä vuoksi suositus on sovellettavissa lähinnä kouluikäisiin lapsiin tai nuoriin.

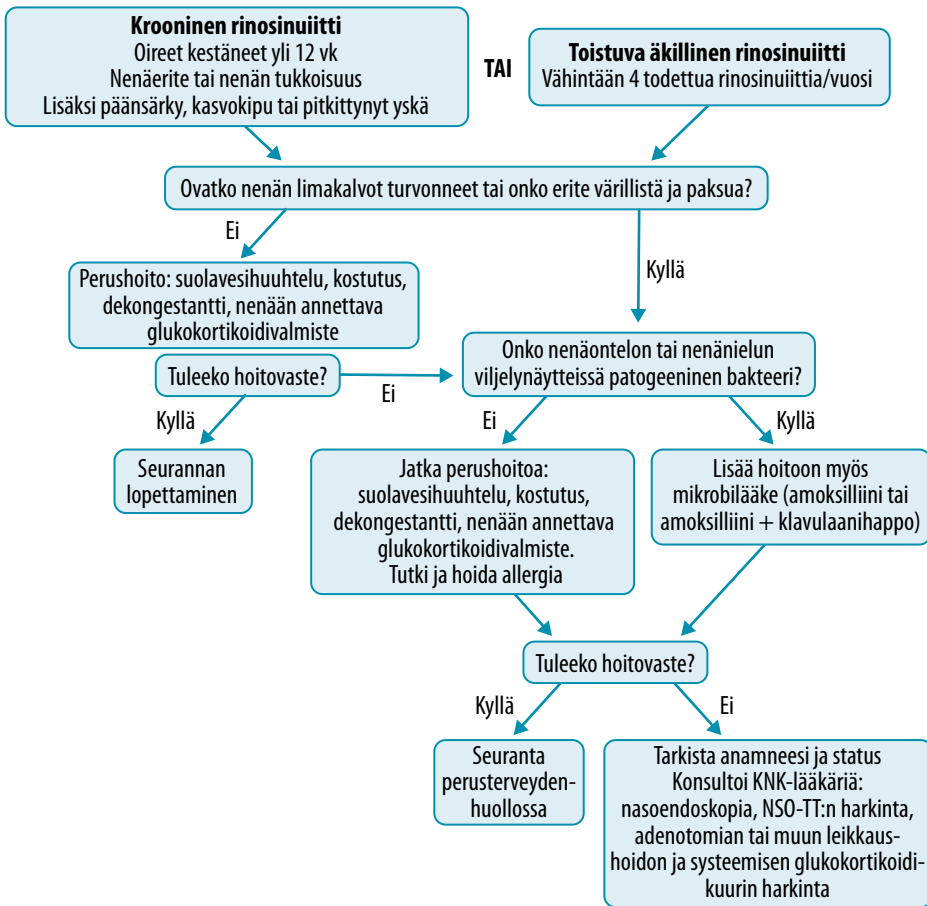
vytydeksi arvioitiin 0,3–1 % ja taudin osoitettiin huonontavan elämänlaatua merkittävästi (22). Perimä vaikuttaisi olevan merkittävä riskitekijä, sillä potilaiden sisarustenkin kroonisen rinosiniitin riski on suurentunut (23). Natriumkanavien säätelyyn osallistuvan *KCNMA1*-geenin polymorfismin ja lasten kroonisen rinosiniitin välillä on todettu yhteys (24).

Krooninen rinosiniitti on yhteydessä muun muassa allergeeneille herkistymiseen ja seerumin kolekalsiferoli- eli D₃-vitamiinipitoisuuden pienenemiseen (3,25,26). Kroonista rinosiniittia sairastavilla lapsilla on havaittu esiintyvän usein sivuontelotulehduksen rakenteellisia poikkeavuuksia, kuten lokeroituneita tai poikkeavan muotoisia kuorikoita, toistuvan tai kroonisen sivuontelotulehduksen yhteydessä (4,27,28). Tietoa siitä, altistavatko nämä rinosiniitille, ei ole.

Lapsen kroonisen rinosiniitin polypoottinen alamuoto on erittäin harvinainen. Lapsen

kroonista rinosiniittia tai sen polypoottista alamuotoa saattaa esiintyä harvinaisten yleissairauksien, kuten värekarvojen synnyntäisen toimintahäiriön, kystisen fibroosin tai primaarisen immuunipuutoksen yhteydessä. Kystistä fibroosia sairastavilla lapsilla kroonisen rinosiniitin esiintyvyys on 20–100 %, ja näistä 7–48 % on polypoottista alamuotoa (29–31). Kystisen fibroosin lisäksi agammaglobulinemian tai muun primaarisen immuunipuutoksen, esimerkiksi yleisen vaihtelevan immuunipuutoksen (CVID), on havaittu liittyvän tietokonetomografiassa todettuihin limakalvonpaksuuntumalöydöksiin (4,32). Toistuva bakteerin aiheuttama rinosiniitti saattaa olla ensimmäinen immuunipuutoksen merkki (28).

Lapsen kroonisen rinosiniitin hoidosta on vain vähän näyttöön perustuvaa tietoa. Nenään annettavan glukokortikoidivalmisteen teho ja turvallisuus on lasten osalta osoitettu



KUVA 2. Kroonisen tai toistuvan äkillisen rinosinuiitin hoidon porrastus (4). Pienten lasten kroonisesta tai toistuvasta äkillisestä rinosinuiitista on hyvin vähän tutkimustietoa, minkä vuoksi suositus on sovellettavissa lähinnä kouluikäisiin lapsiin tai nuoriin. NSO-TT = nenän ja sivuonteloiden tietokonetomografia

ainoastaan allergista nuhaa sairastavassa väestössä (33–35). Meta-analyysin perusteella nenäglukokortikoidi ei aiheuta glaukoomaa tai muita silmäriskejä (36). Keskvaikeaa tai vaikeaa kroonista rinosinuiittia sairastavaa lasta tai säännöllisesti nenään annettavaa glukokortikoidia käyttävää lapsipotilasta on hyvä seurata säännöllisesti. Mikäli lapsi käyttää esimerkiksi astman vuoksi säännöllisesti glukokortikoidilääkitystä, on nenäglukokortikoidiannos pidettävä mahdollisimman pienenä ja lääke pyrittävä antamaan jaksoittaisesti.

Perheelle on hyvä antaa kirjalliset ja suulliset ohjeet pahenemisvaiheiden hoidosta, kuten nenäglukokortikoidiannoksen kaksinkertaistamisesta. Pahenemisvaiheiden hoidoksi voi-

daan lisäksi ohjeistaa käyttämään limakalvojen turvotusta supistavaa suihketta korkeintaan 10 vrk:n ajan, suolavesihuuhteluja sekä allergikoille myös antihistamiinitabletteja. Nenään annettavan valmisteen ja suolavesihuuhtelun käyttöä voidaan alkaa harjoitella leikki-ikästä alkaen. Huoltajalle annetaan ohjeeksi seurata valmisteen säännöllistä ja oikeaoppista käyttöä. Tutkimustieto nenään annettavan mikrobilääkkeen hyödystä on puutteellista (4).

Pitkäkestoisen atsitromysiinin, klaritromysiinin ja roksitromysiinin on osoitettu olevan suhteellisen tehokkaita ja turvallisia kystistä fibroosia sairastavien lasten kroonisen rinosinuiitin hoidossa (4). Muiden lasten osalta pitkien mikrobilääkekuurien tehosta on vain vähän

tutkittua tietoa. Pitkään kestävä mikroöbilääkehoidon aikana suositellaan seuraamaan nenän limanäytteistä resistenttien bakteerikantojen kehittymistä sekä huomioimaan muut haittavaikutukset, esimerkiksi vaikutukset suoliston mikrobiomiin.

Äkillinen ja krooninen rinosinuiitti erikoissairaanhoidossa

Sekä äkillinen että krooninen rinosinuiitti hoidetaan erikoissairaanhoidossa taudin vaikeuden mukaan. Mikäli epäillään lapsen akuutin bakteeritaudin komplisoitumista tai kroonisen rinosinuiitin hoitotasapaino on huono, kuvanetaan sivuontelot käyttämällä pieniannoksista tietokonetomografiaa (esimerkiksi kartiokeila-TT) tai magneettikuvausta. Systeemistä mikroöbilääkehoitoa käytetään, jos rinosinuiitti on märkäinen tai komplisoitunut, esimerkiksi silmäkuopan selluliitti tai paise. Jälkimmäinen tarvitsee joskus kiireellisen kirurgisen avauksen (ks. kappale Kiireellinen erikoissairaanhoido).

Systeeminen glukokortikoidilääkitys. Vaikean tai etenevän yleisoireisen rinosinuiitin hoidoksi voidaan erikoissairaanhoidossa harkita systeemistä glukokortikoidikuuria. Tutkimusnäyttö tehosta ja haitoista on vähäinen. Systeemisestä glukokortikoidilääkityksestä on vain yksi lumekontrolloitu etenevä 45 potilaan tutkimus, jossa potilaiden keski-ikä oli kahdeksan vuotta. Siinä havaittiin, että mikroöbilääkehoitoon yhdistettyä glukokortikoiditablettihoitoa saaneen ryhmän potilaiden oireet ja TT-löydökset paranivat tilastollisesti merkitsevästi enemmän (37).

Tutkimustuloksen kliinisen merkityksen arviointia haittaavat muun muassa bakteeriviljelytuloksien puuttuminen, lyhyt seuranta-aika (30 vrk) ja haittavaikutusten seurannan puute (näytön aste 1 b).

Muiden lastensairauksien hoidosta on raportoitu pitkäaikaisten tai toistuvien systeemisten glukokortikoidikuurien haittavaikutuksia, kuten painonnousua, Cushingin oireyhtymän oireita muistuttavia piirteitä, kasvun hidastumista ja infektiolttiutta. Siksi glukokortikoidien käyttö tulee rajata vain tarkoin punnittuihin indikaatioihin (38). Lasten astmaan liittyvien

Ydinasiat

- ▶ Vain harva lapsen äkillinen ylähengitystietulehdus etenee äkilliseksi märkäiseksi tai krooniseksi rinosinuiitiksi.
- ▶ Siluonteloiden röntgenkuvausta ei suositella rinosinuiitin rutiinidiagnostiikkaan.
- ▶ Bakteerin aiheuttaman rinosinuiitin erotusdiagnostiikka perustuu oireisiin ja löydöksiin eli pahenevaan nenän tukkoisuuteen, eritteeseen ja yskään.
- ▶ Bakteerin aiheuttama äkillinen märkäinen rinosinuiitti hoidetaan mikroöbilääkekuurilla ja limakalvojen paikallishoidolla.
- ▶ Tutkimusnäyttö lasten kroonisen rinosinuiitin hoidosta on vähäistä.

tutkimusten perusteella yksittäinen lyhytkestoinen, 3–5 vrk:n systeeminen glukokortikoidikuuri on suhteellisen turvallinen muuhun hoitoon reagoimattoman kroonisen rinosinuiitin hoitona (39,40).

Leikkaushoido. Kitarisan leikkaushoidon hyödyllisyydestä kroonisen rinosinuiitin ja toistuvien äkillisten rinosinuiittien hoitona keskustellaan. Tutkimuksia haittaa se, että kitarisatulehduksen ja rinosinuiitin erotusdiagnostiikka on vaativaa ja diagnoosit jossain määrin subjektiivisia. Kitarisan patogeenisen bakteerikasvun ja biofilmin muodostumisen on todettu liittyvän radiologisesti varmennettuun krooniseen rinosinuiittiin, mutta kitarisan koko ei sen sijaan ollut yhteydessä siluontelotulehduksiin (41). On saatu viitteitä siitä, että kitarisan poistoleikkauksella voidaan vaikuttaa lapsen toistuvaan bakteerin aiheuttamaan tai krooniseen rinosinuiittiin. Poistoleikkausta suositellaankin yleisesti ensisijaiseksi hoitomuodoksi lapsille ennen varsinaisia siluonteloleikkauksia, ja arviolta 70–80 % potilaista saa apua oireisiinsa (41). Poistoleikkaus vaikuttaisi tehoavan huomommin nuoriin lapsiin ja astmaatikoihin (8,42).

Mikäli krooninen rinosinuiitti oireilee hyvästä lääkehoidosta ja kitarisaleikkauksesta huolimatta, voidaan harkita nenän siluonte-

laiden tähytyskirurgiaa (ESS) (8). Leikkaus ei kuitenkaan ole vaihtoehto konservatiiviselle hoidolle, vaan sitä harkitaan konservatiivisen hoidon tukena. Kirurgian avulla parannetaan sivuonteloiden ilmastoitumista. Aikuisväestössä toimenpiteellä on osoitettu olevan muun muassa elämänlaatua parantava ja jopa astman puhkeamiselta suojaava vaikutus (43,44).

Kontrolloituja, eteneviä satunnaistettuja lapsiväestön tutkimuksia on tehty erittäin vähän, ja toimenpiteen tulisi aina perustua tarkkaan yksilölliseen harkintaan. Suomessa tehdään runsaat sata lasten ESS-toimenpidettä vuodessa, niistä noin 60 % teini-ikäisille ja runsas puolet yksityissektorilla (45). Sivuonteloiden palloaajennusta voidaan käyttää yli kaksivuotiaille lapsille, mutta vertaileva tutkimustieto on yhä puutteellista (46).

Kiireellinen erikoissairaanhoito. Äkillinen fulminantti rinosinuiitti on hyvin harvinaisen, eikä sen esiintyvyydestä ole tietoa. Se voi edetä seuralokeroista nopeasti silmäkuopan selluliitiksi ja paiseeksi. Brasiliaistutkimuksessa silmän seudun komplikaatioiden osuus erikoissairaanhoidon kaikista rinosinuiittipotilaista oli noin 6 % (47). Näistä potilaista noin kolme neljäsosaa oli lapsia. Heillä esiintyi preseptaalista selluliittia (81 %) ja silmäkuopan selluliittia (19 %), joiden ennuste oli tutkimuksen mukaan hyvä (47). Kiireellinen lähete erikoissairaanhoitoon on tarpeen, mikäli lapsella esiintyy toispuolista turvotusta silmänympäryskudoksessa, eteneviä voimakkaita yleisoireita (kuume, pahoinvointi) tai neurologisia oireita. Viimeiseksi mainitut voivat olla merkkejä tulehduksen leviämisestä kallon sisälle.

Lopuksi

Ympäristön riski- ja suojatekijöistä on kroonisen rinosinuiitin osalta vähän tietoa. Aikuisväestössä tupakansavu ja työperäinen altistus lisäävät kroonisen rinosinuiitin oireita ja tihentävät uusintaleikkaustaajuutta (48,49). Kroonista rinosinuiittia sairastavan tai leikkausharkinnassa olevan lapsen elinympäristön altisteet, kuten altistuminen tupakansavulle, tulisi selvittää huolella haastattelemalla, ja niiden karsimiseen tulisi kannustaa. Väestökohorttitutkimuksiin tulisi jatkossa lisätä krooninen rinosinuiitti, jotta saataisiin tarkempaa tietoa sen riskitekijöistä ja ehkäisemisestä. ■

SANNA TOPPILA-SALMI, dosentti, korva-, nenä- ja kurkkutautien erikoislääkäri

Haartman instituutti, Helsingin yliopisto
Helsingin yliopistollinen sairaala, Iho ja allergiasairaala ja Helsingin yliopisto

HEIKKI RIIHKANEN, dosentti, ylilääkäri (eläkkeellä)

Helsingin yliopistollinen sairaala, Pää- ja kaulakeskus, korva- nenä ja kurkkutautien linja
Helsingin yliopisto

MIKA MÄKELÄ, professori, vastaava ylilääkäri

Helsingin yliopistollinen sairaala, Iho ja allergiasairaala ja Helsingin yliopisto, Helsinki 2

TUOMAS KLOCKARS, dosentti, kliininen opettaja, korva-, nenä- ja kurkkutautien erikoislääkäri

Helsingin yliopistollinen sairaala, Pää- ja kaulakeskus, korva- nenä ja kurkkutautien linja
Helsingin yliopisto

SIDONNAISUUDET

Sanna Toppila-Salmi: Apuraha (Tampereen Tuberkuloosisäätiö, Väinö ja Laina Kiven säätiö), luento-/asiantuntijapalkkio (Biomedical Systems)

Heikki Riihkanen: Ei sidonnaisuuksia

Mika Mäkelä: Luento-/asiantuntijapalkkio (AstraZeneca, Orion Pharma, ALK, Mylan)

Tuomas Klockars: Ei sidonnaisuuksia

SUMMARY

Pediatric rhinosinusitis

Pediatric viral upper respiratory tract infection is common and does not need medical treatment. Acute bacterial rhinosinusitis (ARS) is rare, and is caused by *S. pneumoniae*, *H. influenzae*, and *M. catarrhalis*. Bacterial ARS is suggestive when the signs and symptoms (purulent secretion, pain, fever) are severe. Pediatric chronic rhinosinusitis (CRS) is defined by the presence of two or more symptoms, one of which should be either nasal blockage/obstruction/congestion or nasal discharge with/without facial pain/pressure with/without cough lasting for at least 12 weeks. Exposure to smoke, immunodeficiency or other severe diseases may predispose to ARS/CRS. ARS/CRS are treated with nasal corticosteroids and additional antibiotics. A patient with uncontrolled CRS or ARS is referred to an otorhinolaryngologist, who considers low radiation dose computed tomography or magnetic resonance imaging. There is lack of knowledge on the effect of adenoidectomy or systemic corticosteroids as a treatment of severe ARS/CRS. Acute fulminant ARS may quickly lead to orbital complications and thus requires urgent referral to an otorhinolaryngologist.

KIRJALLISUUTTA

- Spaeth J, Kruglestein U, Schlondorff G. The paranasal sinuses in CT-imaging: development from birth to age 25. *Int J Pediatr Otorhinolaryngol* 1997;39:25–40.
- Wolf G, Anderhuber W, Kuhn F. Development of the paranasal sinuses in children: implications for paranasal sinus surgery. *Ann Otol Rhinol Laryngol* 1993;102:705–11.
- Hamilos DL. Pediatric chronic rhinosinusitis. *Am J Rhinol Allergy* 2015;29:414–20.
- Fokkens WJ, Lund VJ, Mullol J, *ym.* European position paper on rhinosinusitis and nasal polyps 2012. A summary for otorhinolaryngologists. *Rhinology* 2012;50:1–12.
- Bonham GS, Wilson RW. Children's health in families with cigarette smokers. *Am J Public Health* 1981;71:290–3.
- Eyigor H, Basak S. Evaluation of predisposing factors and bacteriological agents in pediatric rhinosinusitis. *Kulak Burun Bogaz Ihtis Derg* 2005;15:49–55.
- Wald ER, Applegate KE, Bordley C, *ym.* Clinical practice guideline for the diagnosis and management of acute bacterial sinusitis in children aged 1 to 18 years. *Pediatrics* 2013;132:e262–80.
- Brietzke SE, Shin JJ, Choi S, *ym.* Clinical consensus statement: pediatric chronic rhinosinusitis. *Otolaryngol Head Neck Surg* 2014;151:542–53.
- Hytönen M, Nokso-Koivisto J, Huovinen P, *ym.* *Sivuontelotulehdus*. *Duodecim* 2013; 129:2294–5.
- Shahid SK. Rhinosinusitis in children. *ISRN Otolaryngol* 2012;2012:851831.
- Kristo A, Uhari M, Luotonen J, *ym.* Paranasal sinus findings in children during respiratory infection evaluated with magnetic resonance imaging. *Pediatrics* 2003;111:e586–9.
- Glasier CM, Ascher DP, Williams KD. Incidental paranasal sinus abnormalities on CT of children: clinical correlation. *AJNR Am J Neuroradiol* 1986;7:861–4.
- Luukkainen AT, Markkola A, Hytönen M, *ym.* *Sivuonteloiden natiiviröntgenkuvia otetaan liikaa*. *Suom Lääkäril* 2017;11:697.
- Falagas ME, Giannopoulos KP, Vardakas KZ, *ym.* Comparison of antibiotics with placebo for treatment of acute sinusitis: a meta-analysis of randomised controlled trials. *Lancet Infect Dis* 2008;8:543–52.
- Wald ER, Nash D, Eickhoff J. Effectiveness of amoxicillin/clavulanate potassium in the treatment of acute bacterial sinusitis in children. *Pediatrics* 2009;124:9–15.
- Poachanukoon O, Kitcharoensakkul M. Efficacy of cefditoren pivoxil and amoxicillin/clavulanate in the treatment of pediatric patients with acute bacterial rhinosinusitis in Thailand: a randomized, investigator-blinded, controlled trial. *Clin Ther* 2008;30:1870–9.
- Barlan IB, Erkan E, Bakir M, *ym.* Intranasal budesonide spray as an adjunct to oral antibiotic therapy for acute sinusitis in children. *Ann Allergy Asthma Immunol* 1997;78:598–601.
- Meltzer EO, Orgel HA, Backhaus JW, *ym.* Intranasal flunisolide spray as an adjunct to oral antibiotic therapy for sinusitis. *J Allergy Clin Immunol* 1993;92:812–23.
- Meltzer EO, Charous BL, Busse WW, *ym.* Added relief in the treatment of acute recurrent sinusitis with adjunctive mometasone furoate nasal spray. The Nasonex Sinusitis Group. *J Allergy Clin Immunol* 2000;106:630–7.
- Meltzer EO, Bachert C, Staudinger H. Treating acute rhinosinusitis: comparing efficacy and safety of mometasone furoate nasal spray, amoxicillin, and placebo. *J Allergy Clin Immunol* 2005;116:1289–95.
- Chirico G, Quartarone G, Mallefet P. Nasal congestion in infants and children: a literature review on efficacy and safety of non-pharmacological treatments. *Minerva Pediatr* 2014;66:549–57.
- Westman M, Stjerne P, Bergstrom A, *ym.* Chronic rhinosinusitis is rare but bothersome in adolescents from a Swedish population-based cohort. *J Allergy Clin Immunol* 2015;136:512–4.
- Orb Q, Curtin K, Oakley GM, *ym.* Familial risk of pediatric chronic rhinosinusitis. *Laryngoscope* 2016;126:739–45.
- Purkey MT, Li J, Mentch F, *ym.* Genetic variation in genes encoding airway epithelial potassium channels is associated with chronic rhinosinusitis in a pediatric population. *PLoS One* 2014;9:e89329.
- Sedaghat AR, Phipatanakul W, Cunningham MJ. Characterization of aeroallergen sensitivities in children with allergic rhinitis and chronic rhinosinusitis. *Allergy Rhinol (Providence)* 2014;5:143–5.
- Lill C, Loader B, Seemann R, *ym.* Milk allergy is frequent in patients with chronic sinusitis and nasal polyposis. *Am J Rhinol Allergy* 2011;25:e221–4.
- Sivasli E, Sirikci A, Bayayzt YA, *ym.* Anatomic variations of the paranasal sinus area in pediatric patients with chronic sinusitis. *Surg Radiol Anat* 2003;24:400–5.
- Al-Qudah M. The relationship between anatomical variations of the sino-nasal region and chronic sinusitis extension in children. *Int J Pediatr Otorhinolaryngol* 2008;72:817–21.
- Beule A. Epidemiology of chronic rhinosinusitis, selected risk factors, comorbidities, and economic burden. *GMS Curr Top Otorhinolaryngol Head Neck Surg* 2015;14. DOI: 10.3205/cto000126.
- Settipane GA. Epidemiology of nasal polyps. *Allergy Asthma Proc* 1996;17:231–6.
- Chaaban MR, Kejner A, Rowe SM, *ym.* Cystic fibrosis chronic rhinosinusitis: a comprehensive review. *Am J Rhinol Allergy* 2013; 27:387–95.
- Kainulainen L, Suonpaa J, Nikoskelainen J, *ym.* Bacteria and viruses in maxillary sinuses of patients with primary hypogammaglobulinemia. *Arch Otolaryngol Head Neck Surg* 2007;133:597–602.
- Gawchik S, Goldstein S, Prenner B, *ym.* Relief of cough and nasal symptoms associated with allergic rhinitis by mometasone furoate nasal spray. *Ann Allergy Asthma Immunol* 2003;90: 416–21.
- Ratner PH, Meltzer EO, Teper A. Mometasone furoate nasal spray is safe and effective for 1-year treatment of children with perennial allergic rhinitis. *Int J Pediatr Otorhinolaryngol* 2009;73:651–7.
- Schenkel EJ, Skoner DP, Bronsky EA, *ym.* Absence of growth retardation in children with perennial allergic rhinitis after one year of treatment with mometasone furoate aqueous nasal spray. *Pediatrics* 2000;105:E22.
- Ahmadi N, Snidvongs K, Kalish L, *ym.* Intranasal corticosteroids do not affect intraocular pressure or lens opacity: a systematic review of controlled trials. *Rhinology* 2015;53:290–302.
- Ozturk F, Bakirtas A, Ileri F, Turktas I. Efficacy and tolerability of systemic methylprednisolone in children and adolescents with chronic rhinosinusitis: a double-blind, placebo-controlled randomized trial. *J Allergy Clin Immunol* 2011;128:348–52.
- Aljebab F, Choonara I, Conroy S. Long-course oral corticosteroid toxicity in children. *Arch Dis Child* 2016;101:e2.
- Tse SM, Kelly HW, Litonjua AA, *ym.* Corticosteroid use and bone mineral accretion in children with asthma: effect modification by vitamin D. *J Allergy Clin Immunol* 2012;130:53–60.
- Kelly HW, Van Natta ML, Covar RA, *ym.* Effect of long-term corticosteroid use on bone mineral density in children: a prospective longitudinal assessment in the childhood Asthma Management Program (CAMP) study. *Pediatrics* 2008;122:e53–61.
- Shin KS, Cho SH, Kim KR, *ym.* The role of adenoids in pediatric rhinosinusitis. *Int J Pediatr Otorhinolaryngol* 2008;72:1643–50.
- Neff L, Adil EA. What is the role of the adenoid in pediatric chronic rhinosinusitis? *Laryngoscope* 2015;125:1282–3.
- Alakarppa AI, Koskenkorva TJ, Koivunen PT, *ym.* Quality of life before and after sinonasal surgery: a population-based matched cohort study. *Eur Arch Otorhinolaryngol* 2017;274:795–802.
- Hopkins C, Andrews P, Holy CE. Does time to endoscopic sinus surgery impact outcomes in chronic rhinosinusitis? Retrospective analysis using the UK clinical practice research data. *Rhinology* 2015;53:18–24.
- Somaattinen erikoissairaanhoido 2016. *Tilastoraportti 45/2017*. *Terveyden ja hyvinvoinnin laitos* 2017 [päivitetty 30.11.2017].
- Soler ZM, Rosenbloom JS, Skarada D, *ym.* Prospective, multicenter evaluation of balloon sinus dilation for treatment of pediatric chronic rhinosinusitis. *Int Forum Allergy Rhinol* 2017;7:221–9.
- Al-Madani MV, Khatatbeh AE, Washdeh RZ, *ym.* The prevalence of orbital complications among children and adults with acute rhinosinusitis. *Braz J Otorhinolaryngol* 2013;79:716–9.
- Gao WX, Ou CQ, Fang SB, *ym.* Occupational and environmental risk factors for chronic rhinosinusitis in China: a multicentre cross-sectional study. *Respir Res* 2016;17:54.
- Hox V, Delrue S, Scheers H, *ym.* Negative impact of occupational exposure on surgical outcome in patients with rhinosinusitis. *Allergy* 2012;67:560–5.