

## Potilastapaus



### Per Rosenberg

Helsingin yliopisto,  
anestesiologian professori (emer.)  
per.rosenberg@fimnet.fi

# Vakava puudutemyrkytys

**Suomessa anestesiologien suorittamiin puudutuksiin liittyvät vakavat puudutemyrkytykset ovat onneksi harvinaisia (1). Itse olen urallani kohdannut muutaman, joista tässä selostan vakavimman. Vuosi oli 1982.**

► Yksittäiset tapauselostukset johtavat harvoin kliinisen käytännön muutoksiin, mutta tämä tapaus ja sen syyn selvittäminen herättivät huomiota myös kansainvälisesti vaikuttaen osaltaan siihen, että bupivakaiinin käyttö laskimoanestesiassa (IVRA) loppui tai väheni huomattavasti. Potilaan selviämiseen ja hyvään kuntoon toipumiseen saattoi vaikuttaa se, että myrkytystä hoitamassa oli kaksi anestesiologian erikoislääkärinä. Koska aikaa tästä potilastapauksesta on kulunut paljon

## IVRA-puudutuksessa osa puuduteannoksesta voi päästä yleiseen verenkiertoon.

eikä muistiin voi aina luottaa, olen mahdollisimman tarkasti poiminut oleelliset yksityiskohdat siitä amerikkalaisen lehden julkaisusta, jossa tapauselostus julkaistiin vuonna 1983 (2) (kuva 1). Käsillä olevassa artikkelissa olen pyrkinyt kursivoidulla tekstillä tekemään pieniä selvennyksiä alkuperäisiin tietoihin.

### Potilastapaus

Potilaana oli 71-vuotias mies (120 kg, 180 cm), joka tuli ekskisiroleikkauksen Dupuytrenin kutistuskoukistusta

man vuoksi. Eteisvärinän vuoksi hän käytti digoksiinia ja pindololia. Verenpaine oli 160/80 mmHg leikkausta edeltävänä päivänä. Esilääkkeeksi potilas sai 20 mg diatsepaamia suun kautta ja 80 mg petidiiniä lihakseen noin 60 minuuttia ennen anestesian alkua.

Raajan verityhjiö aikaansaatiin Esmarchin siteellä, ja proksimaalinen kahdesta erillisestä painemansetista (Kidde and Co, Warsaw, Indiana) täytettiin 300 mmHg:n paineeseen. Olkavarren ympärys m. bicepsin kohdalla oli 42–44 cm (mitattuna kaksi päivää myöhemmin) ja mansetti oli 7,5 cm leveä ja 65 cm pitkä. Esmarchin siteen poiston jälkeen laskimoanestesiaa varten ruiskutettiin 80 ml 0,25 %:sta bupivakaiinia perifeeriseen laskimoon noin 30 sekunnissa. Tällöin verenpaine mitattuna vastakkaisesta yläraajasta oli 170–180/110 mmHg.

Noin kaksi minuuttia bupivakaiinin ruiskuttamisen jälkeen potilas meni äkisti bradykardiseksi ja synoottiseksi, ja samalla tajuttomaksi (potilas kuvasi jälkepäin tuntemuksen vastanneen yleisanestesian alkua). Muutama sekunti näiden ensioireiden jälkeen alkoivat kouristukset, jotka voimistuivat *grand mal*-kouristuksiksi. Verenpainetta ei pystytty mittaamaan. *Kouristukset häiritsivät EKG-käyrää, joten epäselväksi jäi mikä oli sydämen*

*rytmi näiden kriittisten vaiheiden aikana.* Käsin ventiloiminen (FIO<sub>2</sub> 1,0) onnistui, kun laskimoon oli annettu tiopentaalia 150 mg ja suksametonia 150 mg. Potilaan henkitorvi intuboitui ja painelupuhalluselvytys aloitettiin. Noin 15 minuuttia kestäneen elvytyksen aikana potilaalle annettiin adrenaliinia 0,5 mg kahdesti, kalsiumkloridia 1,5 g sekä atropiinia 1 mg i.v. Natriumbikarbonaatin kokonaisuannos oli 270 mekv perustuen valtimoverikaasumäärittelyyn 10 minuutin kuluttua elvytyksen alusta (pH 7,09, PCO<sub>2</sub> 56 mmHg, PO<sub>2</sub> 160 mmHg, BE –14,4 mekv/l) ja 25 minuutin kuluttua elvytyksen alusta (pH 7,19, PCO<sub>2</sub> 45,8 mmHg, PO<sub>2</sub> 106,8 mmHg, BE –11,1 mekv/l). Spontaaniverenkierron palautumisen jälkeen hemodynaamiikka tuettiin dopamiini- ja nitroprussidi-laskimoinfuusioilla.

Potilaan tajunta palasi noin 30 minuutin kuluttua elvytyksen aloituksesta ja verenkierron tila palasi preoperatiivista vastaavaksi (EKG:ssa eteisvärinä). Bupivakaiinin valtimoveripitoisuudet 10 minuuttia, 25 minuuttia ja 40 minuuttia myrkytysoireiden ilmaantumisen alusta olivat 1,8 µg/ml, 0,9 µg/ml ja 0,58 µg/ml.

Leikkausta ei tehty. Verityhjiömansetti pidettiin täytettynä 300 mmHg:n paineella yhteensä 55 minuuttia, ja ennen paineen poistamista potilaalle annettiin tiopen-

taalia 100 mg. Uusia myrkytysoireita ei ilmaantunut ja leikattavan puolen solislaskimoveren bupivakaiinipitoisuudet yhden ja viiden minuutin kulluttua olivat 1,05 µg/ml ja 0,65 µg/ml.

Potilas toipui hyvin eikä kliinisiä merkkejä hypoksisista elinvaurioista voitu todeta.

### Täydentävä ja selventävä tutkimus

Kaksi päivää myöhemmin potilaalle tehtiin flebografia hoidettavaan raajaan käyttäen samaa tekniikkaa, välineistöä ja injektaattilavuutta kuin myrkytykseen johtaneessa IVRA-puudutuksessa. Röntgenkuvis- sa näkyi selkeästi, että paineistetusta mansetista huolimatta osa varjoaineesta tunkeutui solislaskimoon.

Potilaan verenpaine flebografian aikana oli 170–190/100–110 mmHg. Jälkeenpäin, ja täydennyksen tälle alkuperäiselle tapauselostukselle, tehtiin kuudelle vapaaehtoiselle koehenkilölle flebografiatutkimus IVRA-olosuhteita simuloiden. Aineisto koostui kolmesta aikaisemmin

hoidetusta käsiliekkaukspotilaasta, joilla IVRA-puudutuksen aikana oli havaittu mitattavia puudutepitoisuuksia verenkierrassa verityhjiömansetin ollessa täytettynä, sekä kolmesta normaalkokoisesta terveestä vapaaehtoisesta henkilöstä. Kokeen aikana verityhjiömansetin paine oli 250 mmHg neljällä henkilöllä ja 300 mmHg kahdella. Yhteensä neljällä henkilöllä (kahdella kummastakin ryhmästä) näkyi pieniä määriä varjoainetta joko mansetin proksimaali- puolella tai viiruina mansetin alla.

### Johdopäätökset

IVRA-puudutuksessa osa puudute- annoksesta voi päästä yleiseen verenkiertoon täytetystä olkavarsi- mansetista huolimatta. On oletet- tavaa, että puudutteen läpipääsyriski täytetyn mansetin alta kasvaa, jos potilas on lihaksikas ja valtimoveren- paine on korkea (kuten selostetussa potilastapauksessa).

Asidoosi pahentaa puudute- myrkytystä. Hyvästä ventilaatiosta ja natriumbikarbonaatin annosta huo-

limatta myrkytyspotilaamme ajautui metaboliseen asidoosiin. Vakavissa myrkytyksissä valtimoverikaasujen vierimäärityksillä on tärkeä hoitoa ohjaava merkitys.

Vakavassa puudutemyrkytyk- sä kouristukset haittaavat sydämen toiminnan monitorointia ja veren- paineen mittausta. Ne vaikeuttavat myös ventilaatiota ja intubaatiota. Diatsepaami on tehokas lievän kes- kushermostoärsytyksen hoidossa, mutta voimakkaat ja elvytystoimen- piteitä vaativat kouristukset hoituvat parhaiten laskimonsisäisellä anesteet- tilla (nykyään propofolilla). ■

### Viitteet

1. Heinonen JA, Litoinen E, Pitkänen M, Rosenberg PH. Incidence of severe local anaesthetic toxicity and adoption of lipid rescue in Finnish anaesthesia departments in 2011–2013. *Acta Anaesthesiol Scand* 2015; 59: 1032–1037.
2. Rosenberg PH, Kalso EA, Tuominen MK, Lindén HB. Acute bupivacaine toxicity as a result of venous leakage under the tourniquet cuff during a Bier block. *Anesthesiology* 1983; 58: 95–98.

CLINICAL REPORTS 95

Anesthesiology 1983; 58: 95–98, 1983

### Acute Bupivacaine Toxicity As a Result of Venous Leakage Under the Tourniquet Cuff during a Bier Block

PER H. ROSENBERG, M.D.,\* EJA A. KALMO, M.D.,† MARIJATTA E. TUOMINEN, M.D.,‡ HANS B. LINDÉN, M.D.§

Severe cardiovascular complications have been associated with regional anesthesia using the newer local anesthetics at clinical<sup>1</sup> or large doses.<sup>2</sup> Unintentional intravascular injection or rapid absorption has been considered responsible for these reactions. Lately, bupivacaine has become increasingly popular for the Bier block because it produces minimal analgesia after the tourniquet is released.<sup>3,4</sup> A dose as high as 60 ml of 0.5% bupivacaine has been recommended,<sup>5</sup> although the use of 40–60 ml of 0.25% bupivacaine in adults has been considered sufficient and safe.<sup>6</sup> We have routinely used a 0.25% solution and a dose of approximately 1.8–2.0 mg/kg with satisfactory blocking results.<sup>7</sup>

Recently, we encountered a case of bupivacaine intoxication soon after the injection of the anesthetic. Because the tourniquet cuff appeared intact, we performed a tourniquet phlebography of the arm in this patient and six other subjects to see if local anesthetic was entering the general circulation.

#### REPORT OF A CASE

A 71-year-old man (170 kg, 180 cm) was scheduled for excision of a Dupuytren's contracture. He was taking digoxin and glibenclamide at the day before surgery. Diuretics, 20 mg po, and aspirin, 80 mg, po, were given about 40 min prior to anesthesia. The arm was exsanguinated with an Esmark bandage and the proximal of the two separate pneumatic cuffs (Duke and Du. Wason, Ireland) was inflated to 300 mmHg. The circumference of the arm at the larger region was about 43–44 cm, and the cuff was 7.8 cm wide and 68 cm long. After removal of the Esmark bandage, regional anesthesia (IVRA) was performed by injecting 60 ml of 0.25% bupivacaine into a vein of the wrist in about 30 s. Arterial blood pressure recorded in the contralateral arm was 170–180/110 mmHg. After about two minutes after the injection of bupivacaine, the patient suddenly developed bradycardia and cyanosis, and loss consciousness (awakened by rostral intubation and intubation of having received general anesthesia).

Within a few seconds of these first symptoms, convulsions occurred. No overall blood pressure readings could be obtained. Tachycardia was a weak one recorded with a  $P_{100}$  of 1.5, and thiopental (150 mg/ml) and morphine (10 mg/ml) were given. The trachea was intubated and cardiovascular monitoring instituted, during approximately 15 min of resuscitation, the intubation that was given was 0.5 mg adjuvant atropine (0.5 mg), 1.2 g sodium etomidate, and 1 mg streptozin. The total dose of sodium bicarbonate was 170 mEq, based on arterial blood gas analysis 10 min (pH 7.08,  $P_{100}$  50 mmHg,  $P_{aO_2}$  100 mmHg, BE -14.4 mEq/L) and 25 min (pH 7.19,  $P_{100}$  45.8 mmHg,  $P_{aO_2}$  106.8 mmHg, BE -11.1 mEq/L) after the last of convulsions. After the initial resuscitation the circulation was maintained with dopamine and atropine infusions. The patient regained consciousness 30 min later, and the cardiovascular status returned to its preoperative level (arterial blood pressure 120 mmHg). After 40 min, analysis of arterial blood gas was normal.

At 25 and 40 min after the first observation of the toxic symptoms the arterial bupivacaine blood concentrations were 1.8 µg/ml, 0.9 µg/ml, and 0.9 µg/ml, respectively. Bupivacaine levels were determined by gas chromatography. The tourniquet, the cuff of which had remained inflated at 300 mmHg, was deflated after 50 min under diuretics (100 mg) analgesics. One minute after the release, the bupivacaine concentration in the ipsilateral subclavian venous blood was 1.05 µg/ml, and five min later the concentration was 0.65 µg/ml. No convulsions or cardiac arrhythmias occurred at that time. The recovery was good and no signs of hypoxic organ damage were evident.

Two days later, phlebography of the same upper extremity was performed to visualize the anastomotic bupivacaine leakage. Informed consent of the patient was obtained. The arm was exsanguinated with an Esmark bandage in the same way as the IVRA with a cuff pressure of 300 mmHg arterial blood pressure (180/110 mmHg). Eighty milliliters of contrast medium (Urografin® 30%) were injected into a distal antecubital vein in 30 s, and cineangiography was done using 25 for 2 min, and then again after 5 min. Leakage of the contrast medium under the inflated cuff (the same as that used on the patient two days earlier) was seen in the first cineangiogram (Fig. 1), and thereafter. The arterial blood pressure during the phlebography remained at 170–190/100–110 mmHg.

#### STUDY SUBJECTS AND METHODS

In a previous study (performed about eight months earlier),<sup>7</sup> we found measurable bupivacaine concentrations in the venous blood of some patients when the tourniquet cuff was still inflated, even though the exsanguination appeared adequate.<sup>8</sup> The three patients with the highest bupivacaine concentrations during the tourniquet inflation period (table 1) were asked to participate in a phlebographic examination to investigate possible venous leakage. In addition, three volunteers of normal build and arterial blood pressure (table 1) also were investigated. The build of the arm of the sub-

CLINICAL REPORTS 96

Anesthesiology 1983; 58: 95–98, 1983

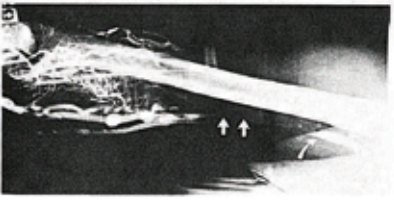


FIG. 1. Phlebography of the arm after injection of contrast medium into a peripheral vein of the exsanguinated extremity. The tourniquet cuff pressure was 300 mmHg; this was the same as when this patient was given an IVRA with convulsions. Note the distal arterial vein on the proximal side of the cuff area (in the right, rostral arrow) and a medium-sized venous contrast medium vein on the medial side of the forearm (in straight arrow).

ject was considered proportional to their body build (table 1).

A vein of the forearm of the hand or wrist was cannulated and exsanguination was achieved with an Esmark bandage. The cuff pressure was the same as in the earlier IVRA for the three patients, and 250 or 300 mmHg in the volunteers (table 1). Instead of local anesthetic, an equivalent volume (50 or 60 ml) of contrast medium (Urografin®) was injected rapidly (in 15–20 s), and cineangiography was taken as described above in the case report. The arterial pressure was recorded at 1-min intervals. In volunteers 1 and 2, the phlebographic study was repeated about a week later with a similar technique, except a slower injection at a speed of 1 ml/s was given.

This study was approved by the ethical committee of the Surgical Hospital, Helsinki University Central Hospital.

#### RESULTS

In two of the three patients, contrast medium was seen on the proximal side of the cuff as soon as 15 s after the injection. The filling of a short distance of some of the larger veins on the proximal side did not change during the 5-min examination, and no indications of open veins under the cuff could be seen. In the third patient (volunteer 3) no contrast medium passed the tourniquet cuff (Fig. 2). However, in two of the three volunteers (anesthesiologists), contrast medium leakage was observed at a cuff pressure of 250 mmHg. In the female volunteer some very narrow streaks of contrast medium were visible on the cineangiogram, from 15 s to 3 min, and the larger veins were filled on the proximal side of the cuff (Fig. 3). The tourniquet cuff pressure appeared to be sufficient to block the arterial inflow, however, as the pale skin color remained unchanged during the study.

#### TABLE 1. Characteristics and Arterial Blood Pressure of the Patients and Volunteers during Previous IVRA and Present Phlebography of the Arm. Volume and Leakage of Contrast Medium Also Are Indicated

Patients	Sex	Age	Weight (kg)	Height (cm)	IVRA Pressure (mmHg)	Phlebography			Cuff Pressure (mmHg)	Volume (ml)	Leakage (ml)	Bupivacaine concentration (µg/ml)
						Pre-injection	Medium injection	Post-injection				
1	M	52	80	178	180/115	190/138	226/130	186/113	300	80 (60)*	+	8.80†
2	M	41	84	188	150/90	160/118	160/118	138/116	250	80 (60)	+	8.80
3	M	29	71	173	120/80	140/98	140/110	140/98	250	80 (60)	-	8.41
<b>Volunteers</b>												
1	F	37	60	163		140/98	136/100		250	50	+	
2	M	31	55	182		110/80	160/118		250	50	+	
3	M	37	73	185		173/73	160/98		300	60	-	

\* Value of 0.25% bupivacaine used for the preceding IVRA in the patient.  
† Concentration of bupivacaine in venous blood during the preceding IVRA.  
+ = leakage of contrast medium under the cuff; - = no leakage of contrast medium.

Kuva 1. Alkuperäinen tapauselostus julkaistiin vuonna 1983 *Anesthesiology*-lehdessä (2).