

**MINNA KOSKENVUO**

dosentti, erikoislääkäri

**SAMPPA RYHÄNEN**

dosentti, erikoislääkäri

HYKS Lastenlinikka,  
veri- ja syöpätautien sekä  
kantatasoliirtoyksikkö  
Helsingin yliopisto

**KIRJALLISUUTTA**

- 1 Provan D, Stasi R, Newland AC ym. International consensus report on the investigation and management of primary immune thrombocytopenia. *Blood* 2010;115:168–86.
- 2 Zeller B, Rajantie J, Hedlund-Treutiger I ym. Childhood idiopathic thrombocytopenic purpura in the Nordic countries: epidemiology and predictors of chronic disease. *Acta Paediatr* 2005;94:178–84.

### *Usein lapsen trombosytopenia on suhteellisen vaaraton ja ohimenevä.*

- 3 Grimaldi-Bensouda L, Nordon C, Leblanc T ym. Childhood immune thrombocytopenia: A nationwide cohort study on condition management and outcomes. *Ped Blood Cancer* 2017;64:e26389.
- 4 Klein NP, Lewis E, Fireman B ym. Safety of measles-containing vaccines in 1-year-old children. *Pediatrics* 2015;135:e321–9.
- 5 Perricone C, Ceccarelli F, Neshor G ym. Immune thrombocytopenic purpura (ITP) associated with vaccinations: a review of reported cases. *Immunol Res* 2014;60:226–35.
- 6 British Committee for Standards in Haematology General Haematology Task Force. Guidelines for the investigation and management of idiopathic thrombocytopenic purpura in adults, children and in pregnancy. *Br J Haematol* 2003;120:574–96.

VERTAISARVIOITU



## Lapsen trombosytopenia

- Trombosytopenia on yleinen löydös yleislääkärin lapsipotilaalla.
- Tavallisin on immunologinen trombosytopenia. Sen ennuste on erittäin hyvä ja vakavat vuodot ovat harvinaisia.
- Akuutisti sairaalla lapsella trombosytopenia voi olla oire vakavasta infektiosta tai leukemiasta.
- Pysyvä perinnöllinen trombosytopenia ja sen taustalla oleva seuranta tai hoitoa vaativa oireyhtymä on tärkeää tunnistaa.

Trombosytopenia on yleinen löydös lapsilla. Lapsen iästä riippumatta trombosyyttiarvo alle  $150 \times 10^9/l$  katsotaan pienentyneeksi ja syvästä trombosytopeniasta puhutaan, kun trombosyyttiarvo on alle  $20\text{--}30 \times 10^9/l$ . Usein lapsen trombosytopenia on suhteellisen vaaraton ja ohimenevä, mutta taustalla voi olla myös jatkoselvitteilyjä tai seuranta vaativa vakava sairaus.

Trombosytopenia voi johtua trombosyyttien lisääntyneestä kulutuksesta, vähentyneestä tuotannosta tai verihäiriöiden siirtymisestä väärään tilaan (sekvestraatio). Ilmeisin sen aiheut-

(4,5). Kliiniseen taudinkuvaan kuuluvat petekiat, purppura, mustelmat ja vuotoalttiuden lisääntyminen muutoin terveellä lapsella (3,6–10). Diagnosointivaiheessa trombosyyttitaso on usein alle  $10 \times 10^9/l$  (3).

Aiemmin immunologinen trombosytopenia luokiteltiin keston mukaan akuuttiin ja krooniseen: akuutti muuttui krooniseksi kestätyään yli 6 kuukautta. Vuonna 2009 luokittelu muuttui: alle 3 kuukautta diagnoosista on uusi ITP, 3–12 kuukautta diagnoosista persistoiva ITP ja taudin kestätyä yli 12 kuukautta krooninen ITP (11). Useimmilla lapsilla trombosyyttitaso on normaali jo 3 kuukauden kuluttua diagnoosista. Lapsipotilaista 15–20 %:lla ITP jatkuu persistoivaksi ja vain 1–2 %:lla se kroonistuu (11,12).

ITP on poissulkudiagnoosi. Tärkeitä tietoja ovat sukhistoria, oireet, viimeaikaiset infektiot ja rokotukset sekä lääkitys. Huomiota tulee kiinnittää myös dysmorfisiin piirteisiin, jotka saattavat viitata trombosytopeniaoireyhtymiin (taulukko 1) tai luuytimen perinnöllisiin toimintahäiriöihin. Perusveren kuvan lisäksi tulee tutkia ainakin valkosolujen erittelylaskenta ja perifeerisen veren morfologia. ITP:ssa verihäiriöt ovat usein normaalia kookkaampia, mutta selvästi pienempiä kuin erille trombosytopeniaoireyhtymille tyypilliset jättitrombosyytit (13). Lisäksi suositeltavaa on tutkia Coombsin koe, virusetiologia (VZV, EBV, parvovirus B19, CMV ja mahdollisesti muitakin viruksia), immunoglobuliinitasot, ANA- ja anti-DNA-vastaaineet ja hyytymistutkimukset (TT ja APTT). Erotusdiagnoosissa on hyvä muistaa myös pseudotrombosytopenia, jossa EDTA aiheuttaa verihäiriöiden aggregoitumisen. Trombosyytit voidaan laskea luotettavasti sitraattiputkeen otetusta näytteestä.

Luuydintutkimusta ei ole välttämätöntä tehdä tyypilliselle ITP-potilaalle. Luuydin on tutkittava

tama ongelma on vuototaipumus, joka ilmenee nenäverenvuotona, petekioina ja mustelmina.

Lapsilla yleisin on immunologinen trombosytopenia (ITP). Trombosytopenia voi johtua myös akuutista infektiosta, tai se voi olla merkki perinnöllisestä alttiudesta luuytimen toimintahäiriöön tai oireyhtymästä, jonka muut ilmenemismuodot vaativat seuranta tai hoitoa.

### **Hankinnaiset trombosytopeniat**

#### **Immunologinen trombosytopenia**

Idiopaattinen tai immunologinen trombosytopenia (ITP) on autoimmuunitauti, jossa elimistö muodostaa omia trombosyyttejä tuhoavia autovasta-aineita ja trombosyytit vähenevät alle tason  $100 \times 10^9/l$  (1). ITP:n ilmaantuvuus alle 15-vuotiailla on 4,8/100 000 (2). Tyypillinen potilas on alle kouluikäinen lapsi, mutta tautia esiintyy myös vanhemmilla lapsilla ja aikuisilla (2,3). Oireet ilmaantuvat yleensä alle kahdessa viikossa, usein infektion tai rokotuksen jälkeen

- 7 Rosthoj S, Rajantie J, Zeller B ym. Duration and morbidity of newly diagnosed idiopathic thrombocytopenic purpura in children: A prospective Nordic study of an unselected cohort. *J Pediatr* 2003;143:302–7.
- 8 Lilleyman JS. Intracranial haemorrhage in idiopathic thrombocytopenic purpura. *Paediatric Haematology Forum of the British Society for Haematology. Arch Dis Child* 1994;71:251–3.
- 9 Lyori H, Bessho F, Ookawa H ym. Intracranial hemorrhage in children with immune thrombocytopenic purpura. Japanese Study Group on childhood ITP. *Ann Hematol* 2000;79:691–5.
- 10 Psaila B, Petrovic A, Page LK ym. Intracranial hemorrhage (ICH) in children with immune thrombocytopenia (ITP): study of 40 cases. *Blood* 2009;114:4777–83.
- 11 Rodeghiero F, Stasi R, Gernsheimer T ym. Standardization of terminology, definitions and outcome criteria in immune thrombocytopenic purpura of adults and children: report from an international working group. *Blood* 2009;113:2386–93.
- 12 Zeller B, Helgestad J, Hellebostad M ym. Immune thrombocytopenic purpura in childhood in Norway: a prospective, population-based registration. *Pediatr Hematol Oncol* 2000;17:551–8.
- 13 Pecci A. Diagnosis and treatment of inherited thrombocytopenias. *Clin Genet* 2016;89:141–53.
- 14 Buchanan GR, Adix L. Grading of hemorrhage in children with idiopathic thrombocytopenic purpura. *J Pediatr* 2002;141:683–8.
- 15 Chakravotry S, Roberts S. How I manage neonatal thrombocytopenia. *Br J Hematol* 2011;156:155–62.
- 16 Christensen RD, Baer VL, Henry E ym. Thrombocytopenia in small-for-gestational-age infants. *Pediatrics* 2015;136:e361–70. doi: 10.1542/peds.2014-4182.
- 17 Kaplan C. Foetal and neonatal alloimmune thrombocytopenia. *Orphanet J Rare Dis* 2006;1:39.
- 18 Kaplan C. Neonatal alloimmune thrombocytopenia. *Haematologica* 2008;93:805–7.
- 19 Montemagno R, Sothill PW, Scarcelli M ym. Detection of alloimmune thrombocytopenia as cause of isolated hydrocephalus by fetal blood sampling. *Lancet* 1994;343:1300–1.
- 20 Williamson LM, Hackett G, Rennie J ym. The natural history of fetomaternal alloimmunization to the platelet-specific antigen HPA-1a as determinant by antenatal screening. *Blood* 1998;92:2280–7.
- 21 Ghevaert C, Campbell K, Walton J ym. Management and outcome of 200 cases of fetomaternal alloimmune thrombocytopenia. *Transfusion* 2007;47:901–10.

#### TAULUKKO 1.

##### Perinnöllisten trombosytopenioiden erityispiirteitä.

	Periytymistapa	Trombosyyttien koko	Muut manifestaatiot
MYH9:ään liittyvä sairaus	Autosomaalinen dominantti	Jättitrombosyyttejä	Kuulonalenema, munuaisen vajaatoiminta, kaihi, lisääntyneet maksan transaminaasit
Bernard-Soulierin oireyhtymä	Autosomaalinen resessiivinen (myös harvoin dominantti)	Jättitrombosyyttejä	Vuotohäiriö hankalampi kuin trombosyyttitason perusteella olettaisi
Wiskott-Aldrichin oireyhtymä	X-kromosomiin liittyvä	Pieni	Ekseema, vakava immuunivaje
TAR-oireyhtymä (thrombocytopenia absent radius)	?	Normaali	Ylä- ja alaraajan luupuutosia
Kongenitaalinen amegakaryosyyttinen trombosytopenia	Autosomaalinen resessiivinen	Normaali	Aplastinen anemia kehitty melkein jokaiselle potilaalle
RUNX1	Autosomaalinen dominantti	Normaali	Leukemian ja myelodysplastisen oireyhtymän riski
ANKRD25	Autosomaalinen dominantti	Normaali	Leukemian ja myelodysplastisen oireyhtymän riski
ETV6	Autosomaalinen dominantti	Normaali	Leukemian ja myelodysplastisen oireyhtymän riski
ACTN1	Autosomaalinen dominantti	Normaali	–

akuuttivaiheessa vain, jos herää epäily leukemiasta, jolloin potilas on usein selvästi sairas, hänellä todetaan useamman verisolulinjan poikkeavuus ja mahdollisesti lymfadenopatiaa. Luuydintutkimus on tarpeen myös, jos ITP ei reagoi ensilinjan lääkelyyn (immunoglobuliini-infuusio ja/tai kortikosteroidi) tai se kroonistuu tai seurannan aikana kehitty muiden verisolulinjojen häiriöitä, jotka voivat viitata laajempaan luuytimen toimintahäiriöön. ITP-potilaan luuydin on morfologisesti normaali, mutta megakaryosyyttien määrä on tyypillisesti selvästi lisääntynyt.

Hoitoa ohjaavat vuoto-oireet, ei trombosyyttien määrä. Jopa lapsilla, joilla on hyvin vähän trombosyyttejä (alle  $10 \times 10^9/l$ ), vuodot rajoittuvat yleensä mustelmiin. Toisaalta harvinaisissa vaikeissa keskushermostovuototapauksissa potilailla poikkeuksetta trombosyyttitasot ovat olleet alle  $20 \times 10^9/l$ . Diagnosointivaiheessa vaikea vuoto-ongelma havaitaan noin 3 %:lla lapsista. Vuoto-oireita voidaan arvioida Buchananin ja Adixin asteikolla (14), jossa arvioidaan vuodon yleinen vaikeusaste (0–5) ja erikseen nenäverenvuodon, suun alueen verenvuodon ja

ihonalaisen verenvuodon vaikeusaste (0–4) (taulukko 2).

Vaikeusasteen 1–2 vuotoja pystytään usein hallitsemaan paikallishoidolla, kuten kompressiolla. Vaikeusasteen 2–3 vuotojen hoitoon tarvitaan usein immuunivastetta muuntavia lääkkeitä, useimmiten kortikosteroidia tai immunoglobuliini-infuusio. Prednisolonia annetaan joko 4 mg/kg/vrk 3–4 päivän ajan tai 1–2 mg/kg/vrk kahden viikon ajan ja immunoglobuliinia 0,8–1,0 g/kg kerta-annoksena (1). Immunoglobuliiniin saadaan nopeampi vaste, mutta se on kalliimpi ja hoito on vaikeampi antaa. Vaikeissa vuotoissa tarvitaan joskus myös punasoluinfuusioita. Trombosyyttsiirtoja annetaan vain harkiten, koska siirretyt trombosyytit tuhoutuvat ja vaikutus on lyhykestoinen. Kontrollioimattomassa 4–5 asteen vuodossa tarvitaan eri hoitojen yhdistämistä ja mahdollisesti pernan poisto. Nykyään sekä Yhdysvalloissa että Euroopassa on hyväksytty suun kautta annettava tromboetiinireseptorin agonisti eltrombopagi hoidoksi yli 1-vuotiaille lapsille, joilla on persistoiva ITP ja muilla hoidoilla saavutettu vaste on riittämätön tai olematon.

**TAULUKKO 2.**

**ITP-potilaan vuoto-oireiden arviointi Buchananin ja Adixin asteikolla (14).**

**YLEINEN VUODON VAIKEUSASTE**

0	Olematon	Ei vuoto-oireita
1	Vähäinen	Muutamia petekioita ( $\leq 100$ ) ja/tai $\leq 5$ pientä mustelmaa ( $\leq 3$ cm halkaisijaltaan), ei limakalvovuotoa
2	Lievä	Runsasti petekioita ( $> 100$ ) ja tai $> 5$ suurta ( $> 3$ cm), ei limakalvovuotoa
3	Kohtalainen	Limakalvovuotoa (nenäverenvuoto, ienvuoto, nenänielun vuoto, runsas kuukautisvuoto, maha-suolikanavan vuoto jne.), joka ei vaadi toimenpiteitä
4	Vakava	Limakalvovuoto tai epäily sisäisestä verenvuodosta (kallonsisäinen vuoto, keuhkovuoto, lihasvuoto, nivelvuoto jne.), joka vaatii toimenpiteitä tai seurantaa
5	Henkeä uhkaava tai tappava	Todettu kallonsisäinen vuoto tai hengenvaarallinen vuoto muualla

**NENÄVERENVUODON VAIKEUSASTE**

0	Olematon	
1	Vähäinen	Veritäpliä tyynyliinalla tai lakanalla ja/tai verta sieraimessa
2	Lievä	Vuoto vaatinut $< 15$ minuutin painamisen kerran tai useammin
3	Kohtalainen	Vuoto vaatinut $> 15$ minuutin painamisen kerran tai useammin
4	Vakava	Toistuvia, jatkuvia ja/tai runsaita vuotoja

**SUUN VUODON VAIKEUSASTE**

0	Olematon	
1	Vähäinen	Petekioita suulaessa tai suun limakalvoilla
2	Lievä	Yksi tai useampi verirakkula suun limakalvoilla, petekioita tai ei
3	Kohtalainen	Ajoittaista vuotoa ikenistä, huulista, limakalvoilta tai nenänielusta
4	Vakava	Jatkuvaa vuotoa ikenistä, huulista, limakalvoilta tai nenänielusta

**IHON VUOTO-OIREIDEN VAIKEUSASTE**

0	Olematon	Ei tuoreita vuodon merkkejä
1	Vähäinen	Mahdollisesti muutamia petekioita ( $\leq 100$ )
2	Lievä	Tuoreita petekioita ( $\leq 100$ ) ja/tai $\leq 5$ pientä mustelmaa ( $< 3$ cm halkaisijaltaan)
3	Kohtalainen	Runsasti petekioita ( $> 100$ ) ja/tai $> 5$ suurta mustelmaa ( $> 3$ cm)
4	Vakava	Ekstensiivisesti petekioita ja $> 5$ suurta mustelmaa ( $> 3$ cm)

22 Birchall JE, Murphy MF, Kaplan C ym. European Fetomaternal Alloimmune Thrombocytopenia Study Group. European collaborative study of the antenatal management of fetomaternal alloimmune thrombocytopenia. *Br J Haematol* 2003;122:275–88.  
 23 Winkelhorst D, Murphy MF, Greinacher A ym. Antenatal management in fetal and neonatal alloimmune thrombocytopenia: a systematic review. *Blood* 2017;129:1538–47.  
 24 Aster RH, Bougie DW. Drug-induced immune thrombocytopenia. *N Engl J Med* 2007;357:580–7.

Lapsen liikkumista ja koulunkäyntiä rajoitetaan mahdollisimman vähän. Hänen tulee kuitenkin välttää harrastuksia, joissa voi saada suurienergiaisia vammoja, kuten ratsastusta ja laakettelua. Lisäksi vältetään trombosyyttifunktiota heikentäviä lääkkeitä, kuten tulehduskipulääkkeitä.

**Vastasyntyneen trombosytopenia**

Ennenaikaisilla vauvoilla heti syntymän jälkeen havaittu trombosytopenia johtuu useimmiten antenataalisista syistä, kuten asfyksiasta, is-

tukan vajaatoiminnasta tai kongenitaalisesta infektiosta (esim. CMV, toksoplasma tai coxsackievirus), ja se korjaantuu yleensä itsestään (15). Pienipainoisena syntyneillä ilmenee trombosytopeniaa, joka noin 90 %:lla osoittautuu ohimeneväksi ja etiologia jää epäselväksi (16). Neonataalin alloimmuunitrombosytopenia (NAIT) aiheuttaa vastasyntyneelle vakavien vuotojen riskin, joten se on otettava huomioon jo diagnostiikan alkuvaiheessa varsinkin täysiaikaisilla ja vuoto-oireisilla vauvoilla. Trombosytopenia voi olla myös vakavan bakteerinfektion tai keskosilla nekrotisoivan enterokoliitin aiheuttama. Jos vastasyntyneen trombosytopeniaan ei löydy syytä ja se pitkittyy yli kuukauden kestäväksi, on aktiivisesti etsittävä perinnöllisiä trombosytopeniaoireyhtymiä.

NAIT syntyy, kun äidissä kehittyä raskauden aikana vasta-aineita sikiön isältä perimiä trombosyyttispesifisiä antigeeneja kohtaan (human platelet antigen, HPA). Vasta-aineet läpäisevät istukan ja aiheuttavat sikiölle trombosytopenian, joka jatkuu, kunnes vasta-aineet ovat poistuneet elimistöstä. Yleisimmät trombosyyttiantigeenit ovat HPA-1, -2, -3, -4, -5, -6 ja -15, joista jokaisella on a- ja/tai b-alleeli joko homo- tai heterotsygoottisena. Tavallisin on anti-HPA-1a (75–80 %) ja toiseksi yleisin anti-HPA-5b (10–15 %) (17,18). Väestöstä 1,6–4,6 % on negatiivisia HPA-1a:n suhteen, mutta vain 10 %:lle heistä kehittyä anti-HPA-1a-vasta-aineita. Yleensä anti-HPA-1a-immunisaatio aiheuttaa vaikeamman taudin kuin anti-HPA-5b-immunisaatio.

Useimmiten NAIT on taudinkuvaltaan lievä, mutta toisaalta se on yleisin täysiaikaisen vastasyntyneen aivoverenvuodon aiheuttaja. Kallonsisäisen verenvuodon saa 7–26 % NAIT-vauvoista (19), ja 80 % aivoverenvuodoista tapahtuu jo kohdussa, noin puolet jo ennen raskausviikkoa 30. Aivoverenvuoto voi johtaa vammautumiseen ja kuolleisuuteen 1–10 % (20). Toisin kuin punasoluista johtuva alloimmunisaatio, NAIT voi ilmetä jo ensimmäisessä raskaudessa. Uusimisriski seuraavissa raskauksissa on suuri ja yleensä taudinkuva vaikeampi. NAIT:n esiintyvyyttä vaihtelee kirjallisuudessa välillä 1/350–5 000 elävänä syntyneitä.

Äidin ITP:ssa trombosyyttivasta-aineita päätyy istukan kautta vauvaan, ja ne aiheuttavat myös vastasyntyneelle trombosytopenian (15). Myös äidin systeeminen lupus erythematosus voi aiheuttaa vastasyntyneen trombosytopeniaa. Niin-

- 25 Reese JA, Nguyen LP, Buchanan GR ym. Drug-induced thrombocytopenia in children. *Pediatr Blood Cancer* 2013;60:1975–81.
- 26 Bougie DW, Benito AI, Sanchez-Abarca LI ym. Acute thrombocytopenia caused by sensitivity to the glucuronide conjugate of acetaminophen. *Blood* 2007;109:3608–9.
- 27 Corey SJ, Minden MD, Barber DL, Kantarjian H, Wang JC, Schimmer AD. Myelodysplastic syndromes: the complexity of stem-cell diseases. *Nat Rev Cancer* 2007;7:118–29.

pä jos vauvalla epäillään olevan NAIT, äidin ITP ja muut autoimmuunisairaudet on huolellisesti suljettava pois. NAIT varmistetaan tutkimalla äidin anti-HPA-vasta-aineet. Vanhempien ja vastasyntyneen HPA-antigeenit genotyyppitään. Vuoto-oireiselle vastasyntyneelle annetaan trombosyyttejä riippumatta trombosyyttitasosta ja tarvittaessa jo ennen kuin tyypitettyjä trombosyyttejä on tarjolla. Myöhemmin on parasta antaa HPA-tyypitettyjä trombosyyttejä. Ehkäisevä trombosyyttisiirto on tarpeellinen, jos trombo-

## Hoitoa ohjaavat vuoto-oireet, ei trombosyyttien määrä.

- 28 Jaffe ES, Harris NL, Stein H, Vardiman JW. *World Health Organization Classification of Tumours: Pathology and Genetics of Tumours of Haematopoietic and Lymphoid Tissues*. Lyon: IARC Press 2008.
- 29 Bagby GC, Meyers G. Bone marrow failure as a risk factor for clonal evolution: prospects for leukemia prevention. *Hematology Am Soc Hematol Educ Program* 2007;1:40–6.
- 30 Gluckman E, Marmont A, Speck B, Gordon-Smith EC. Immunosuppressive treatment of aplastic anemia as an alternative treatment for bone marrow transplantation. *Semin Hematol* 1984;21:11–9.
- 31 Balduini CL, Pecci A, Savoia A. Recent advances in the understanding and management of MYH9-related inherited thrombocytopenias. *Br J Haematol* 2011;154:161–74.
- 32 Ryhänen SJ, Anttila P. Perinnöllinen makrotrombosytopenia ja kuulovika. *Duodecim* 2015;131:871–4.
- 33 Pecci A, Klersy C, Gresele P ym. MYH9-related disease: a novel prognostic model to predict the clinical evolution of the disease based on genotype-phenotype correlations. *Hum Mutat* 2014;35:236–47.
- 34 Andrews RK, Berndt MC. Bernard-Soulier syndrome: an update. *Semin Thromb Hemost* 2013;39:656–62.
- 35 Buchbinder D, Nugent DJ, Fillipovich AH. Wiskott-Aldrich syndrome: diagnosis, current management, and emerging treatments. *Appl Clin Genet* 2014;7:55–66.
- 36 Ryhänen S, Huttunen P, Heiskanen K ym. Lasten vaikean synnynnäisen immuunivajeen hoito kantasolusiirron avulla. *Suom Lääkäril* 2017;27:1776–81.

syyttitaso on alle  $30 \times 10^9/l$ . Pään kaikukuvaus on syytä toistaa varhain, mikäli trombosyyttitaso pysyy alle  $50 \times 10^9/l$ . Myös immunoglobuliini-infuusioon saadaan vastetta, mutta usein hitaammin kuin ITP:a hoidettaessa (15). Hätätilanteessa immunoglobuliini-infuusion voi antaa ennen tyypittämättömiä trombosyyttejä. Yleensä trombosyyttitaso normalisoituu 8–10 päivän ikään mennessä (21).

Kun NAIT-riski on tiedossa seuraavissa raskauksissa, äidille voidaan antaa ehkäisevästi immunoglobuliinia, steroidia tai intrauteriinisiä trombosyyttisiirtoja (22). Intrauteriiniseen trombosyyttisiirtoon liittyy vakavan komplikaation riski ja invasiivisista toimenpiteistä pidättäytyminen on suositeltavaa (23).

### Lääkkeen aiheuttama trombosytopenia

Lääkkeet voivat aiheuttaa trombosytopenian heikentämällä verihituleiden tuotantoa tai lisäämällä niiden kulutusta. Solunsalpaajat aiheuttavat yleensä luuytimen ohimenevän lamaantumisen, joka tyypillisesti johtaa leuko- ja trombosytopeniaan. Useat lääkkeet saattavat aiheuttaa harvinaisena haittavaikutuksena luuytimen hypo- tai aplasian. Yleensä lääkkeen aiheuttamalla trombosytopenialla tarkoitetaan kuitenkin lääkkeen laukaisemaa immunologista trombosytopeniaa, jossa lääkeaineen tarttuminen verihituleen pintaan käynnistää vastaainetuotannon tai lisää jo olemassa olevan auto-vasta-aineen affiniteettia verihituleisiin (24).

Trombosytopenia alkaa tyypillisesti viikon kuluessa lääkkeen käytön aloittamisesta ja loppuu,

kun lääke on poistunut elimistöstä. Miltei mikä lääke tahansa voi aiheuttaa trombosytopeniaa, mutta tyypillisimmin aiheuttajana on hepariini tai antibiootti (24,25). Lapsilla on kuvattu myös tulehduskipulääkkeiden ja parasetamolin aiheuttamia trombosytopenioita (26).

### Myelodysplastinen oireyhtymä

Myelodysplastinen oireyhtymä (MDS) on hematopoeettisten kantasolujen klonaalinen häiriö, joka johtaa luuytimen toimintahäiriöön ja aiheuttaa merkittävän riskin leukemian kehittymiseen (27,28). Lapsilla se ilmenee yleensä trombosytopeniana, neutropeniana ja anemiana. Se voi myös johtua perinnöllisestä luuytimen toimintahäiriöistä (esim. Fanconin anemia, dyskeratosis congenita ja GATA2-haploinsuffiensi) tai kehittyä solunsalpaaja- tai sädehoidon jälkivaikutuksena (29). Etenevä myelodysplastinen oireyhtymä on allogeenisen kantasolusiirron aihe.

### Aplastinen anemia

Vaikea aplastinen anemia (SAA) on harvinaisen autoimmuuniprosessi, jossa kohteena ovat varhaisvaiheen multipotentit hematopoeettiset solut. Tämä johtaa vaikeaan pansytopeniaan (trombosytopenia, leukopenia ja anemia) ja luuytimen aplasiaan.

Hoito aloitetaan immunosuppressiivisella lääkityksellä (30). Yleensä potilaat tarvitsevat toistuvia trombosyytti- ja punasolusiirtoja. Mikäli luuydin ei toivu, tehdään allogeeninen luuytimen kantasolusiirto.

### Synnynnäiset trombosytopeniat

Synnynnäisellä trombosytopenialla tarkoitetaan yleensä perinnöllistä vikaa trombosyyttien tuotannossa. Geenitutkimus on mullistanut perinnöllisten trombosytopenioiden diagnostiikan: aikaisemmin kuvatut sairaudet on määriteltä ja ryhmiteltä geneettisin perustein ja kokonaan uusia trombosytopeniasairauksia on kuvattu.

Perinnöllinen trombosytopenia on harvinaisen, ja sen aiheuttajamutaatioiden joukko on varsin laaja. Joskus trombosyyttien koko, dysmorfiset piirteet, muut elinmanifestaatiot ja periytymistapa johtavat oikean diagnoosin jäljille (taulukko 1), mutta usein eteenpäin päästään vain geenipaneelitutkimuksilla. Nykyisin tunnetaan ainakin 22 perinnöllisen trombosytopenian

- 37 Albers CA, Newbury-Ecob R, Ouwehand WH, Ghevaert C. New insights into the genetic basis of TAR (thrombocytopenia-absent radii) syndrome. *Curr Opin Genet Dev* 2013;23:316–23.
- 38 Ballmaier M, Germeshausen M. Congenital amegakaryocytic thrombocytopenia: clinical presentation, diagnosis, and treatment. *Semin Thromb Hemost* 2011;37:673–81.
- 39 Schmit JM, Turner DJ, Hromas RA ym. Two novel RUNX1 mutations in a patient with congenital thrombocytopenia that evolved into a high grade myelodysplastic syndrome. *Leuk Res Rep* 2015;4:24–7.
- 40 De Rocco D, Melazzini F, Marconi C ym. Mutations of RUNX1 in families with inherited thrombocytopenia. *Am J Hematol* 2017;92:E86–8.
- 41 Noris P, Favier R, Alessi MC ym. ANKRD26-related thrombocytopenia and myeloid malignancies. *Blood* 2013;122:1987–9.
- 42 Noetzi L, Lo RW, Lee-Sherick AB ym. Germline mutations in ETV6 are associated with thrombocytopenia, red cell macrocytosis and predisposition to lymphoblastic leukemia. *Nat Genet* 2015;47:535–8.

geenitausta (13), mutta edelleen noin puolet ilmeistä perinnöllistä trombosytopeniaa sairastavista jää ilman geneettistä diagnoosia. Toisaalta vaikuttaa siltä, että hankalimmat hoitoa tai seurantaan vaativat geenimutaatiot sisältyvät valtaosin jo nyt käytössä oleviin geenipaneeeliin.

#### MYH9:ään liittyvä sairaus

Yleisin perinnöllinen trombosytopenia on MYH9:ään liittyvä sairaus (MYH9-RD) (31,32). Se periytyy autosomissa vallitsevasti ja johtuu MYH9-geenin (myosin heavy chain 9) mutaatiosta.

Sairauden tyypillinen piirre ovat valtavan kookkaat, harvalukuiset trombosyytit (kuva 1). Trombosyyttiluku on syntymästä asti ja vakaasti poikkeavan pieni, mutta vaihtelee jopa samaa mutaatiota kantavilla potilailla välillä  $10\text{--}150 \times 10^9/\text{l}$ . Vuototaipumus on yleensä lievä, mutta kaikkein matalimpiin trombosyyttitasoihin liittyy merkittävien vuotojen riski.

Kaikilla potilailla on trombosytopenia, mutta sen lisäksi tautiin liittyy muita manifestaatioi-

ta. Noin 60 %:lle kehittyy yleensä kuulolaitetta edellyttävä, molemminpuolinen sensorineurallinen kuulonalenema ja noin 30 %:lle munuaisten vajaatoiminta, joka vaatii usein dialyysihoidoa. Lisäksi 10–16 % potilaista saa kaihin. Potilailla esiintyy myös poikkeavan suurien maksan transaminaasiarvojen, mutta oireyhtymään liittyviä maksan toimintahäiriöitä ei ole kuvattu.

MYH9:ään liittyvä sairaus diagnosoidaan osoittamalla immunovärjäyksellä veren neutrofiileistä myosiiniagregaatteja (non-muscle myosin heavy chain II) tai tutkimalla MYH9-geenin mutaatio. Kun mutaatio tunnetaan, eri elinmanifestaatioiden riski voidaan arvioida varsin luotettavasti (33).

#### Bernard–Soulierin oireyhtymä

Bernard–Soulierin oireyhtymän (BSS) aiheuttaa vika von Willebrandin tekijän reseptorissa (34), joko reseptorin puuttuminen solun pinnalta tai reseptorin viallinen toiminta. Tauti periytyy yleensä autosomissa resessiivisesti. Trombosyytit ovat normaalia selvästi kookkaampia. Vaikka trombosytopenia on suhteellisen lievä (keskimääräinen trombosyyttimäärä on  $60 \times 10^9/\text{l}$ ), von Willebrandin tekijän reseptorivian vuoksi potilailla on keskivaikea vuototaipumus.

Oireyhtymä on kansainvälisesti harvinainen sairaus (n. 1 potilas miljoonaa synnytystä kohden), mutta Suomessa se on jonkin verran yleisempi. Resessiivisessä muodossa trombosyyttien aggregaatiotutkimuksessa ristoseetiinivaste puuttuu. Diagnoosi varmistetaan virtausyto-metrisesti tai geenitestillä.

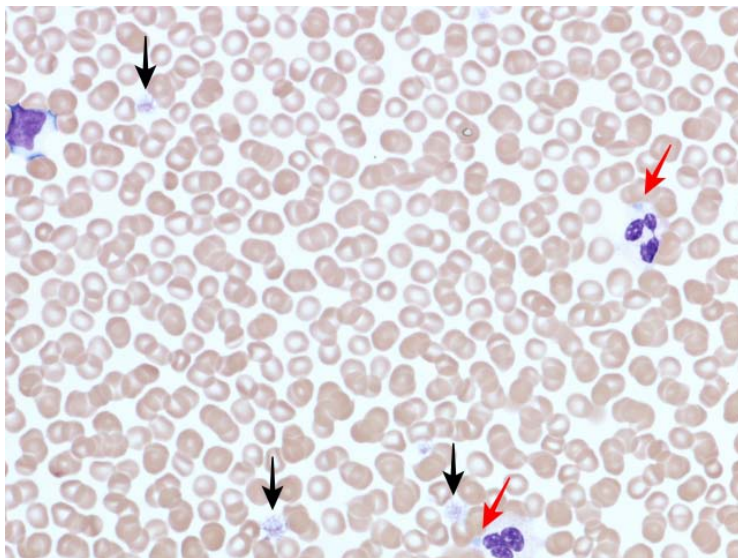
#### Wiskott–Aldrichin oireyhtymä

Wiskott–Aldrichin oireyhtymän (WAS) ja sen lievemmän muodon, X-kromosomiin liittyvän trombosytopenian (X-linked thrombocytopenia, XLT) aiheuttaa X-kromosomissa sijaitsevan WAS-geenin mutaatio (35). Potilailla on miltei aina trombosytopenia, mutta sen vaikeusaste vaihtelee runsaasti ja vuototaipumus merkittävästä hyvin lievään. Trombosyytit ovat pienikokoisia.

Wiskott–Aldrichin oireyhtymä aiheuttaa myös ekseemaa ja vakavan immuunivajeen. Immuunivajeen vuoksi se on aihe luuytimen kantasolusiirrolle (36). X-kromosomiin liittyvä trombosytopenia on huomattavasti lievempi sairaus, jota voidaan yleensä turvallisesti vain seurata.

KUVA 1.

MYH9:ään liittyvää sairautta potevan potilaan perifeerisen veren sivelyvalmiste, May–Grünwald–Giemsa-värjäys. Trombosyytit ovat erittäin kookkaita (mustat nuolet) ja neutrofiilissä valkosoluissa on nähtävissä inklusiokappaleita (Döhle-like bodies) (punaiset nuolet).



43 Kunishima S, Okuno Y, Yoshida K ym. ACTN1 mutations cause congenital macrothrombocytopenia. *Am J Hum Genet* 2013;92:431–8.

#### SIDONNAISUUDET

Minna Koskenvuo: Konsultointipalkkiot (Blueprint Genetics).  
Samppa Ryhänen: Osakkeet (Orion).

### TAR-oireyhtymä

Thrombocytopenia absent radius eli TAR on harvinainen oireyhtymä, jossa trombosyyttejä on synnynnäisesti niukasti (yleensä alle  $50 \times 10^9/l$ ) ja potilailla on lisäksi yläraajoihin painottuvia luupuutoksia, jotka vaihtelevat radiuksen puuttumisesta jopa koko yläraajan puuttumiseen (37). TAR:n periytyminen on monimutkaista ja tunnetaan edelleenkin huonosti, mutta suuri osa tapauksista liittyy kromosomialueen 1q21.1 mikrodeleetioihin.

### Kongenitaalinen amegakaryosyyttinen trombosytopenia

Kongenitaalinen amegakaryosyyttinen trombosytopenia (CAMT) on harvinainen etenevä luuytimen toimintahäiriö, joka johtuu trombopoieettien reseptorigeenin mutaatiosta (38). Potilailta on jo vastasyntyneenä syvä trombosytopenia, joka etenee aplastiseksi anemiaksi yleensä ensimmäisten elinvuosien aikana. Tautiin ei liity dysmorfoita tai muita oireyhtymäpiirteitä. Luuytimen kantasolusiirto on parantava hoito.

### Vastikään tunnistettuja trombosytopeniamutaatioita

Viime vuosina on kuvattu kolme autosomissa vallitsevasti periytyvää mutaatiota, jotka kaikki aiheuttavat merkittävän trombosytopenian ja selvästi lisääntyneen leukemiariskin. Näille mutaatioille on myös tyypillistä, että trombosyytit ovat normaalikokoisia.

RUNX1-geenin mutaatio aiheuttaa yli 90 %:lle kantajista trombosytopenian ja joka toiselle ekseeman. Mutaatioon liittyvä myelodysplastisen oireyhtymän tai akuutin myelooisen leukemian riski on noin 40 % (39,40). Mutaatio ANKRD25-geenissä aiheuttaa trombosytopenian ja arvioilta 10–20-kertaisen leukemia- ja MDS-riskin (41). ETV6-geenin mutaatio aiheuttaa trombosytopenian lisäksi punasolujen makrosytoosia, ja joka neljäs mutaation kantaja sairastuu leukemiaan (42).

Mutaatio aktiinia koodaavassa ACTN1-geenissä aiheuttaa autosomissa vallitsevasti periytyvän trombosytopenian, jossa trombosyytit ovat poikkeuksellisen kookkaita (43) Tähän mutaatioon liittyy lievä trombosytopenia ja vuotoaipumus ilman muita elinmanifestaatioita.

### Synnynnäisen trombosytopenian hoito

Perinnöllisissä trombosytopenioissa vuoto-ongelmat ovat yleensä varsin vähäisiä. Potilai-

den on syytä välttää verihiiutaleiden toimintaa heikentäviä lääkkeitä, kuten tulehduskipulääkkeitä. Oireenmukaiseksi hoidoksi voidaan käyttää traneksaamihappoa. Runsaita kuukautisia voidaan hoitaa yhdistelmäehkäisytableteilla, mutta ennen hoidon aloittamista on käytävä huolellisesti läpi tromboosin riskitekijät, sillä perinnöllisiin trombosytopenioihin ja erityisesti kookkaisiin verihiiutaleisiin voi liittyä myös tromboosialttiutta.

Synnynnäiseen trombosytopeniaan liittyvä vuotoalttius voidaan korjata nopeasti trombosyyttisiirrolla. Näin on syytä toimia esimerkiksi ennen kirurgisia toimenpiteitä. Ennen suuria leikkauksia olisi pyrittävä trombosyyttitasoon yli  $50 \times 10^9/l$  ja kriittisille vuodoille altistavissa leikkauksissa, kuten neuro- ja silmäkirurgiassa, tasoon yli  $100 \times 10^9/l$  (13).

Usein trombosytopeniaoireyhtymissä muut kuin hematologiset ongelmat ovat merkittävämpiä kuin trombosytopenia. Siksi seurannan järjestäminen yhteistyössä lääketieteen eri erikoisalojen kanssa on tärkeää. Perinnöllistä trombosytopeniaa sairastava on myös ohjattava perinnöllisyysneuvontaan.

### Lopuksi

Käytännössä lääkärin suurin haaste on erottaa yleinen ja hyvänlaatuinen ITP ja harvinaisemmat trombosytopenian syyt, jotka edellyttävät seuranta- tai välittömiä toimenpiteitä. Lapsuusiän ITP-potilas on yleensä alle kouluikäinen ja hyväkuntoinen, vuoto-oireet ovat vähäisiä ja verenkuva on trombosytopeniaa lukuun ottamatta normaali. Usein potilas on myös sairastanut hiljattain infektion tai saanut rokotteen. Huonokuntoinen lapsi, jolla on trombosytopenia, on syytä lähettää päivystyspotilaana erikoissairaanhoidon arvioon, kuten myös potilaat, joilla on useamman verisolulinjan poikkeavuus. Myös lapsipotilaat, joilla on vuoto-oireinen ITP, kuuluvat erikoislääkärin hoitoon.

Jos potilalta aikaisemmin mitattu trombosyytti-arvo on ollut normaali, suvussa ei esiinny poikkeavan matalia trombosyytti-arvoja eikä potilaalla todeta dysmorfisia piirteitä tai muita elinmanifestaatioita, perinnöllinen trombosytopenia on epätodennäköinen. Mikäli epäily synnynnäisestä trombosytopeniasta herää, on sairauden etiologia syytä selvittää, vaikka potilas olisi oireeton. ●

### English summary

www.laakarilehti.fi  
in english  
Thrombocytopenia in children

MINNA KOSKENVUO  
SAMPPA RYHÄNEN

Department of Haematology  
and Cancer Diseases, Helsinki  
University Central Hospital  
University of Helsinki

# Thrombocytopenia in children

A child with thrombocytopenia is a common problem for the general practitioner. Typically, a low platelet count is due to immune thrombocytopenia (ITP), which has an excellent prognosis among children and a low risk of serious bleeding. However, a low platelet count can also be a sign of severe infection or leukaemia. A child who is in a poor general condition or who has alterations in multiple blood cell lineages should be immediately referred to hospital. Children with persistent or chronic ITP and patients with significant bleeding symptoms should also be referred to a paediatrician or a paediatric haematologist. Congenital thrombocytopenias are rare conditions, but in the case of persistently low platelet counts with other syndromic symptoms or suspected inherited thrombocytopenia, genetic testing should be considered. Diagnosis of inherited thrombocytopenia is important in order to spare the patient from futile attempts to treat ITP and to arrange adequate follow-up.