

Helka Parviainen, Ali Ovissi ja Ilkka Helanterä

## Magneettikuvauksen tehosteaineet

Tehosteainetta käytetään noin kolmanneksessa kaikista magneettikuvauksista. Magneettikuvauksen tehosteaineista lähes kaikki ovat gadoliniumpohjaisia, ja niillä saavutetaan positiivinen (vaalea) kontrasti T1-painotteisiin kuvaussekvensseihin. Gadolinium on alkuaineena ihmiselle myrkyllistä, joten tehosteaineissa se on sidottu kelatoiviin yhdisteisiin. Kaikki ei-elinspesifiset gadoliniumyhdisteet eliminoituvat munuaisten kautta, ja munuaisten vajaatoiminnan aiheuttama hidastunut eliminaatio on joissakin tapauksissa johtanut gadoliniumkelaattien hajoamiseen ja vapaan gadoliniumin kertymiseen sekä aiheuttanut munuaisperäistä systeemistä fibroosia. Tämä ongelma on liittynyt vanhempiin, kemialliselta rakenteeltaan epästabiilimpiin gadoliniumkelaatteihin. Nykyaikaisia gadoliniumyhdisteitä käytettäessä munuaisperäisen systeemisen fibroosin riski on hyvin pieni. Maksasoluspesifiset tehosteaineet eliminoituvat osin maksan ja sappiteiden kautta, mitä voidaan hyödyntää maksapesäkkeiden ja sappiteiden diagnostiikassa. Erityisesti fokaalisen nodulaarisen hyperplasian erottaminen adenoomasta, heptosellulaarisen karsinooman (HCC) diagnostiikka ja pienten maksaetäpesäkkeiden havaitseminen ovat maksasoluspesifisen tehosteaineen käyttökohteita.

**M**agneettikuvauksen pehmytkudoskontrasti on tunnetusti ylivoimainen tietokonetomografiaan (TT) verrattuna, ja moniin tavallisimpiin kuvausaiheisiin tehosteainetta ei tarvitakaan. Suoneen annettava tehosteaine, käytännössä gadoliniumyhdiste, on kuitenkin usein tarpeen erityisesti infektioiden ja kasvainten diagnostiikassa. Gadoliniumpohjaista tehosteainetta käytetään noin kolmanneksessa kaikista magneettikuvauksista.

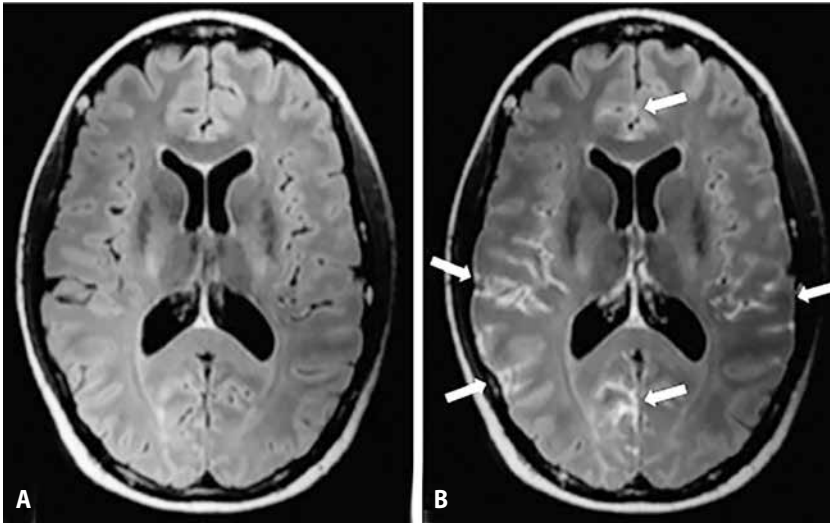
Magneettikuvaukseen lähettävän lääkärin ei yleensä ole tarpeen tietää, tarvitaanko kuvauksessa tehosteainetta, sillä radiologi määrittelee kuvausprotokollan lähetteen kysymyksenasettelun perusteella. Poikkeuksena ovat tilanteet, joissa tehosteaineen käytölle voi olla vasta-aihe. Esimerkiksi vaikea munuaisten vajaatoiminta onkin tärkeää vähintään mainita lähetteessä. Lähetteen tarkka kysymyksenasettelu ja erotusdiagnostiset vaihtoehdot vaikuttavat siihenkin, valitseeko radiologi maksan tai sappiteiden kuvantamiseen tavanomaisen gadoliniumyhdisteen sijaan uuden tehosteaineen gadoksetiinihapon.

### Milloin tehosteainetta tarvitaan?

Moniin magneettikuvauksen kysymyksenasetteluihin saadaan eri kuvaussekvensseistä riittävästi informaatiota ilman tehosteainetta. Tehosteaineen hyödyt tulevat esille, kun halutaan kuvantaa verisuonia tai todeta muun muassa tulehdukseen ja uudissuonittumiseen liittyvä kudospesuusion lisääntyminen taikka veriainvoesteen vahingoittumiseen liittyvä ekstravaasatio (**KUVA 1**). Kasvainten selvittelyssä käytetään tehosteainetta kaikissa kehonosissa.

**Tuki- ja liikuntaelinkuvantamisessa** käytetään tehosteainetta lisäksi esimerkiksi spondylooskiitin diagnostiikassa, mutta valtaosa selän ja nivelten kuvantamisesta tehdään ilman laskimoon annettavaa tehosteainetta. Nivelensisäistä gadoliniumyhdistettä käytetään magneettiaartrografiassa.

**Keskushermoston kuvantamisessa** tehosteaineesta on kasvainten diagnostiikan lisäksi hyötyä muun muassa tulehduksen ja suonien kuvantamisessa, indikaatioina esimerkiksi MS-taudin primaaridiagnostiikka,



**KUVA 1.** Potilaan anamneesissa mainittiin levinnyt syöpä. Neurologisten oireiden vuoksi tehtiin pään magneettikuvaus. **A)** Tehosteaineettomassa FLAIR-sekvenssissä (fluid attenuated inversion recovery) ei havaita poikkeavaa. **B)** Gadoliniumtehosteen antamisen jälkeen havaitaan leptomeningeaaliseen metastasointiin sopivia pehmeäkalvon (pia mater) tehostumia sulkuksissa.

keskushermostoinfektioiden kuvantaminen ja sinustromboosin toteaminen. Toisaalta esimerkiksi aivoinfarktin tai aivovamman diagnosoinnissa sekä muistihäiriöselvittelyissä tehosteainetta ei yleensä tarvita.

**Vatsan kuvantamisessa** tehosteaineen käytön indikaatioita ovat kasvainten lisäksi tavallisimmin infektiöselvittelyt, Crohnin taudin diagnostiikka ja seuranta sekä endometrioosin kuvantaminen. Yksi tavallisimmista vatsan alueen magneettikuvauksista, magneettikolangiografia, tehdään ilman tehosteainetta.

Monissa kuvausindikaatioissa tehosteaine täydentää muita sekvenssejä ja siten varmentaa diagnoosia. Kuvassekvenssien huolellisella suunnittelulla päästään vähintään kohtalaiseen herkyyteen ja tarkkuuteen useimmiten silloinkin, kun tehosteainetta ei voida käyttää. Tällainen tilanne on esimerkiksi raskaana olevan potilaan kiireellinen kuvaus, kuten sinustromboosi- tai umpilisäketulehdusepäily. Näihin kuvauksiin on useissa päivystyskuvantamista tekevissä magneettikuvauksyksiköissä luotu omat kuvausohjelmansa.

## Gadoliniumyhdisteet

Kaikki Suomessa markkinoilla olevat suoneen annettavat magneettikuvauksen tehosteaineet ovat gadoliniumpohjaisia. Gadolinium ( $^{64}\text{Gd}$ ) on lantanoideihin kuuluva alkuaine, joka on saanut nimensä suomalaisen kemistin Johan Gadolinin löytämän mineraalin gadoliniitin mukaan (1). Kemiallisilta ominaisuuksiltaan gadolinium soveltuu erityisen hyvin magneettikuvauksen tehosteaineeksi: sen ionisella muodolla  $\text{Gd}^{3+}$  on seitsemän paritonta elektronia, enemmän kuin millään muulla alkuaineella, ja tämä tekee siitä vahvasti paramagneettisen (2). Gadoliniumionien yhteisvaikutus vesimolekyylien kanssa johtaa magneettikuvauksessa vetyionien T1-relaksaatioajan lyhenemiseen, mikä näkyy T1-painotteisissa magneettikuvissa runsassignaalisuutena eli vaaleutena.

$\text{Gd}^{3+}$  on vapaana suolana erittäin toksista, sillä se kilpailee elimistössä kalsiumionin kanssa ja salpaa voimakkaasti ionikanavia. Gadolinium on siten stabiloitava kelaattimuotoon, jotta se olisi tehosteaineena käyttökelpoinen. En-

**TAULUKKO 1.** Gadoliniumkelaatit.

Nimi	Lyhenne	Kaupan nimi	Kelaatin rakenne	Ionisuus	Jakautuminen	Markkinoilla Suomessa
Gadobeenihappo	Gd-BOPTA	Multihance	Lineaarinen	Ioninen	Hepatobiliaarinen	Kyllä, vain maksakuvauksiin
Gadobutroli	Gd-BP-DO3A	Gadovist (Gadavist <sup>1</sup> )	Makrosyklinen	Nonioninen	Ekstrasellulaarinen	Kyllä
Gadodiamidi	Gd-DTPA-BMA	Omniscan	Lineaarinen	Nonioninen	Ekstrasellulaarinen	Ei
Gadofosveseetti	Gd-DTPA-DCHP	Ablavar	Lineaarinen	Ioninen	Veritilavuus	Ei
Gadoksetiinihappo	Gd-EOB-DTPA	Primovist (Eovist <sup>1</sup> )	Lineaarinen	Ioninen	Hepatobiliaarinen	Kyllä, vain maksakuvauksiin
Gadopenteetihappo	Gd-DTPA	Magnevist	Lineaarinen	Ioninen	Ekstrasellulaarinen	Poistumassa
Gadoteerihappo	Gd-DOTA	Dotarem	Makrosyklinen	Ioninen	Ekstrasellulaarinen	Kyllä
Gadoteridoli	Gd-HP-DO3A	Prohance	Makrosyklinen	Nonioninen	Ekstrasellulaarinen	Kyllä
Gadoversetamidi	Gd-DTPA-BMEA	Optimark	Lineaarinen	Nonioninen	Ekstrasellulaarinen	Poistumassa

<sup>1</sup>Kaupan nimi Yhdysvalloissa

simmäinen gadoliniumkelaatti, gadopenteetihappo, sai myyntiluvan Yhdysvalloissa vuonna 1988. Vielä vuoden 2017 lopulla yhdeksän eri gadoliniumkelaattia oli hyväksytty kliiniseen käyttöön EU:ssa ja Yhdysvalloissa. Tammi-kuun 2018 Euroopan lääkevirasto EMA:n ja Fimean tiedotteessa osan vanhemmista gadoliniumkelaateista myyntilupa peruutettiin, ja myyntiluvallisia laskimoon annettavia gadoliniumtehosteaineita on nyt Suomessa markkinoilla viisi (**TAULUKKO 1**) (3).

Valittu kelaattiligandi muuttaa paitsi edellä mainittuja gadoliniumin relaksaatioaikaan vaikuttavia ominaisuuksia, myös yhdisteen jakautumista kudoksiin ja erityistä (2). Tavanomaisen gadoliniumkelaattien farmakokinetiikka on samankaltaista kuin tietokonekuvantamisessa käytettyjen jodipohjaisten tehosteaineiden: ne jakautuvat ekstrasellulaaritalaan ja erittyvät pääasiassa munuaisten kautta. Uudempi tehosteaine gadoksetiinihappo kertyy maksasoluihin ja erittyy sappiteiden kautta, mikä on tuonut uusia mahdollisuuksia maksan ja sappiteiden kuvantamiseen. Albumiiniin sitoutuva, veritilavuuteen stabiilisti jakautuva gadofosveseetti on uusien, suonikuvantamisessa käytettävä gadoliniumkelaatti.

Gadoliniumkelaatit voidaan jakaa paitsi kudostakautumisensa perusteella, myös rakenteensa mukaan lineaarisiin ja makrosyklisiin sekä ionisiin ja nonionisiin. Gadoliniumkelaatin ionisuus vaikuttaa sen osmolaalisuuteen, mutta pienen ruiskutettavan määrän vuoksi tällä ominaisuudella ei katsota olevan juuri klii-

nistä merkitystä (4). Vanhemmat lineaarisista gadoliniumkelaateista ovat termodynaamisesti epästabiilimpia kuin makrosykliset kelaatit ja uudemmat valmisteet, mikä lisää gadoliniumionin irtoamisen todennäköisyyttä.

Viime vuosina on havaittu, että gadolinium kertyy aivokudokseen, minkä on todettu olevan runsaampaa juuri lineaarisia, epästabiilimpia valmisteita käytettäessä. Ilmiön ei toistaiseksi tiedetä aiheuttaneen haittavaikutuksia, mutta pitkäaikaisvaikutuksia ei tunneta. Edellä mainittu lineaaristen gadoliniumkelaattien myyntiluvan peruutus tai indikaatioiden rajoitus liittyikin tähän havaintoon. Jo pidemmän aikaa on tunnettu gadoliniumin yhteys munuaisten vajaatoimintaan liittyvään harvinaiseen munuaisperäiseen systeemiseen fibroosiin (NSF).

## Gadolinium ja munuaiset

Gadoliniumkelaattien yhteys NSF:ään havaittiin ensimmäisen kerran vuonna 2006 julkaisuissa tapaussarjoissa (5,6). Munuaisperäinen systeeminen fibroosi, aiemmalla nimeltään nefrogeeninen fibrotisoiva dermopatia, on nimensä mukaisesti loppuvaiheen munuaistautila sairastavien potilaiden iholta alkava fibrotisoiva sairaus. Se ilmenee aluksi ihon paksuuntumisena ja kontraktuurina ensisijaisesti raajojen kärkiosissa, mutta myös nivelten ja lihasten liikkuvuus saattaa huonontua merkittävästi sidekudoksen kertymisen myötä ja aiheuttaa merkittävää toiminnanvajausta, kipua ja lihas-

## Ydinasiat

- » Tehosteainetta tarvitaan magneettikuvauksessa erityisesti kasvainten ja tulehdusten diagnostiikkaan.
- » Suomessa on markkinoilla viisi erilaista laskimoon annettavaa gadoliniumtehosteainetta.
- » Munuaisperäisen systeemisen fibroosin riski on nykyaikaisia gadoliniumyhdisteitä käytettäessä hyvin pieni.
- » Uudet maksasoluspesifiset tehosteaineet ovat viime vuosina osoittautuneet hyödyllisiksi erityisesti maksapesäkkeiden selvityksessä.

heikkoutta. Fibroosia on havaittu harvemmin myös maksassa, keuhkoissa ja sydämessä (7).

Vaikeaa munuaisten vajaatoimintaa sairastavilla potilailla gadoliniumkelaattien eliminoituminen elimistöstä on hidastunut, ja munuaisten vajaatoiminnan aiheuttamat fysiologiset muutokset (kuten asidoosi ja hyperfosfatemia) mahdollisesti lisäävät gadoliniumionien irtoamista kelatoivista aineista ja johtavat vapaiden gadoliniumkompleksien saostumiseen kudoksiin. NSF-potilaiden iholta onkin osoitettu gadoliniumkertymiä, jotka johtavat tulehdusreaktioon ja sidekudoksen lisääntymiseen, yleensä muutamia kuukausia tehosteaineen antamisen jälkeen (8).

Varmistettuja NSF-tapauksia on kirjallisuudessa kuvattu vain noin tuhat, ja tietojemme mukaan Suomessa on dokumentoitu yksi tapaus (9). Kun tämä suhteutetaan siihen, että gadoliniumtehosteaineita on arvioitu annetun yli 200 miljoonaa annosta maailmanlaajuisesti, on NSF:n riski erittäin pieni. Riskin on osoitettu lisääntyvän suorassa suhteessa annokseen ja antamiskertoihin.

NSF-riskin tultua ilmi vuonna 2006 havaittiin melko nopeasti, että riski liittyy lähes yksinomaan vanhempiin lineaarisiin gadoliniumkelaatteihin (gadopenteettihappo, gadodiamidi ja gadoversetamidi), joilla on herkempi taipumus

irrota kelatoivasta aineesta ja kertyä kudoksiin. Näiden yhdisteiden antaminen munuaisten vajaatoimintaa sairastaville potilaille on nykyään vasta-aiheista. **TAULUKOSSA 2** esitetään yhteenveto kansainvälisistä suosituksista gadoliniumtehosteaineiden antamisesta munuaisten vajaatoimintaa sairastaville (10,11). Uusia NSF-tapauksia on vuoden 2009 jälkeen kuvattu äärimmäisen vähän, ja nykyään käytettäviin stabiilimpiin tehosteaineisiin (gadobutroli, gadoteerihappo, gadoteridoli, gadoksetiinihappo, gadobeenihappo) liittyviä tapauksia on kuvattu maailmalla vain yksittäisiä kustakin aineesta. Kun annoksia on kuitenkin annettu miljoonia, voidaan NSF:n riskiä nykyään pitää hyvin pienenä (8).

Nykyisiäkin tehosteaineita on kuitenkin käytetty suhteellisen lyhyen aikaa, ja gadoliniumin kertymistä elimistöön on voitu osoittaa ihon lisäksi aivoista, luustosta ja maksasta myös henkilöillä, joiden munuaiset toimivat normaalisti (8). Niinpä gadoliniumtehosteaineiden käytön munuaisten vajaatoimintaa sairastaville potilaille aiheuttamaan pitkäaikaisriskiin, joskin äärimmäiseen pieneen, on suhtauduttava kuitenkin vakavasti, harkitsemalla kuvausaiheet ja tehosteaineen käyttö tarkkaan.

## Muita gadoliniumin käytössä huomioitavia tilanteita

**Raskaus.** Tietoa gadoliniumin vaikutuksista sikiöön on vain vähän. Eläinkokeissa lähes kaikki gadoliniumyhdisteet ovat suuria, toistettuja annoksia käytettäessä embryotoksisia tai teratogeenisiä, mutta pienissä ihmisaineistoissa ei ole kuvattu haittoja sikiöaikaisesta gadoliniumaltistuksesta ensimmäisen tai myöhempienkään raskauskolmannesten aikana (12,13). Ainakin osa gadoliniumkelaateista erittyy ihmisen istukan läpi sikiöön ja edelleen lapsiveteen (14). Kelaattien mahdollinen hajoaminen lapsivedessä tai tämän vaikutus sikiöön eivät ole tiedossa.

American College of Radiology suositteli vuonna 2013, että gadoliniumin käyttöä tulisi raskauden aikana välttää ja että riski-hyötysuhde tulisi arvioida yksilöllisesti (14). Euroopan uroradiologyyhdistys pitää vuoden

**TAULUKKO 2.** Yhteenveto kansainvälisistä suosituksista gadoliniumpohjaisten tehosteaineiden antamisesta munuaisten vajaatoimintaa sairastaville potilaille (10,11).

Potilaat, joilla suuri NSF-riski.	Suuren NSF-riskin tehosteaineet (gadodiamidi, gadopenteettihappo, gadoversetamidi).	Pienemmän NSF-riskin tehosteaineet (gadobutroli, gadoteeri-happo, gadoteridoli, mahdollisesti gadoksetiinihappo).	Dialyysi tehosteaineen antamisen jälkeen (hemodialyysipotilaat).
Dialyysipotilaat EGFR < 30 ml/min Potilaat, joilla akuutti munuaisvaurio	EGFR:n tulee määrittää ennen varjoaineen antamista. Vasta-aiheisia riskipotilaille.	EGFR:n määrittäminen ei välttämätöntä. Käyttöön tulee suhtautua varoen, jos EGFR < 30 ml/min ja käytössä pienin vaadittava annos.	Suositellaan järjestämään kuvaus juuri ennen seuraavaa hemodialyysia (tai ylimääräinen hemodialyysi mahdollisimman pian tehosteaineen antamisen jälkeen).

NSF = munuaisperäinen systeeminen nefroosi, EGFR = glomerulusten laskennallinen suodatusnopeus

2013 suosituksessaan suurimman NSF-riskin gadoliniumkelaatteja vasta-aiheisina raskauden aikana (10). Käytännössä Suomessa käytetään gadoliniumia vain erittäin harvoin raskauden aikana – raskaana olevia magneetikuvataan kiireellisillä indikaatioilla kaikissa raskauden vaiheissa ja 3 teslan laitteillakin, mutta kuvausprotokollat pystytään lähes aina rakentamaan siten, että diagnostinen tarkkuus on riittävä ilman tehosteainettakin. Myös gadoliniumin erityisesti toistuvaa antamista vastasyntyneille vältetään, sillä heidän munuaisensa ovat vielä kypsymättömät.

**Imetyks.** Gadoliniumtehosteen käytöstä imetyksen aikana on tietoa erittäin rajallisesti, eikä näyttöön perustuvia suosituksia voida antaa. Euroopan uroradiologiyhdistys suosittelee välttämään suurimman NSF-riskin gadoliniumkelaatteja myös imetyksen aikana (10). Gadoliniumia erittyy äidinmaitoon vain vähän, sillä kumulatiivinen vuorokauden aikana erittynyt määrä oli pienessä tutkimuksessa 0,001–0,04 % suoneen annetusta määrästä (15). Näin ollen imeväisen suun kautta saama gadoliniumannos on alle sadasosa vastasyntyneille sallitusta suoneen annettavasta annoksesta. American College of Obstetricians and Gynaecologists toteaa vuoden 2016 suosituksessaan, että imetystä ei tule tauottaa äidille annetun gadoliniumtehosteen vuoksi (16).

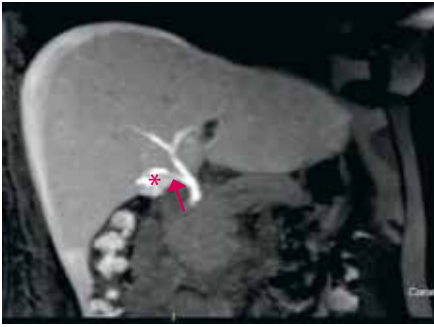**Allergia.** Allergiset gadoliniumkelaatti-reaktiot ovat varsin harvinaisia, ja anafylaksia-tasoisten reaktioiden esiintyvyys on vain 0,001–0,01 %. Muut lukuisat allergiat saattavat altistaa gadoliniumkelaattiallergiallekin (11).

TT:ssä käytettävien joditehosteaineiden aiheuttamat vakavat allergiset reaktiotkin ovat harvinaisia, mutta kuitenkin gadoliniumreaktioita yleisempiä. Joditehosteaineallergisia potilaita päädytäänkin usein kuvantamaan TT:n sijaan gadoliniumtehosteisesti magneetilla erityisesti vatsan aluetta tutkittaessa. Gadolinium on jonkin verran röntgenpositiivista, ja sitä voidaan antaa joditehosteaineallergisille potilaille myös läpivalaisututkimuksissa.

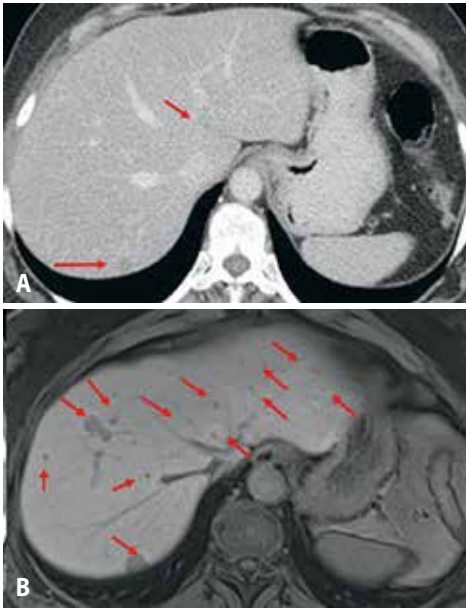
## Maksasoluspesifiset tehosteaineet

Ekstrasellulaaritalaan jakautuvat gadoliniumyhdisteet käyttäytyvät tehosteaineina samankaltaisesti kuin TT:n jodipohjaiset tehosteaineet ja erittyvät lähes täysin munuaisten kautta. Näistä poiketen maksasoluspesifiset tehosteaineet, gadoksetiinihappo ja gadobeenihappo, jakautuvat ensin ekstrasellulaaritalaan ja siirtyvät sitten aktiivisesti ATP-riippuvaisen mekanismin avulla maksasolukalvon läpi intrasellulaaritalaan. Maksaspesifisillä tehosteaineilla saadaan siten kuvattua ensin tavanomaiset valtimo- ja laskimovaiheen sarjat ja myöhemmin maksasoluspesifinen sarja.

Markkinoilla on kaksi kaupallista maksaspesifistä tehosteainetta, gadoksetiinihappo ja gadobeenihappo. Tietojemme mukaan Suomessa ei ole gadobeenihappoa käyttäviä kuvantamisyksiköitä. Gadoksetiinihaposta suurempi osa, yli 50 %, kertyy maksasoluihin ja erittyy sappiteihin (gadobeenihaposta vain 3–5 %). Tämän vuoksi gadoksetiinihapon etuja ovat optima-



**KUVA 2.** Sappivuoto sappirakon tiehyestä (ductus cysticus) sappirakon poistoleikkauksen jälkeen. Gadoksetiinihappotehosteisesti kuvattiin myös eritysvaiheen kuvat (60 minuuttia tehosteaineen antamisesta). Tehosteainetta näkyy sappirakon tiehyen tyngän (nuoli) viereisessä nestekertymässä (tähti).



**KUVA 3.** A) Rintasyöpäpotilaan tietokonetomografiassa havaittiin neljä maksapesäkettä, joita epäiltiin etäpesäkkeiksi. B) Kuukautta myöhemmin gadoksetiinihappotehosteisessa maksan magneettikuvauksessa löytyi yli kaksikymmentä etäpesäkettä, jotka eivät maksasoluspesifisissä vaiheessa kerää tehosteainetta eli näkyvät kuvassa tummina.

lisen maksasoluspesifisen vaiheen nopeampi saavuttaminen (gadoksetiinihapolla 20 min tehosteaineen antamisesta, gadobeenihapolla 60–180 min) sekä mahdollisuus sappiteiden eritysvaiheen kuvantamiseen (**KUVA 1**).

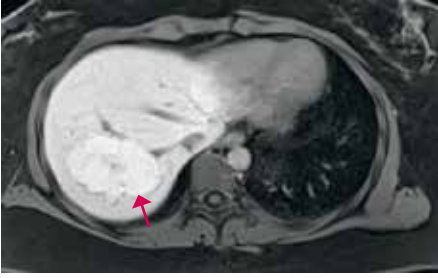Maksasoluspesifisiä tehosteaineita käytetään erityisesti maksapesäkkeiden kuvantamisessa.

Kaikki muista kuin maksasoluista koostuvat rakenteet, esimerkiksi etäpesäkkeet ja hemangiomat, jäävät maksasoluspesifisessä sarjassa tehostumatta. Yleisin hyvälaatuinen kiinteä maksapesäke, hemangioma, voi gadoksetiinihappokuvantamisessa näyttää pieneltä etäpesäkkeeltä, koska hemangioman tyypillisen tehostumisen arviota haittaa nopeasti alkava gadoksetiinihapon kertyminen maksasoluun. Omassa yksikössämme emme käytä gadoksetiinihappoa pienten epäspesifisten maksamuutosten ensimmäiseen kuvaukseen. Maksasoluspesifisen tehosteaineen avulla erityisesti pienet, alle 10 mm:n läpimittaiset etäpesäkkeet erottuvat selvästi paremmin kuin tavanomaisten gadoliniumyhdisteiden (17–19) (**KUVA 2**).

Maksaetäpesäkkeiden selvittelyssä käytämme gadoksetiinihappoa, jos syöpäpotilaan seurannassa havaitaan maksassa uusi epäselvä muutos tai jos ennen maksan resektiota halutaan saada varmuus maksaaetäpesäkkeiden lukumäärästä. Tiettyjen syöpien maksassa sijaitsevat etäpesäkkeet erottuvat kokemuksemme mukaan gadoksetiinihappokuvantamisessa varmemmin kuin käytettäessä tavanomaista gadoliniumyhdistettä. Tällaisia ovat esimerkiksi pienet neuroendokriinisten kasvainten, rintasyövän ja melanooman etäpesäkkeet.

Maksasoluspesifisellä varjoaineella voidaan yli 90 %:n tarkkuudella erottaa hyvälaatuinen maksasolujen fokaalinen nodulaarinen hyperplasia adenoomasta, joka saattaa pahanlaatuisuutta (**KUVA 3**) (19–21). Vaikka adenoomakin koostuu maksasoluista, on maksaspesifisen tehosteaineen aktiivinen kertyminen adenoomasoluun häiriintynyt, eivätkä adenoomat siten yleensä kerää gadoksetiinihappoa. Tehosteaineen kertyminen on häiriintynyt myös maksasoluista kehittyneessä HCC:ssä. Maksasoluspesifinen tehoste parantaa kirroosimaksan epävarmaksi jäävien pesäkkeiden HCC-diagnostiikkaa (22,23).

Puolet gadoksetiinihaposta erittyy sapen kautta, ja noin tunnin kuluttua tehosteaineen antamisesta tehoste näkyy sappipuustossa. Näillä eritysvaiheen kuvilla voidaan luotettavasti osoittaa epäilty sappivuoto tai varmistaa, onko maksan nesteinen rakenne yhteydessä sappipuustoon (19).



**KUVA 4.** Tyypillinen, tasaisesti maksasoluspesifistä tehosteainetta keräävä maksan fokaalinen nodulaarinen hyperplasia.

## Superparamagneettiset rautaoksidi-tehosteaineet

Superparamagneettiset rautaoksidi- eli SPIO-tehosteaineet ferumoksiili ja mangafodipiiri eivät ole gadoliniumyhdisteitä. Ne kertyvät retikuloendoteliaalisen järjestelmän maksan Kupfferin soluihin, pernaan, luuytimeen ja imusolmukkeisiin. Gadoliniumista poiketen SPIO-tehosteaineet lyhentävät T2-relaksaatio-aikaa ja näkyvät T2-painotteisissa sarjoissa signaalin heikentymänä. Sen sijaan esimerkiksi etäpesäkkeiden signaali ei vaimene, koska niissä ei ole Kupfferin soluja.

SPIO-tehosteaineita pidettiin lupaavana vaihtoehtona gadoliniumyhdisteille, mutta niiden käyttö romahti maksaspesifisten tehosteaineiden tultua markkinoille. Syy tähän on SPIO-tehosteiden huonompi tarkkuus ja herkkyys (24). Lisäksi niiden käyttö on monimutkaisempaa. SPIO-tehostetta pitää antaa potilaalle ennen kuvausta hitaana infuusiona (esimerkiksi ferumoksiilia 30–60 min infuusiona),

**HELKA PARVIAINEN, LKT, radiologi**

**ALI OVISSI, LL, radiologi**

HUS-Kuvantaminen, Helsingin yliopisto ja  
HYKS Meilahden sairaala

**ILKKA HELANTERÄ, LT, dosentti, nefrologi**

HYKS Vatsakeskus, elinsiirto- ja maksakirurgia

ja viive tehosteaineen riittävään kertymiseen Kupfferin soluihin on pitkä (noin 1–4 tuntia aineen antamisesta). SPIO-tehosteita ei nykyisin ole markkinoilla Suomessa.

## Lopuksi

Gadoliniumpohjaisia tehosteaineita käytetään laajalti magneettikuvantamisessa, ja niistä on kertynyt jo pitkähkö kliininen kokemus. Suurimmalle osalle potilaista gadoliniumkelaattien käyttö on nykytiedon perusteella varsin turvallista, mutta mahdollisten erityisryhmien osalta korostuvien riskien ja vielä tuntemattomien gadoliniumin kertymisen pitkäaikaisvaikutusten vuoksi tehosteaineen käytölle on aina oltava kliininen indikaatio.

Uudet maksasoluspesifiset tehosteaineet ovat muuttaneet erityisesti maksapesäkkeiden diagnostiikkaa, ja veritilavuuteen stabiloituvaa gadofosveseettia käytetään maailmalla suonikuvantamiseen. Kehitteillä on uusia tehosteaineita, joilla pyritään voimakkaampaan T1-relaksaatioon, mikä lisää tehostumisen herkyyttä (2). Toinen mielenkiintoinen kehityslinja ovat kohdennettavat tehosteaineet, joista pisimmällä on jo vuonna 2009 toisen vaiheen kokeisiin edennyt fibriiniin sitoutuva, trombit tehostava gadoliniumkelaatti (25). Kehitteillä on useita muitakin reseptoreihin, vasta-aineisiin ja proteiineihin sitoutuvia tehosteaineita. Ei-gadoliniumpohjaiset hyperpolarisoidut tehosteaineet, kuten <sup>13</sup>C-pyruvaatti, ovat tulossa metaboliseen kuvantamiseen (26,27). Tulevat vuodet näyttävät, saammeko uusia tehosteaineita vauhdittamaan magneettikuvausdiagnostiikan muutenkin hurjaa kehitystä. ■

### SIDONNAISUUDET

**Helka Parviainen:** Luentopalkkio/asiantuntijapalkkio (Kustannus Oy Duodecim, Suomen Vatsaradiologit ry)

**Ali Ovissi:** Ei sidonnaisuuksia

**Ilkka Helanterä:** Apuraha (Roche), luentopalkkio/asiantuntijapalkkio (Roche, Astellas, Amgen, Fresenius, Mediverkko), korvaukset koulutus- ja kongressikuluista (Astellas, Novartis, Roche, Fresenius, Chiesi)

KIRJALLISUUTTA

1. Periodic Table of Elements: Gadolinium [verkkosivu]. Los Alamos National Laboratory 2016. <http://periodic.lanl.gov/64.shtml>.
2. Frenzel T, Lawaczek R, Taupitz M, ym. Contrast media for x-ray and magnetic resonance imaging: development, current status and future perspectives. *Invest Radiol* 2015;50:671–8.
3. Lääketurvati edote – Gadolinium [verkkodokumentti]. FIMEA 3.1.2018. [https://neula.laakarikompassi.fi/site/assets/files/11399/2017-12-20\\_gd\\_-\\_dhpc\\_finnish\\_fimea\\_kommentit\\_2-1-2018\\_finnal\\_clean\\_with.pdf](https://neula.laakarikompassi.fi/site/assets/files/11399/2017-12-20_gd_-_dhpc_finnish_fimea_kommentit_2-1-2018_finnal_clean_with.pdf).
4. Bellin MF, Van Der Molen AJ. Extracellular gadolinium-based contrast media: an overview. *Eur J Radiol* 2008;66:160–7.
5. Marckmann P, Skov L, Rossen K, ym. Nephrogenic systemic fibrosis: suspected causative role of gadodiamide used for contrast-enhanced magnetic resonance imaging. *J Am Soc Nephrol* 2006;17:2359–62.
6. Grobner T. Gadolinium: a specific trigger for the development of nephrogenic fibrosing dermopathy and nephrogenic systemic fibrosis? *Nephrol Dial Transplant* 2006;21:1104–8.
7. Thomsen HS, Morcos SK, Almén T, ym. Nephrogenic systemic fibrosis and gadolinium-based contrast media: updated ESUR Contrast Medium Safety Committee guidelines. *Eur Radiol* 2013;23:307–18.
8. Fraum TJ, Ludwig DR, Bashir MR, ym. Gadolinium-based contrast agents: a comprehensive risk assessment. *J Magn Reson Imaging* 2017;46:338–53.
9. Hartman J, Jeskanen L, Airola K. Varjoaineen munuaispotilaalle aiheuttama vaikea fibroosi. *Duodecim* 2008;124:1657–61.
10. ESUR Guidelines on Contrast Media. European Society of Urogenital Radiology [verkkosivu]. [www.esur.org/guidelines/](http://www.esur.org/guidelines/).
11. ACR Committee on Drugs and Contrast Media. ACR manual on contrast media. Version 10.3. American College of Radiology 2017. [www.acr.org/quality-safety/resources/contrast-manual](http://www.acr.org/quality-safety/resources/contrast-manual).
12. Wang PI, Chong ST, Kielar AZ, ym. Imaging of pregnant and lactating patients: part 1, evidence-based review and recommendations. *AJR Am J Roentgenol* 2012;198:778–84.
13. Marcos HB, Semelka RC, Worawattanakul S. Normal placenta: gadolinium-enhanced dynamic MR imaging. *Radiology* 1997;205:493–6.
14. Kanal E, Barkovich AJ, Bell C, ym. ACR guidance document on MR safe practices: 2013. *J Magn Reson Imaging* 2013;37:501–30.
15. Kubik-Huch RA, Gottstein-Aalame NM, Frenzel T, ym. Gadopentetate dimeglumine excretion into human breast milk during lactation. *Radiology* 2000;216:555–8.
16. American College of Obstetricians, Gynecologists’ Committee on Obstetric Practice. Committee opinion No. 656: guidelines for diagnostic imaging during pregnancy and lactation. *Obstet Gynecol* 2016;127:e75–80.
17. Chen L, Zhang J, Zhang L, ym. Meta-analysis of gadoxetic acid disodium (Gd-EOB-DTPA)-enhanced magnetic resonance imaging for the detection of liver metastases. *PloS One* 2012;7:e48681.
18. Niekel MC, Bipat S, Stoker J. Diagnostic imaging of colorectal liver metastases with CT, MR imaging, FDG PET, and/or FDG PET/CT: a meta-analysis of prospective studies including patients who have not previously undergone treatment. *Radiology* 2010;257:674–84.
19. Neri E, Bali MA, Ba-Ssalamah A, ym. ESGAR consensus statement on liver MR imaging and clinical use of liver-specific contrast agents. *Eur Radiol* 2016;26:921–31.
20. Denecke T, Steffen IG, Agarwal S, ym. Appearance of hepatocellular adenomas on gadoxetic acid-enhanced MRI. *Eur Radiol* 2012;22:1769–75.
21. Grazioli L, Bondioni MP, Haradome H, ym. Hepatocellular adenoma and focal nodular hyperplasia: value of gadoxetic acid-enhanced MR imaging in differential diagnosis. *Radiology* 2012;262:520–9.
22. Verloh N, Haimerl M, Rennert J, ym. Impact of liver cirrhosis on liver enhancement at Gd-EOB-DTPA enhanced MRI at 3 Tesla. *Eur J Radiol* 2013;82:1710–5.
23. Phongkitkarun S, Limsamutpetch K, Tannaphai P, ym. Added value of hepatobiliary phase gadoxetic acid-enhanced MRI for diagnosing hepatocellular carcinoma in high-risk patients. *World J Gastroenterol* 2013;19:8357–65.
24. Kim YK, Kim CS, Lee YH, ym. Comparison of superparamagnetic iron oxide-enhanced and gadobenate dimeglumine-enhanced dynamic MRI for detection of small hepatocellular carcinomas. *AJR Am J Roentgenol* 2004;182:1217–23.
25. Vymazal J, Spuentrup E, Cardenas-Molina G, ym. Thrombus imaging with fibrin-specific gadolinium-based MR contrast agent EP-2104R: results of a phase II clinical study of feasibility. *Invest Radiol* 2009;44:697–704.
26. Miloushev VZ, Keshari KR, Holodny AI. Hyperpolarization MRI: preclinical models and potential applications in neuroradiology. *Top Magn Reson Imaging* 2016;25:31–7.
27. Nelson SJ, Kurhanewicz J, Vigneron DB, ym. Metabolic imaging of patients with prostate cancer using hyperpolarized [<sup>13</sup>C]pyruvate. *Sci Trans Med* 2013;5. DOI: 10.1126/scitranslmed.3006070.

SUMMARY

Contrast agents of magnetic resonance imaging

In magnetic resonance imaging, gadolinium-based contrast agents are used in about one third of all studies. Gadolinium, being toxic in its elemental form, is in contrast media combined with chelating agents, either linear or macrocyclic. Most of the gadolinium-based contrast agents are distributed to the extracellular space and eliminated exclusively through the kidneys, while liver-specific gadolinium contrast media are partly eliminated through the biliary system. Nephrogenic systemic fibrosis (NSF) is a rare condition caused by gadolinium being retained in the circulation due to kidney insufficiency. The risk of NSF is low when modern, more stable gadolinium chelates are used. The liver-specific contrast agents are particularly useful in the detection and differential diagnosis of various liver tumors.