

Timi Martelius, Lari Pyöriä ja Klaus Hedman

Mononukleosi

Epstein–Barrin viruksen (EBV) aiheuttamaa mononukleosia on syytä epäillä erityisesti silloin, kun nuorella on nielutulehdus, johon liittyy imusolmukesuurentumia kaulan alueella. Tautiin liittyy usein lievä hepatiitti sekä splenomegalia ja pernarepeämän riski. Verenkuvasa nähdään lymfocytoosi ja atyyppisiä tai reaktiivisia leukosyyttejä. Mononukleosi diagnosoidaan verestä vieritestillä tai EBV-spesifisellä serologialla: EBV-IgM on positiivinen, ja lisäksi IgG-aviditeetti on pieni tai EBNA1-IgG negatiivinen. Tauti rajoittuu yleensä itsestään, ja komplikaatiot ovat harvinaisia. EBV persistoi elimistössä ja piiloutuu tehokkaasti immuunipuolustuksen soluilta. EBV:n kiertoon kuuluu ajoittainen reaktivaatio ja erittyminen sylkeen, joka toimii tartuntareittinä. Immuunipuutteisilla tasapaino EBV:n ja elimistön puolustussolujen välillä järkkyy, jolloin seurauksena voi olla lymfooma.

Mononukleosin taudinkuva (”glandular fever”), kuume, faryngotonsilliitti ja imusolmukesuurentumat, kuvattiin jo vuonna 1889 (1). Epstein–Barrin virus (EBV) löydettiin Burkittin lymfooman soluisista vuonna 1964. Se on gammaherpesvirusten ryhmään kuuluva vaipallinen DNA-virus (2). EBV:n yhteys mononukleosiin ymmärrettiin vuonna 1968 (3).

EB-viruksen epidemiologiaa

Valtaosa, noin 95 % ihmisistä, saa EBV-tartunnan aikuisikään mennessä. Sosioekonominen asema ja kontaktit toisiin ihmisiin vaikuttavat tartuntaikään. Kehittyvissä maissa lähes 100 % jo nelivuotiaista lapsista on seropositiivisia. Lapsena saatu tartunta on tyypillisesti oireeton, ja vain joka kymmenennen lapsen arvelaan saavan oireita. Myös kehittyneissä maissa, kuten Yhdysvalloissa, on osoitettu alempiin sosiaaliryhmiin kuuluvien saavan tartunnan varhemmin (4,5). Jos EBV:n primaari-infektio viivästyy teini-ikäen tai aikuisuuteen, se on usein (25–65 %:lla) oireinen (6).

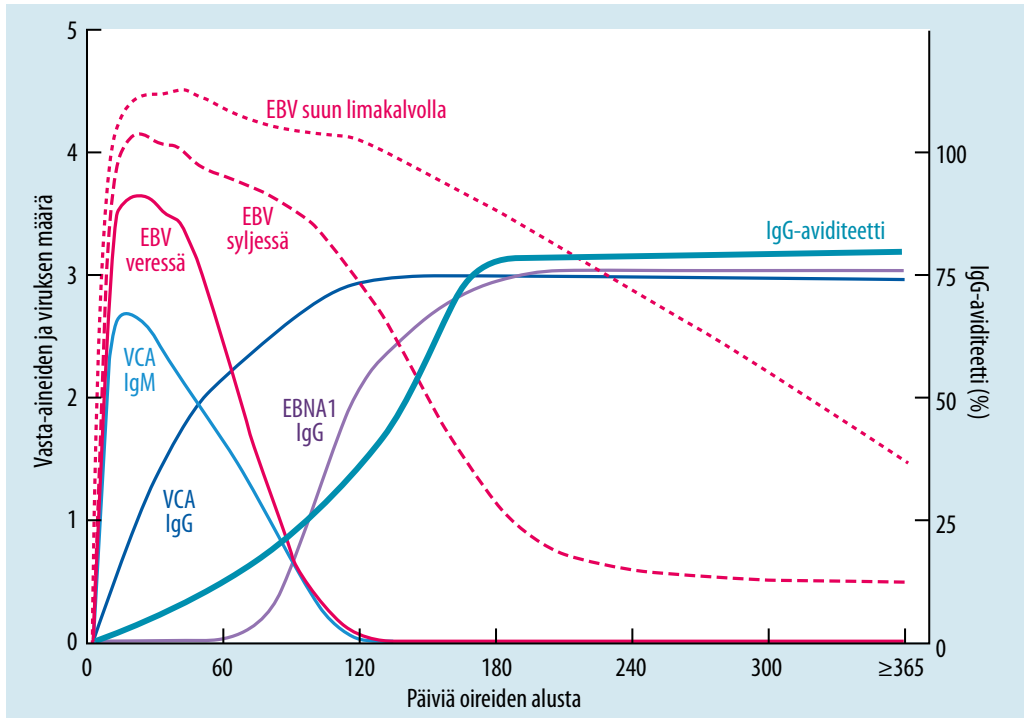
EBV leviää pääosin syljen välityksellä. Siitä juontaa mononukleosin kansanomainen nimi

pusutauti (kissing disease). Tartunta on mahdollista myös seksiteitse, mutta tutkimuksissa on ollut vaikea erottaa yhdynnän ja suutelun välityksellä tulleita tartuntoja (7). Vaikka EBV voi erittyä äidinmaitoon, sitä ei pidetä merkittävänä tartuntatienä (8).

EBV:tä erittyä sylkeen useita kuukausia primaari-infektion jälkeen (**KUVA 1**), ja tämänkin jälkeen ajoittain läpi elämän infektion oireettoman reaktivaation yhteydessä (9). Näin ollen useimmat tartunnan saaneet eivät muista kontaktia oireiseen henkilöön. Samasta syystä EBV-mononukleosi ei esiinny tyypillisinä epidemioina.

Mononukleosin lisäksi EBV aiheuttaa myöhäisilmentymänä lymfoomia. Kantasolu- ja elinsiirron jälkeisistä lymfoomista huomattava osa on EBV:n aiheuttamia (10). Jopa 50 % nuorten aikuisten Hodgkinin lymfoomista on EBV-positiivisia, ja EBV-mononukleosin sairastaminen korreloikin suurentuneeseen Hodgkinin taudin riskiin, sillä sairastumistodennäköisyys on 2–4-kertainen (11). Myös nenänielun karsinooma ja Burkittin lymfooma assosioituvat EBV:hen (12). Burkittin lymfoomaa esiintyy endeemisenä erityisesti Saharan eteläpuolisessa Afrikassa. Toistuvan malariain-





KUVA 1. EBV-ensitartunnan, viremian ja viruserityksen sekä vasta-ainevasteen kulku. (VCA= viral capsid antigen, EBNA1 = Epstein-Barr nuclear antigen-1)

fektion arvellaan auttavan eri mekanismeilla Burkittin lymfooman syntyä, pitkään EBV:n primaari-infektion jälkeen (13).

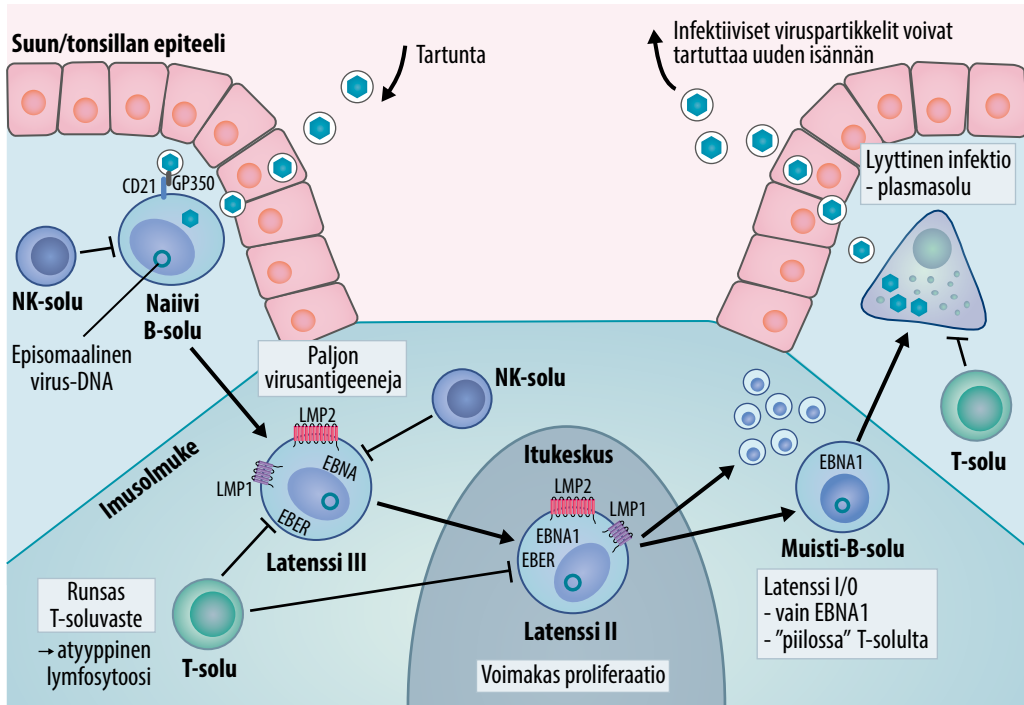
Mononukleosin oireet ja löydökset

Mononukleosin itämisaika on pitkä, 32–49 vuorokautta tartunnasta. Oireiston keston mediaani on 16 vuorokautta (6). Kaikilla potilailla on jonkinasteinen nielutulehdus, ja 95 %:lla on kaulan imusolmukkeiden arkuutta ja turvotusta. Tyypillisesti imusolmuketurvotukset ovat symmetrisiä ja ulottuvat yleensä myös kaulan posteriorisivuille. Noin puolella potilaista esiintyy kuumetta, neljäsosalla maksa ja 50–60 %:lla perna suurenevät (4,14). Pernarepeämä on hyvin harvinainen mutta vakava mononukleosin komplikaatio. Usein se tapahtuu spontaanisti, vaikka tavanomaisesti potilaita on kehoitettu pidättäytymään muun muassa kontaktiurheilusta ainakin kolmen viikon ajan (15). Valtaosalla potilaista transaminaasipitoisuudet ovat suurentuneet hepatiitin merkinä, ja keltaisuutta

esiintyy 5–10 %:lla (14). Mononukleosiin voi liittyä nokkosihottumaa, petekkioita tai makuolopulaarinen ihottuma joko sellaisenaan tai amoksisilliinin (tai joskus muidenkin mikrobiiläkkeiden) aloituksen jälkeen (16). Mononukleosiin liittyy harvinaisena myös neurologisia komplikaatioita kuten Guillain-Barrén oireyhtymä, aivohermohalvauksia, aivokalvotulehdus, aivotulehdus ja myeliitti. Nämä ilmenevät aikaisintaan noin 2–4 viikkoa mononukleosin oireiden alusta (17).

EBV:n primaari-infektion taudinkuva voi kuitenkin olla hyvin monimuotoinen. Akuuttien nieluoireiden sijasta potilaan voi tulla vastaanotolle viikkojen tai kuukausien kuumeilu tai laaja-alainen lymfadenopatia. Huomattavalla osalla potilaista esiintyy väsymystä, ja esimerkiksi opiskelussa voi olla vaikeuksia (18).

Mononukleosin klassiseen taudinkuvaan kuuluva atyyppinen tai reaktiivinen lymfocytoosi todetaan noin 75 %:lla potilaista (19). Atyyppinen lymfocytoosi on kyseessä, kun valkosolujen erottelulaskennassa on yli 50 % lymfosyyttejä ja yli 10 % niistä on aktivoituneita.



KUVA 2. EBV:n infektiokierto. Nielun tai nielurisan imukudoksessa EBV infektoi naiiveja B-soluja. EBV:n DNA säilyy B-solun tumassa rengasmuodossa. B-solussa käynnistyy EB-virusgeenien transkriptio-ohjelma (latenssi III), joka kiihdyttää solunjakautumista voimakkaasti. T-solut reagoivat näitä B-soluja vastaan. B-solut käyvät läpi normaalin erilaistumisen imusolmukkeessa, ja osa kehittyy pitkäikäisiksi B-muistisoluiksi. Näissä soluissa EBV:n genomi säilyy pitkään, eikä virusgeenejä ilmenny lukuunottamatta latenssia ylläpitävää EBNA1-proteiinia (latenssi I/0). Muistisolun myöhemmin aktivoituessa vasta-ainetta tuottavaksi plasmakoluksi, EBV:n lyyttinen ohjelma käynnistyy, ja tartuntakykyiset viruspartikkelit leviävät syljen välityksellä. Latenssi II -ohjelma toimii itukeskuksen B-soluissa, ja siinä virusantigeneja ilmenee vähemmän kuin latenssi III -ohjelmassa, joka toimii lymfoblasteissa. EBER = EBV encoded small RNA.

Ne ovat pääosin CD8-positiivisia sytotoksisia T-lymfosyyttejä, mutta mukana on myös luonnollisia tappajasoluja (NK-soluja) (20,21).

EBV-infektion biologiaa

EBV pääsee nielun tai nielurisan limakalvolle syljen välityksellä (KUVA 2). EBV kykenee infektoimaan myös epiteelisoluja, mutta tämän merkitys primaari-infektiossa on kiistanalainen. Pääkohde primaari-infektiossa on B-solu. Gp350-pintaproteiinsinsa avulla virus tarttuu B-solun CD21-proteiiniin. EBV ei tuhoa B-solua, vaan sen genomi jää tumaan rengasmuotona eli episomina (14). EBV on sopeutunut käyttämään hyväkseen B-solujen erilaistumis- ja aktivaatiokaskadia (22). Kun EBV-infektoitunut naiivi B-solu siirtyy nielurisasta imusolmuk-

keeseen, käynnistyy EBV:n latenssi III transkriptio-ohjelma. Viruksen koodaamat onkogeeniset pintaproteiinit LMP1 (latent membrane protein) ja LMP2 stimuloivat voimakkaasti B-soluproliferaatiota. Näin EBV:llä latentisti infektoitunut B-solupopulaatio moninkertaistuu (23).

Monien virusantigeenien ekspressio B-solujen pinnalla johtaa kiivaaseen immuunivasteeseen infektoituneita B-soluja vastaan, mikä aiheuttaa mononukleosin kliinisen taudin kuvan. Infektoituneet B-solut siirtyvät imusolmukkeen itakeskukseen, jossa ne käyvät läpi normaalin B-solujen kehityksen proliferaation, vasta-aineiden luokanvaihdon ja affiniteettimaturaation osalta. Lopulta niistä tulee CD27-positiivisia muistisoluja, joissa EBV säilyy pitkää aikojaa (12). Muistisoluissa virusgenomi on

tumassa yhä rengasmuodossa, ja virusgeenejä luetaan erittäin rajallisesti. Muistisolut kuitenkin ekspressoivat solunsisäisesti EBNA1:tä (EBV nuclear antigen 1), jonka tehtävänä on varmistaa latenssin ylläpito ja episomin monistuminen B-solun jakautuessa, ilman immunologisia merkkejä solun ulkopinnalla (24). EBV onkin ”häiveteknologian” biologinen mestari. Koska virusproteiineja ilmentyy solun pinnalla hyvin vähän, on solu piilossa T-solujen tunnistukselta ja hyökkäykseltä.

Miten virus sitten varmistaa seuraavien isäntien infektoitumisen? B-solun erilaistuessa plasmasoluksi EBV käynnistää lyyttisen replikaatio-ohjelman (KUVA 2). Solujen hajotessa vapautuu suuri määrä infektiokykyisiä viruspartikkeleita. Koska EBV:n infektoima B-solu on alun perin peräisin nielun ja nielurisojen alueelta, myös aktivoituva plasmasolu kotoutuu nielun imukudokseen. Sieltä vapautuvat virukset infektoivat nielun epiteelisoluja, joiden lyyttinen infektiotuottaa yhä enemmän viruksia, jotka vapautuvat limakalvolta sylkeen (25). Suurin osa infektoituneista B-muistisoluista ei kuitenkaan aktivoitu plasmasoluiksi, vaan uinuva virusvarasto säilyy elimistössä koko eliniän.

Immuunivaste EB-virusta kohtaan

Infektion alkuvaiheessa NK-solut ovat tärkeitä EBV-infektion rajaamisessa (KUVA 2). Spesifinen sytotoksinen T-solvaste kehittyy voimakkaaksi, kun infektoituneet B-solut proliferoivat massiivisesti latenssi III -vaiheessa ja ilmentävät paljon erilaisia virusantigeeneja, joita esittelevät T-soluille. Lasten lieväoireisuus EBV-infektion alkuvaiheessa saattaa selittyä heidän tehokkaammalla NK-solvasteellaan (26). Myöhemmin T-muistisolut reagoivat nopeasti EBV-reaktatioihin.

Kantasolu- ja elinsiirron jälkeiset lymfoproliferatiiviset taudit (PTLD) ja AIDSiin liittyvät lymfoomat ilmentävät EBV:n latenssi III -ohjelman runsaan valikoiman virusantigeeneja (KUVA 2). Siksi nämä sairaudet vaativat syntyäkseen vakavan, immunosuppressiolääkityksen tai HI-viruksen aiheuttaman häiriön T-solvälitteisessä immunitetissa. Sen sijaan Burkittin lymfoomassa EBV aiheuttaa vain solunsisäisen

EBNA1-antigeenin ilmentymisen ja on siten lähes näkymätön immuunijärjestelmälle (27).

Serologiselle immuunivasteelle ja kapsidian-tigeenille (viral capsid antigen, VCA) kehittyä aluksi IgM-vasta-aineita, joita seuraavat IgG-luokan VCA-vasta-aineet, ja huomattavasti myöhemmin EBNA1-vasta-aineita. Ensitar-tunnalle tunnusomaisesti VCA-IgG:n aviditeetti vahvistuu kuukausien kuluessa (KUVA 1) (28). Voimakkaan B-soluproliferaation aikana potilailla todetaan heterofiilisiä vasta-aineita muiden eläinlajien soluja kohtaan. Klassisessa Paul-Bunnell-Davidsohnin testissä mononukleosipotilaan seerumi agglutinoi lampaan punasoluja. Nykyiset kaupalliset heterofiilisiin vasta-aineisiin perustuvat vieritestit toimivat kohtuullisesti: tarkkuus on hyvä, ja herkkyys riippuu potilaan iästä. Vääriä negatiivisia tuloksia esiintyy erityisesti lapsilla.

Käytännön työssä spesifinen EBV-serologia on vieritestejä luotettavampi. Positiivinen EBV-IgM-tulos yhdistyneenä heikkoon IgG-aviditeettiin tai negatiiviseen EBNA1-IgG-tulokseen varmistavat primaari-infektion diagnoosin. Serodiagnostiikan rinnalle on noussut nukleinihappo-osoitus. Seerumista tai plasmasta löytyy EBV-DNA:ta tyypillisesti vain muutaman viikon ajan ensitartunnasta, eli oireiden pitkittyessä PCR-tulos voi olla jo negatiivinen. Immuunipuutteisten potilaiden EBV-diagnostiikka perustuu ensisijaisesti nukleinihappo-osoitukseen (29,30), mutta perusterveiden potilaiden mononukleosisa sitä tarvitaan harvoin.

Perinnölliset immuunipuutokset ja EBV

Alttius EBV:n aiheuttamille sairauksille on poikkeavan suuri tietyissä harvinaisissa perinnöllisissä immuunipuolustuksen häiriöissä (31). Nämä tautitilat ovat osaltaan lisänneet ymmärrystä EBV-infektion ja immuunipuolustuksen mekanismeista.

X-kromosomaalinen lymfoproliferatiivinen tauti kuvattiin vuonna 1975 (32). Nuorten poikien äärimmäisen raju mononukleosin taudinkuva johti usein kuolemaan. Potilailla oli massiivinen lymfoproliferaatio, jonka aiheutti-

Ydinasiat

- ▶ Valtaosa maailman ihmisistä on sairastanut EBV-infektion, useimmat oireettomasti.
- ▶ Nuorilla aikuisilla EBV voi aiheuttaa mononukleosin.
- ▶ EBV säilyy B-muistisoluisissa koko eliniän.
- ▶ EBV:hen liittyy B-solulähtöisiä syöpiä.

vat EBV-infektoituneet B-solut ja aktivoituneet CD8-positiiviset T-solut. Tyypillisesti potilaille kehittyi hemofagosyyttinen oireyhtymä (HLH). Mononukleosista selvinneet sairastivat myöhemmin B-solulymfomiaa ja hypogammaglobulinemiaa. Yllättäen potilailla ei todettu ongelmia muiden virusten tai opportunisti-infektioiden kanssa. Geenivirhe ilmentyy T- ja NK-solujen SAP-proteiinissa, joka on välttämätön EBV:n infektoimien B-solujen tuhoamisessa (33).

Myös XIAP (X-chromosomal inhibitor of apoptosis) -geenin mutaatioon liittyy usein hemofagosyyttinen oireyhtymä EBV:n primaari-infektion yhteydessä, mutta XIAP-potilaalla muutkin ärsykkeet saattavat johtaa hemofagosyyttisen oireyhtymän käynnistymiseen. Viime vuosina on kuvattu useita muitakin monogeenisiä immuunipuutoksia, joissa hankala EBV-infektio on osa taudinkuvaa (31).

Sytomegaloviruksen aiheuttama mononukleosi

Sytomegaloviruksen (CMV) primaari-infektio voi aiheuttaa taudinkuvan, jota ei kliinisesti voi erottaa EBV:n aiheuttamasta mononukleosista. CMV-ensitartunta voi monimutkaistaa EBV-laboratoriodiagnostiikkaakin (28). Myös CMV tarttuu yleensä syljen välityksellä. Voimakas T-soluvaste näkyy atyyppisenä lymfosytoosina veressä (34). Infektioiden biologia on kuitenkin erilainen. CMV ei infektoi B-soluja, joten heterofiilisiä vasta-aineita ei todeta. CMV kykenee infektoimaan latentisti CD34-positiivisia hematopoeettisia kantasoluja ja monosyyttisarjan soluja (35).

Mononukleosin muut aiheuttajat

Muita infektoita, jotka tulevat kyseeseen mononukleosin erotusdiagnoosissa, ovat HHV6 (human herpesvirus 6, vauvarokon aiheuttajavirus), toksoplasmoosi, HIV-ensitauti sekä virushepatiitit (6). Toisinaan myös akuutti lymfooma voi muistuttaa oireiltaan mononukleosia. Erityisesti HIV-ensitaudin mahdollisuuden muistaminen on kliinikolle tärkeää, ja suosittelemmekin HIV-testausta kaikille mononukleosipotilaille. Nykyisin huomattavassa osassa HIV-tartunnoista lähteenä arvelaan olevan tuoretta HIV-infektiota sairastava henkilö, jolla on suuri virusmäärä veressä, mutta joka ei vielä ole tietoinen tartunnastaan. Diagnoosin myötä potilas pääsee HIV-hoidon piiriin.

Mononukleosin hoito

Yleensä mononukleosin hoito on oireenmukaista: nesteytyksestä huolehditaan ja parasetamolia tai tulehduskipulääkkeitä käytetään kipuun ja kuumeeseen. Asikloviirin ja muiden herpesviruksiin tehoavien viruslääkkeiden on osoitettu estävän EBV:n lyyttistä replikaatiota. Koska mononukleosin oireet ja löydökset liittyvät nimenomaan EBV:n latentin lisääntymisvaiheen massiiviseen soluproliferaatioon, lyyttisen replikaation estolla ja siten viruslääkkeilläkään ei ole juuri mitään vaikutusta taudinkulkuun. Sama pätee muihinkin EBV:n aiheuttamiin tautitiloihin, kuten PTLD:hen. Viruslääkkeitä on toki kokeiltu mononukleosin hoidossa. Meta-analyysi viidestä satunnaistetusta tutkimuksesta ei osoittanut asikloviiria lumetta paremmaksi (36).

Glukokortikoideja on käytetty mononukleosin oireiden lievittämisessä, mutta Cochrane-katsauksen perusteella niistä ei ole hyötyä (37). Tapauselostuksiin perustuen glukokortikoideja on käytetty myös vaikean nieluturvotuksen hoidossa.

Mahdollisia kiinnostavia EBV-hoitokohteita ovat EBNA1:n eston lisäksi muun muassa EBV:n lyyttisen replikaation indusoiminen esimerkiksi telomeraasin estolla, jolloin EBV-infektio itse tappaisi infektoituneet B-solut ja virus muuttuisi herkäksi asikloviirille (38).

Näillä strategioilla olisi kuitenkin enemmän merkitystä EBV:hen liittyvien syöpien ja erityisesti PTLD:n, ei mononukleosin, hoidossa.

Lopuksi

Mononukleosi on yleinen ja yleensä itsestään rajoittuva infektio tauti. Diagnoosi perustuu

yleensä vasta-aineisiin ja hoito on oireenmukaista. EBV piiloutuu eliniäksi B-muistisoluihin ja käyttää taitavasti hyväkseen B-solujen erilais-tumisprosessia ja hämää immuunijärjestelmää. Pienellä osalla potilaista EBV-infektiosta alkava tapahtumasarja johtaa vaikeisiin sairauksiin. ■

KIRJALLISUUTTA

1. Evans AS. The history of infectious mononucleosis. *Am J Med Sci* 1974; 267:189–95.
2. Epstein MA, Achong BG, Barr, ym. Virus particles in cultured lymphoblasts from Burkitt's lymphoma. *Lancet* 1964;1:702–3.
3. Henle G, Henle W, Diehl V. Relation of Burkitt's tumor-associated herpes-type virus to infectious mononucleosis. *Proc Natl Acad Sci U S A* 1968;59:94–101.
4. Luzuriaga K, Sullivan JL. Infectious mononucleosis. *N Engl J Med* 2010; 362:1993–2000.
5. Balfour HHJ, Sifakis F, Sliman JA, ym. Age-specific prevalence of Epstein-Barr virus infection among individuals aged 6–19 years in the United States and factors affecting its acquisition. *J Infect Dis* 2013; 208:1286–93.
6. Ebell MH, Call M, Shinholser J, ym. Does this patient have infectious mononucleosis?: the rational clinical examination systematic review. *JAMA* 2016;315:1502–9.
7. Balfour HHJ, Odumade OA, Schmeling DO, ym. Behavioral, virologic, and immunologic factors associated with acquisition and severity of primary Epstein-Barr virus infection in university students. *J Infect Dis* 2013;207:80–8.
8. Kusuhabara K, Takabayashi A, Ueda K, ym. Breast milk is not a significant source for early Epstein-Barr virus or human herpesvirus 6 infection in infants: a seroepidemiologic study in 2 endemic areas of human T-cell lymphotropic virus type I in Japan. *Microbiol Immunol* 1997;41:309–12.
9. Hadinoto V, Shapiro M, Sun CC, ym. The dynamics of EBV shedding implicate a central role for epithelial cells in amplifying viral output. *PLoS Pathog* 2009;5:e1000496.
10. Tran H, Nourse J, Hall S, ym. Immuno-deficiency-associated lymphomas. *Blood Rev* 2008;22:261–81.
11. Hjalgrim H, Askling J, Rostgaard K, ym. Characteristics of Hodgkin's lymphoma after infectious mononucleosis. *N Engl J Med* 2003;349:1324–32.
12. Young LS, Yap LF, Murray PG. Epstein-Barr virus: more than 50 years old and still providing surprises. *Nat Rev Cancer* 2016;16:789–802.
13. Moormann AM, Bailey JA. Malaria – how this parasitic infection aids and abets EBV-associated Burkitt lymphomagenesis. *Curr Opin Virol* 2016;20:78–84.
14. Odumade OA, Hogquist KA, Balfour HHJ. Progress and problems in understanding and managing primary Epstein-Barr virus infections. *Clin Microbiol Rev* 2011; 24:193–209.
15. Shephard RJ. Exercise and the athlete with infectious mononucleosis. *Clin J Sport Med* 2017;27:168–78.
16. Chovel-Sella A, Ben Tov A, Lahav E, ym. Incidence of rash after amoxicillin treatment in children with infectious mononucleosis. *Pediatrics* 2013;131:e1424–7.
17. Connelly KP, DeWitt LD. Neurologic complications of infectious mononucleosis. *Pediatr Neurol* 1994;10:181–4.
18. Macsween KF, Higgins CD, McAulay KA, ym. Infectious mononucleosis in university students in the United Kingdom: evaluation of the clinical features and consequences of the disease. *Clin Infect Dis* 2010;50:699–706.
19. Brigden ML, Au S, Thompson S, ym. Infectious mononucleosis in an outpatient population: diagnostic utility of 2 automated hematology analyzers and the sensitivity and specificity of Hoagland's criteria in heterophile-positive patients. *Arch Pathol Lab Med* 1999;123:875–81.
20. Tomkinson BE, Wagner DK, Nelson DL, ym. Activated lymphocytes during acute Epstein-Barr virus infection. *J Immunol* 1987;139:3802–7.
21. Williams H, McAulay K, Macsween KF, ym. The immune response to primary EBV infection: a role for natural killer cells. *Br J Haematol* 2005;129:266–74.
22. Hatton OL, Harris-Arnold A, Schaffert S, ym. The interplay between Epstein-Barr virus and B lymphocytes: implications for infection, immunity, and disease. *Immunol Res* 2014;58:268–76.
23. Dirmeier U, Neuhiel B, Kilger E, ym. Latent membrane protein 1 is critical for efficient growth transformation of human B cells by Epstein-Barr virus. *Cancer Res* 2003;63:2982–9.
24. Hochberg D, Middeldorp JM, Catalina M, ym. Demonstration of the Burkitt's lymphoma Epstein-Barr virus phenotype in dividing latently infected memory cells in vivo. *Proc Natl Acad Sci U S A* 2004;101:239–44.
25. Thorley-Lawson DA, Gross A. Mechanisms of disease: persistence of the Epstein-Barr virus and the origins of associated lymphomas. *N Engl J Med* 2004;350:1328–37.
26. Chijioko O, Landtwing V, Münz C. NK Cell influence on the outcome of primary Epstein-Barr virus infection. *Front Immunol* 2016;7:323.
27. Grywalska E, Rolinski J. Epstein-Barr virus-associated lymphomas. *Semin Oncol* 2015;42:291–303.
28. Aalto SM, Linnavuori K, Peltola H, ym. Immunoreactivation of Epstein-Barr virus due to cytomegalovirus primary infection. *J Med Virol* 1998;56:186–91.
29. Pitetti RD, Laus S, Wadowsky RMS. Clinical evaluation of a quantitative real time polymerase chain reaction assay for diagnosis of primary Epstein-Barr virus infection in children. *Pediatr Infect Dis J* 2003;22:736–9.
30. Aalto SM, Juvonen E, Tarkkanen J, ym. Epstein-Barr viral load and disease prediction in a large cohort of allogeneic stem cell transplant recipients. *Clin Infect Dis* 2007;45:1305–9.
31. Palendira U, Rickinson AB. Primary immunodeficiencies and the control of Epstein-Barr virus infection. *Ann NY Acad Sci* 2015;1356:22–44.
32. Purtilo DT, Cassel CK, Yang JP, ym. X-linked recessive progressive combined variable immunodeficiency (Duncan's disease). *Lancet* 1975;1:935–40.
33. Booth C, Gilmour KC, Veys P, ym. X-linked lymphoproliferative disease due to SAP/SH2D1A deficiency: a multicenter study on the manifestations, management and outcome of the disease. *Blood* 2011;117:53–62.
34. Klemola E, Von Essen R, Henle G, ym. Infectious-monomonucleosis-like disease with negative heterophil agglutination test. Clinical features in relation to Epstein-Barr virus and cytomegalovirus antibodies. *J Infect Dis* 1970;121:608–14.
35. Taylor-Wiedeman J, Sissons JG, Borysiewicz LK, ym. Monocytes are a major site of persistence of human cytomegalovirus in peripheral blood mononuclear cells. *J Gen Virol* 1991; 72:2059–64.
36. Torre D, Tambini R. Acyclovir for treatment of infectious mononucleosis: a meta-analysis. *Scand J Infect Dis* 1999;31:543–7.
37. Rezk E, Nofal YH, Hamzeh A, ym. Steroids for symptom control in infectious mononucleosis. *Cochrane Database Syst Rev* 2015. DOI: 10.1002/14651858.CD004402.pub3.
38. Petrara MR, Giunco S, Serrano D, ym. Post-transplant lymphoproliferative disorders: from epidemiology to pathogenesis-driven treatment. *Cancer Lett* 2015;369:37–44.

SUMMARY

Mononucleosis

Mononucleosis caused by Epstein-Barr virus (EBV) should be suspected especially when pharyngitis in an adolescent is accompanied with lymphadenopathy in the neck region. The condition is often associated with mild hepatitis as well as splenomegaly and risk of splenic rupture. Complete blood count reveals lymphocytosis and atypical or reactive leukocytes. Mononucleosis is diagnosed by a point of care test or EBV-specific serology: the IgM test is positive and IgG avidity is low, or the EBNA-1 IgG test is negative. The disease is usually self-limiting, and complications are rare. EBV persists in the body and is effectively hiding from the cells of immune defense. The EBV cycle involves intermittent reactivation and excretion into saliva, which acts as the transmission route. In immunocompromised patients, the balance between EBV and the body's immune defense is disturbed, potentially resulting in a lymphoproliferative malignancy.

TIMI MARTELIUS, LT, Infektiosairauksien erikoislääkäri
HYKS Tulehduskeskus, Infektiosairaudet

LARI PYÖRIÄ, LK, tohtorikoulutettava
Virologian osasto, Helsingin Yliopisto

KLAUS HEDMAN, LKT, professori
Virologian osasto, Helsingin yliopisto ja HUSLAB

SIDONNAISUUDET

Timi Martelius: Apuraha (Sanguin), luentopalkkio (Päijät-Hämeen keskussairaala, CSL Behring)

Lari Pyöriä: Ei sidonnaisuuksia

Klaus Hedman: Apuraha (Kotimaisia tiedesäätiöitä, SA), työsuhde (HY/HUSLAB), korvaukset koulutus- ja kongressikuluista (HUSLAB)