

Paula Lindholm, Niina Matikainen, Minna Soinio, Leena Kivipelto, Atte Karppinen ja Melissa Rahi

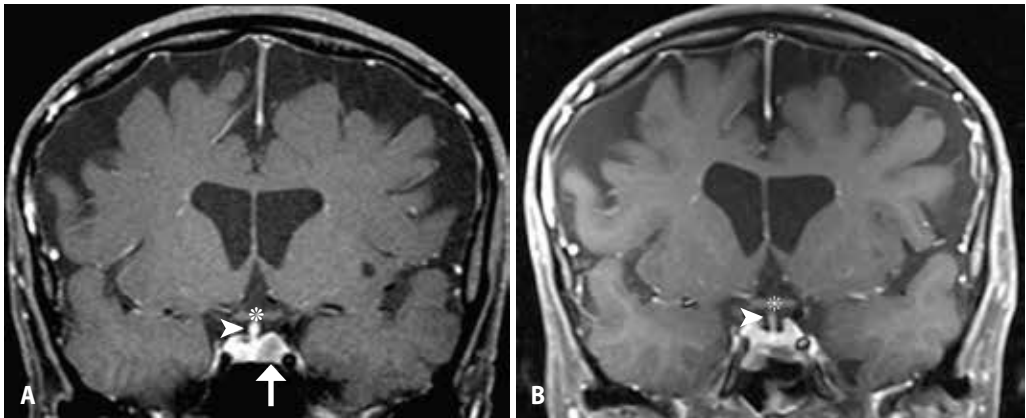
## Aivolisäkekasvainten hoito

Aivolisäkekasvainten hoitopäätökseen (seuranta, leikkaus, lääke- tai sädehoito) vaikuttavat kasvaimen sijainti, painevaikutus näköhermoihin, kasvutaipumus, hormonieritys ja histologia. Prolaktinoomia hoidetaan ensisijaisesti lääkkein, mutta muiden hormonaalisesti aktiivisten aivolisäkeadenoomien sekä toimimattomien makroadenoomien, suurten Rathken taskun kystien ja kraniofaryngioomien ensisijainen hoito on leikkaus. Tarvittaessa leikkaushoitoa täydennetään lääke- ja sädehoidolla. Vajaatoiminta hoidetaan hormonikorvaushoidolla. Pitkäaikaisseurannassa arvioidaan aivolisäkkeen toimintaa hormonitutkimuksilla, aivolisäkekasvaimen kokoa sellan magneettikuvauksin ja näköhermojen toimintaa neuro-oftalmologisella tutkimuksella.

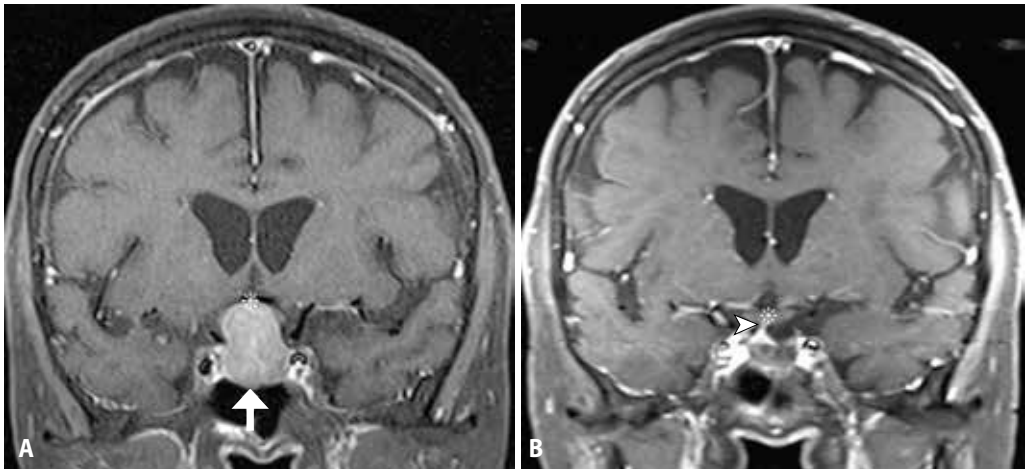
**A**ivolisäke on kallonpohjassa sellassa sijaitseva elin, joka yhdessä hypotalamuksen kanssa säätelee hormonitoimintoja. Vaikka valtaosa aivolisäkekasvaimista on läpimitaltaan alle 1 cm:n kokoisia hyvänlaatuisia mikroadenoomia, tarvitsevat pienetkin hormonaalisesti aktiiviset tai näköhermoa tai muita aivohermoja painavat kasvaimet yleensä hoitoa. Ennen hoitoratkaisua aivolisäkekasvaimen luonteesta pyritään saamaan mahdollisimman tarkka käsitys kliinisen ja radiologisen tilanteen sekä aivolisäkkeen hormonitoiminnan tutkimisella (Metso ym. tässä numerossa). Makroadenoomat ja muista hyvänlaatuisista aivolisäkekasvaimista kraniofaryngioomat vaativat usein leikkaus- ja lääke- tai sädehoidon yhdistämistä. Toisinaan sellan seudussa esiintyy syöpäkasvaimia kuten etäpesäkkeitä, sarkoomia ja kordoomia. Aivolisäkkeen karsinoomat ovat harvinaisia, mutta atyyppiset adenoomat tulisi tunnistaa ajoissa. Kaikkien aivolisäkekasvainten mahdollinen hormonaalinen aktiivisuus tai kasvaimen painevaikutuksen aiheuttama aivolisäkkeen vajaatoiminta tulee aina selvittää ennen mahdollisia toimenpiteitä (Metso ym. tässä numerossa). Vajaatoiminnassa glukokortikoidi- ja kilpirauhashormonikorvaushoito on välttämätöntä aloittaa aina ennen muuta hoitoa.

### Leikkaukset

Prolaktinoomia lukuun ottamatta hormonaalisesti aktiivisten eli toiminnallisten aivolisäkeadenoomien (**KUVA 1**) ensisijainen hoito on kasvaimen mahdollisimman täydellinen kirurginen poisto, jolla pyritään hormonierityksen normalisointiin. Hormonaalisesti inaktiiviset eli toimimattomat aivolisäkeadenoomat ja Rathken taskun kystat hoidetaan kirurgisesti, jos ne ovat kookkaita (yleensä läpimitta yli 15 mm) ja painavat vieressä sijaitsevaa näköhermoristeystä (chiasma opticum), mistä aiheutuu näkökenttäpuutosta ja näön heikkenemistä (**KUVA 2**). Myös kraniofaryngioomien ensisijainen hoito on leikkaus. Tärkeimpänä tavoitteena on näköhermoristeuksen vapauttaminen ja potilaan näköoireiden helpottaminen tai ehkäiseminen. Erityisesti iäkkäitä potilaita hoidettaessa kasvaimen osittainen poisto näköhermoristeuksen vapauttamiseksi on yleensä riittävä, ja hankalasti poistettava kasvaimen osa voidaan jättää jäljelle leikkauskomplikaatioiden välttämiseksi. Sattumalöydöksenä todettua toimimatonta adenoomaa tai Rathken taskun kystaa jätetään usein seuraamaan, ja leikkaushoitoa harkitaan vasta, jos adenooma kasvaa merkittävästi.



**KUVA 1.** A ja B). Kasvuhormonia erittävä mikroadenooma (nuoli ylös) ennen transsfenoidaalista leikkausta ja sen jälkeen. Aivolisäkkeen varsi (nuolenkärki) ja näköhermoristi (tähti).



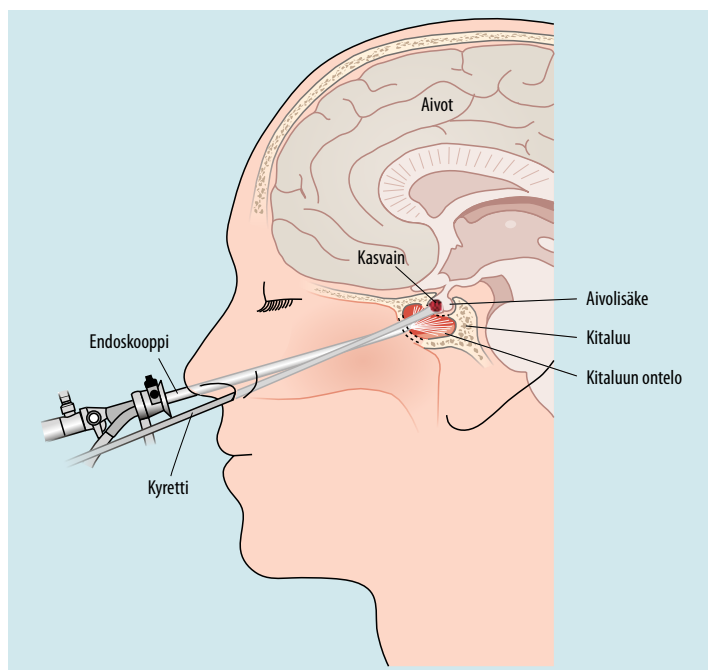
**KUVA 2.** A ja B). Toimimaton makroadenooma (nuoli ylös), joka venyttää näköhermoristin (tähti) lähes näkymättömäksi. Transsfenoidaalisen leikkauksen jälkeen näköhermoristin (tähti) tilanne on palautunut normaaliksi ja aivolisäkkeen varsikin (nuolenkärki) on nyt erotettavissa.

Aivolisäkeadenooman sisäinen verenvuoto voi johtaa apopleksiaan eli äkilliseen aivolisäkkeen vajaatoimintaan sekä näön ja jopa tajunnan heikkenemiseen. Tällöin tarvitaan kiireellistä glukokortikoidihoitoa hypokortisolismia korvaamiseksi ja kasvaimen turvotuksen vähentämiseksi sekä jopa päivystysluonteista leikkaushoitoa näön pelastamiseksi.

### Leikkaustekniikka ja perioperatiivinen hoito

Aivolisäkekasvaimet leikataan niin sanotun transsfenoidaalisen leikkausreitit kautta useimmiten endoskooppisesti. Leikkauksessa vie-

dään endoskooppi sieraimen kautta kallonpohjan kitaonteloon, josta saadaan hyvä näkyvyys sellan alueelle (**KUVA 3**). Avaamalla sellan luinen pohja voidaan kookaskin aivolisäkekasvain poistaa kokonaan. Endoskooppisen tekniikan kehittymisen myötä aivolisäkekasvainten hoito kallon avausleikkauksella (kraniotomia) on jäänyt lähes tarpeettomaksi. Esimerkiksi Hykissä kraniotomiateitse on leikattu viimeisten viiden vuoden aikana vain yksi noin 200 potilaasta (julkaisematon havainto). Muiden sellan alueen kasvainten kuin varsinaisten aivolisäkekasvainten leikkaushoito suunnitellaan tapauskohtaisesti. Valtaosa para- ja suprasellaarisista meningeoomista leikataan kraniotomian kaut-



KUVA 3. Transsfenoidaalinen endoskooppinen leikkaustekniikka.

ta, mutta kraniofaryngioomat ja kordoomat soveltuvat useimmiten transsfenoidaaliseen leikkaukseen.

Vaikka aivolisäkkeen toiminta olisi ollut normaalia ennen leikkausta, se saattaa häiriintyä leikkauksen yhteydessä ohimenevästi tai pidempiaikaisesti. Leikkauksen mahdollisesti aiheuttamaan kortikotropiinin puutteeseen varaudutaan antamalla perioperatiivisesti glukokortikoidikorvaushoitoa, kunnes leikkauksen jälkeinen kortisolineritys on todettu riittäväksi (1,2). Muutaman päivän kuluttua aivolisäkekasvaimen leikkauksesta tarkistetaan plasman kortisolipitoisuus glukokortikoidikorvauksen tarpeen arvioimiseksi ennen kotiutusta. On huomioitava, että korvaushoitoa annettu glukokortikoidi voi vaikuttaa tuloksiin.

Antidiureettisen hormonin puutteen aiheuttamaa yleensä ohimenevää diabetes insipidusta esiintyy ensimmäisinä vuorokausina aivolisäkeleikkauksen jälkeen 15–25 %:lla potilaista (1). Myös päinvastainen tila eli ohimenevä antidiureettisen hormonin ylimäärä ja siihen liittyvä hyponatremia on yleinen leikkauksen jälkeen. Tämän vuoksi nestetasapainoa ja elektrolyytti-

arvoja on seurattava noin viikon ajan leikkauksen jälkeen.

Leikkaustulos ja jatkohoidon tarve arvioidaan aivolisäkkeen toimintakokeiden ja magneettikuvauksen sekä näön korjaantumisen perusteella. Pienten paikallisten kasvainten leikkaustulokset ovat parhaat, ja vastaavasti suurten invasiivisten kasvainten kokonaispoisto on hankalaa ja riskialtista (komplikaatiot jäljempänä). Kokeneen aivolisäkekirurgin tekemä leikkaus transsfenoidaalilla tekniikalla yleensä takaa parhaan mahdollisen leikkaustuloksen. Transsfenoidaalisesti leikattujen aivolisäkeadenoomapotilaiden elämänlaatu on kotimaisen poikittaistutkimuksen perusteella lähes normaali (3,4). Näkökenttäpuutos korjaantuu leikkauksen ansiosta yli 80 %:lla potilaista (5).

Toiminnallisten aivolisäkeadenoomien leikkaushoidon tulokset vaihtelevat eri kasvainryhmien välillä (6,7). Keskimäärin 80 % kasvuhormonia erittävistä mikroadenoomista ja vastaavasti alle 50 % makroadenoomista saadaan hormonaaliseen remissioon. Valtaosalla Cushingin tautia sairastavista potilaista on mikroadenooma, jonka täydellinen poisto onnis-

tuu 65–98 %:lla. Toisinaan Cushing-potilaan mikroadenooma ei näy MK:ssa, mikä aiheuttaa erotusdiagnostisia ja kirurgisia ongelmia ja heikentää hoitutuloksia. Lisätutkimuksena paikallistamisessa voidaan käyttää sinus petrosus -katetrisaation kautta otettuja paikallisia kortikotropiinimäärytyksiä. Toimimattomien aivolisäkeadenoomien kokonaispoisto onnistuu 56–95 %:lla potilaista, ja jäännöskasvain on yleensä pieni ja kasvaa hitaasti (5,8,9). Jäännöskasvainten uusintaleikkaukseen (15 %) tai sädehoitoon (20 %) edetään vain, jos todetaan merkittävää kasvua (4,9,10). Toiminnallisten aivolisäkeadenoomien uusintaleikkaus (6 %) ja sädehoito (8 %) ovat selvästi harvinaisempia (3).

## Aivolisäkeadenoomien lääkehoito

Vaikka **toimimattomien adenoomien** ensisijainen hoitomuoto on leikkaus ja toissijainen sädehoito, voidaan somatostatiini- tai D2-dopamiinireseptoreita solukalvoillaan ilmentävien kasvainten hoitoon lisätä somatostatiinianalogi tai dopamiiniagonisti, kuten kabergoliini, kasvun rajoittamiseksi (**TAULUKKO**) (5,11). Kabergoliini saattaa ainoana hoitomuotona ehkäistä myös toimimattoman adenooman kasvua (12).

**Prolaktinoomaa** hoidetaan aina ensisijaisesti dopamiiniagonistilla (11,13). Kerran tai kahdesti viikossa annettava kabergoliini on pääosin korvannut bromokriptiiniin. Kinagolidi on vaihtoehto, jos haittavaikutuksia ilmenee. Hoitovastetta seurataan seerumin prolaktiinimitauksin ja magneettikuvauksin (vertaa **KUVA 4**). Kabergoliinihoidon avulla prolaktiinipitoisuus normaalistuu 70–80 %:lla potilaista, prolaktinooma pienenee 80 %:lla ja näkökenttäpuutokset helpottavat 70–90 %:lla potilaista. Kuukautiskierto palautuu 80 %:lle fertiili-ikäisistä naisista, ja hoidon aloituksen yhteydessä aloitetaan myös ehkäisy (11). Miehillä dopamiiniagonistihoido yleensä korjaa hyperprolaktinemiaan liittyvän testosteronivajauksen. Jos prolaktiinipitoisuus pysyy vähintään kahden vuoden dopamiiniagonistihoidon aikana normaalina ja adenooma pienenee merkittävästi tai katoaa, on hoidon asteittainen keventäminen tai lopettaminen mahdollista. Uusiutumisirkin

## Ydinasiat

- ▶ Aivolisäkekasvainten hoidon tavoite on kasvaimen poisto tai kasvun pysäyttäminen sekä näköhermon, näköhermoristin ja aivolisäkkeen toiminnan säilyttäminen.
- ▶ Aivolisäkekasvainten hoidossa seuranta, leikkaus, sädehoito ja lääkehoito tai näiden yhdistelmät valitaan yksilöllisesti.
- ▶ Prolaktinoomia hoidetaan ensisijaisesti lääkkein.
- ▶ Muiden hormonaalisesti aktiivisten tai näköhermoa painavien aivolisäkeadenoomien ja toimimattomien makroadenoomien sekä pahanlaatuisten kasvainten ensisijainen hoito on leikkaus.
- ▶ Tarvittaessa leikkaushoitoa täydennetään lääkehoidolla ja sädehoidolla.

vuoksi prolaktiinipitoisuutta tulee seurata (13). Dopamiiniagonistihoidoon reagoimaton tai raskautta suunnitteleva prolaktinoomapotilas saattaa tarvita leikkaus- tai sädehoitoa.

**Akromegalian** (tai kasvuikäisten jättikäs-vun) aiheuttavat aivolisäkekasvaimet ilmentävät solukalvoillaan yleensä sekä somatostatiini-että D2-reseptoreita. Somatostatiinianalogihoito pitkävaikutteisella oktreotidilla tai lanreotidilla on toissijainen hoitomuoto leikkauksen jälkeen, mutta sen käyttö ennen leikkausta kasvaimen pienentämiseksi on vakiintumatonta. Jopa kolmasosa potilaista voi hyötyä D2-reseptoriagonisteista erityisesti, jos kyseessä on lievä insuliininkaltaisen kasvutekijä I:n (IGF-I) pitoisuuden suureneminen (11,14). Hoitoresistentin kasvuhormoniadenooman lääkehoitoon lisätään kasvuhormonireseptorin antagonistin pegvisomanti, jolloin hoidon tehoa seurataan IGF-I-pitoisuuden mittauksella. Pasireotidi on tehokkaampi toisen linjan somatostatiinianalogi, mutta jopa 57 % potilaista saa haittavaikutuksena hyperglykemian (14).

**Cushingin taudin** hoitoon tarvitaan usean lääkkeen yhdistelmää, mikäli parantava leikkaus- tai sädehoito ei ole mahdollinen. Hoitona käytetään pitkävaikutteista oktreotidia tai lan-

**TAULUKKO.** Lääkehoitomahdollisuudet aivolisäkeadenoomien hoidossa.

Adenooman tyyppi	Lääkehoito	Indikaatio	Huomioitavaa
Toimimaton adenooma	Dopamiiniagonisti Somatostatiinianalogi	Täydentämään leikkaus- ja sädehoitoa	Vaste riippuu kasvaimen dopamiini- ja somatostatiini-reseptorien ilmentymisestä
Prolaktinooma	Dopamiiniagonisti	Ensisijainen hoitovaihtoehto, voi parantaa	Pienentää prolaktiinipitoisuutta ja adenoomaa
Kortikotropiini-adenooma	Somatostatiinianalogi (pasireotidi) Dopamiiniagonisti Hyperkortisolismin hoito: esim. metyraponi, ketokonatsoli, mifepristoni	Mikäli parantava leikkaushoito ei ole mahdollista, käytetään eri lääkkeiden ja sädehoidon yhdistelmää	Hoidettava lisäksi hyperkortisolismin ilmentymiä (esim. diabetes, dyslipidemia, osteoporoosi, tukostaipumus)
Kasvuhormoni-adenooma	Somatostatiinianalogi (pasireotidi) Dopamiiniagonisti Kasvuhormonireseptorin salpaus: pegvisomantti	Mikäli parantava leikkaushoito ei ole mahdollista, käytetään eri lääkkeiden ja sädehoidon yhdistelmää	Tavoitellaan kasvuhormonipitoisuutta < 1 µg/l ja iänmukaista IGF-I-pitoisuutta
Tyreotropiini-adenooma	Somatostatiinianalogi	Toissijainen vaihtoehto leikkaukselle	Vähentää tyreotropiinineritystä
Atyyppinen adenooma tai pituitaarinen karsinooma	Temotsolomidi Pasireotidi Kokeellisia lääkkeitä (everolimusi, bevasitumabi)	Lääkehoidon aiheet harkittava yksilöllisesti	Leikkauksen, (kemo)sädehoidon ja lääkeshoidon yhdistelmää harkittava aikaisessa vaiheessa

Dopamiiniagonisteista yleisimmin on käytössä kabergoliini, jonka annos on 0,5–3 mg viikossa. Somatostatiinianalogihoitoksi annetaan pitkävaikutteista oktreotidia (10–30 mg lihakseen neljän viikon välein) tai lanreotidia (60–120 mg ihon alle neljän viikon välein). Pasireotidi on toisen linjan somatostatiinianalogi, jonka pitkävaikutteista muotoa annetaan 40–60 mg lihakseen neljän viikon välein.

reotidia ja erityistapauksissa pasireotidia ja tarvittaessa dopamiiniagonistia (15). Hyperkortisolismin hoitona käytetään yleisimmin metyraponia ja ketokonatsolia, ja joskus tarvitaan jopa bilateraalista adrenalektomiaa (11,15). Glukokortikoidireseptoriantagonisti mifepristonia voidaan käyttää, mutta sen annostelu on hankalaa.

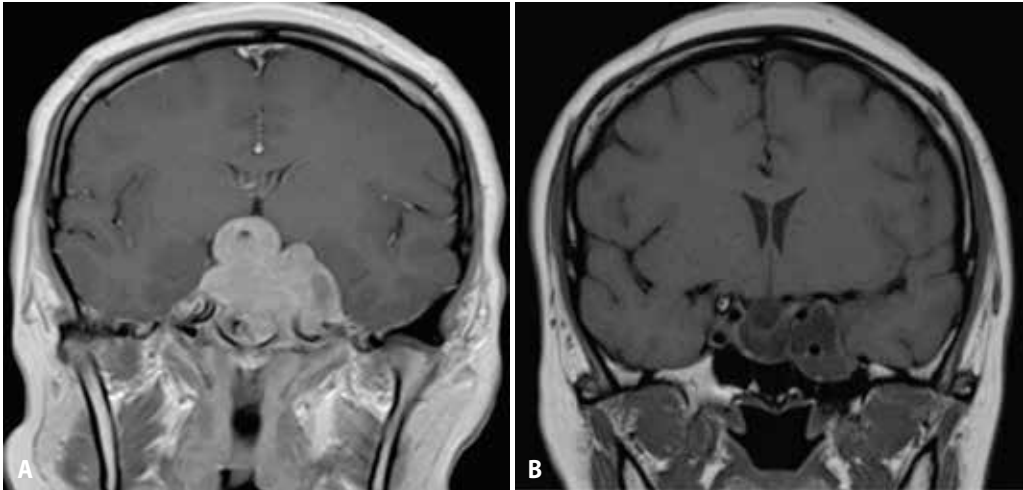
## Sädehoito

Stereotaktista sädehoitoa käytetään aivolisäkekasvaimen liittännäishoitona epätäydellisen leikkauksen jälkeen, hormonaalisesti aktiivisen kasvaimen hoitona lääkeshoidon ja leikkauksen ohella, inoperaabelin uusiutuneen kasvaimen hoitona ja primaarihoitona, jos leikkausta ei voida suorittaa eikä lääkeshoito riitä. Sädehoitoa käytetään lisähoitona myös kraniofaryngiooman epätäydellisen resektion jälkeen tai uusiutuman hoidoksi sekä toisinaan meningeomaleikkauksen jälkeen. Kordoomien ja muiden pahanlaatuisten kasvainten hoitona on

leikkauksenjälkeinen sädehoito, ja lääkeshoito suunnitellaan tapauskohtaisesti.

Tavoitteena on saada kasvaimeen riittävä sädeannos mutta säästää ympäröivää normaali kudosta ja kriittisiä elimiä (muun muassa näköhermoristi, näköhermot, aivorunko). Suomessa stereotaktista sädehoitoa annetaan yliopistosairaaloissa lineaarikiihdyttimellä tai robotivarten kiinnitetyllä lineaarikiihdyttimellä. Suunnittelukuvauksena tehdään päätuen kanssa aivojen varjoainetehosteinen tietokone-tomografia, johon fuusioidaan kolmiulotteiset magneettikuvat. Kohdealue rajataan aivolisäkekasvaimen ilman marginaalia.

Aivolisäkekasvainten sädehoito toteutetaan kasvaimen sijainnin, muodon ja koon mukaan kertahoitona, muutamana suurehkona kertannoksena kolmesti viikossa (esimerkiksi 5 x 6 Gy) annettuna tai tavanomaisena 45 Gy:n annoksena viitenä päivänä viikossa viiden viikon ajan (16). Kasvaimen etäisyys näköhermoon ja näköhermoristiin ratkaisee, voidaan-ko sädehoito toteuttaa kertahoitona (**KUVA 5**).



**KUVA 4.** A ja B). Kolmekymmentäkuusivuotiaalla naisella ei ollut ollut kuukautisia kymmeneen vuoteen. Joidenkin vuosien ajan oli ilmennyt maitovuotoa, ajoittain kaksoiskuvia ja oikealle ylös katsoessa näkökentän kapeutumista. Neuro-oftalmologi totesi näkökenttäpuutoksen. Magneettikuvassa paljastui kookas näköhermoristeystä ja corpus callosumia painava makroadenooma (A). Prolaktiinipitoisuus oli suurentunut arvoon 233 000 mU/l (viiteväli 50–500 mU/l). Jättiprolaktinooman hoidoksi aloitettiin kabergoliini 1 mg:n viikkoannoksella. Prolaktiinipitoisuus pienentyi nopeasti arvoon 179 mU/l ja on edelleen pienentynyt, vaikka kabergoliiniannosta on pienennetty 0,5 mg:aan joka toinen viikko. Viiden vuoden kuluttua kabergoliinihoidon aloituksesta prolaktinooma on magneettikuvassa kutistunut, ja kitaluun onteloon ulottuva jäännöskasvain on muuttunut nekroottiseksi ja nestetäytteiseksi (B). Näkökentissä on lievää jäännöspuutosta. Potilas on lapsettomuushoidoissa, mutta uusia aivolisäkehormonien puutteita ei ole ilmennyt.

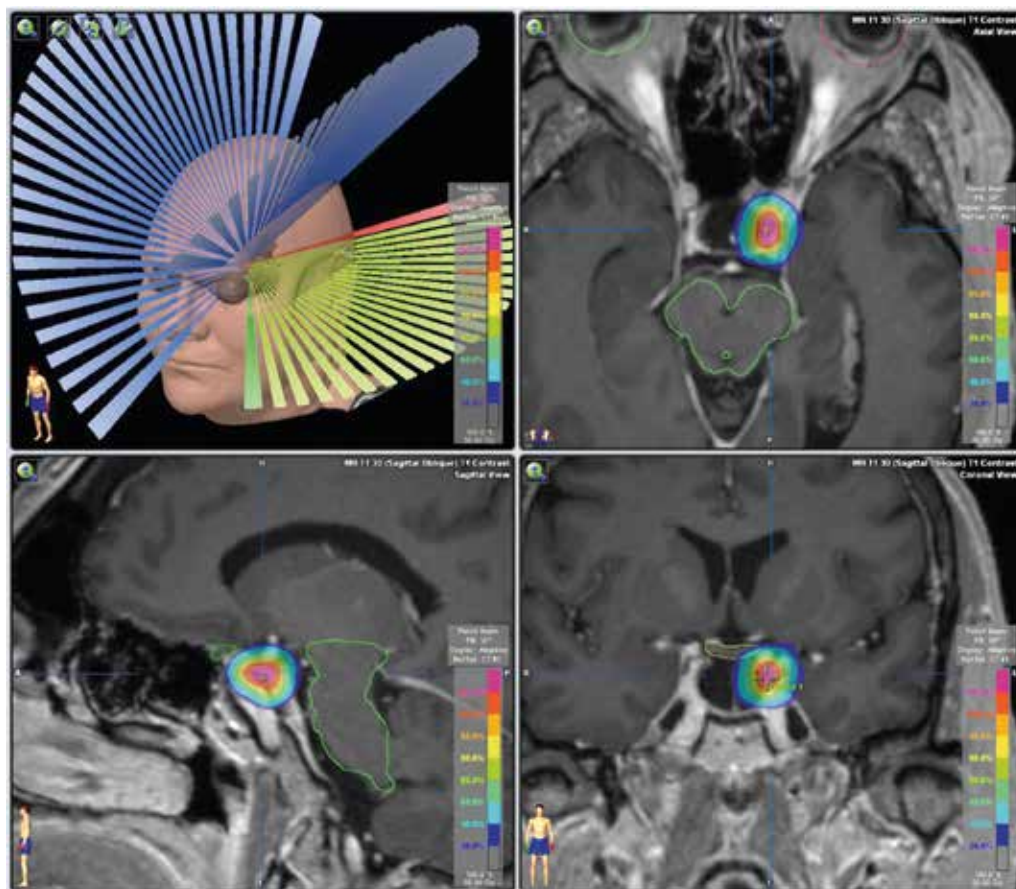
Hormonaalisesti aktiivisen aivolisäkekasvaimen kertahoitoa suositellaan ensisijaisesti yli 18 Gy:n reuna-annokseen asti (17,18). Toimimattoman kasvaimen kertahoitoa suositellaan vähintään 12 Gy:n reuna-annokseen asti, kun etäisyys kasvaimesta näköhermoristeyskseen tai näköhermoon on riittävän pitkä (16,19). Siten näköhermoristin tai näköhermon annos jää alle 8 Gy:ksi. Kraniofaryngioman leikkauksen jälkeinen sädehoitoannos on 50–54 Gy kuudessa viikossa. Annostelussa otetaan huomioon mahdollinen leikkauksen jälkitila, edeltävät näkökenttäpuutokset tai muut neurologiset oireet ja kudosten toipumiskykyyn tai sädeherkkyyteen vaikuttavat sairaudet (angiopatia) tai lääkitykset (esimerkiksi tetrasykliini ihosairauksien hoidossa).

**Sädehoidon vaste** ilmaantuu vuosien kuluessa. Kasvain pienenee hieman tai pysyy kooltaan ennallaan. Jopa 80–97 % hormonaalisesti inaktiivisista kasvaimista lakkaa kasvamasta kymmenen vuoden seurannassa (16). Hormonaalinen vaste eli liikaerityksen väheneminen

ilmaantuu nopeimmin Cushingin taudin yhteydessä, sitten akromegalian ja prolaktinoomien. Akromegaliassa hormonaalinen vaste ilmaantuu runsaan kahden vuoden kuluessa (3 kk–8 v), eikä vaste korreloi kasvaimen koon muutokseen (16). Hoitovaste on todennäköisempi, jos reuna-annos ylittää 25 Gy ja seerumin IGF-1-pitoisuus on pieni (korkeintaan kaksi kertaa normaalin viitevälin yläraja) (20). Kymmenen vuoden seurannassa akromegalian hormonaalinen vaste on parhaimmillaan 60–80 % (16,20). Leikkauksen jälkeisellä sädehoidolla yli 80 % kraniofaryngiomista pysyy etenemättöminä kymmenen vuoden seurannassa (21).

## Hoidon komplikaatiot

**Transsfenoidaalisen leikkauksen** jälkeen ohimenevä nenän tukkoisuus, karstoittuminen tai hajuainin häiriintyminen on tavallista, mutta hoitoa vaativaa nenäverenvuotoa tai sinuiittia esiintyy harvoin (22,23). Aivolisäkkeen etulohkon toiminnan heikentymistä ilme-



**KUVA 5.** Esimerkki akromegaliapotilaan sädehoitosuunnitelmasta. (Kuva: fyysikko Sami Sulamo, Tyks).

nee 5–20 %:lla potilaista (24). Toisaalta jopa 33–50 %:lla hypopituitarismi saattaa korjaantua leikkauksen ansiosta (25). Aivolisäkkeen varren toimintahäiriö, joko antidiureettisen hormonin puute (diabetes insipidus) tai liikaerityshäiriö (SIADH), on tavallisesti ohimenevä, ja pysyvä leikkauksenjälkeinen diabetes insipidus ilmaantuu alle 3 %:lle (24). Aivo-selkäydinnestefistelin esiintyvyydeksi raportoidaan kirurgisissa tutkimuksissa 1–9 %, ja siihen liittyvää meningiittiä todetaan alle 2 %:lla leikatuista potilaista (24). Transsfenoidaalisen leikkauksen jälkeen todetaan hyvin harvoin vakavia neurovaskulaarisia komplikaatioita (hypotalamuksen, aivoherron tai aivovaltimon vaurio), ja leikkauksuolleisuus on alle 0,5 % (24). Hormonaalisia komplikaatioita on raportoitu enemmän kraniotomian kautta leikatuilla potilailla (26).

**Sädehoidon hättävaiikutukset** riippuvat kasvaimen sijainnista ja koosta sekä sädehoidon annoksista. Ohimenevää väsymystä, päänsärkyä ja pahoinvointia voi ilmentua. Pitkäaikaisia hättävaiikutuksia ovat aivolisäkkeen vajaatoiminta (10–50 %:lla), uudet aivohermo-oireet (2–5 %, sensoriset aivohermit mahdollisesti herkempiä kuin motoriset) ja sädenekroosi. Eri aivolisäkehormonien erityksen häiriintymisherkyys vaihtelee (järjestyksessä kasvuhormoni, gonadotropiinit, kortikotropiini, tyreotropiini). Nykytekniikalla toteutettuna hättävaiikutukset ovat hallittavissa, sillä sekundaaristen syöpien ja aivohaverin riskit eivät ole merkittävästi suurentuneet liitännäissädehoidon yhteydessä pelkkään leikkaushoitoon verrattuna (27,28). Sädehoidon jälkeen etulohkon vajaatoiminta saattaa kehittyä hitaasti 5–10 vuoden kuluessa (29).

## Aggressiivisesti kasvavat aivolisäkeadenoomat

Jopa 15 % aivolisäkeadenoomista vastaa huonosti hoitoihin ja kasvaa leikkauksen, sädehoidon ja lääkehoidon yhdistelmistä huolimatta, jolloin on muistettava atyyppisen aivolisäkeadenooman mahdollisuus (30). Pituitaarinen karsinooma voidaan diagnosoida vasta etäpesäkkeiden perusteella, mutta aggressiiviseen adenoomatyypin viittaavat kliinisen käyttäytymisen lisäksi leviävä kasvutapa ja neuropatologiset piirteet, kuten monotonisen solukuvan villiintyminen, positiivisuus gonadotropiinivärjäyksessä, Crooken solutyypin esiintyminen, Ki-67-soluproliferaatiomerkkiaineen proliferaatioindeksi vähintään 3 % ja positiivinen p53-proteiinimittaus (30,31,32).

Muita aggressiivisesti kasvavia kasvaimia ovat harvagranaulaarinen somatotropinooma, tiheägranaulaarinen laktotrooppinen adenooma, tyreotropinooma, pluripotenti adenooma, asidofilisestä kantasolusta lähtöisin oleva adenooma, niin sanottu hiljainen adenooma tai nollasoluadenooma, joka ei värjäydy lainkaan hormoneilla (32). Kun kaikki edellä kuvatut hoitokeinot on todettu riittämättömiksi, on käytetty onkologisia hoitoja, yleisimmin temotsolomidia (30,33).

## Muiden aivolisäkekasvaimien lääkehoito

Muut kasvaintyyppit kuin adenoomat hoidetaan yleensä leikkauksella tai sädehoidolla, mikäli pelkkä seuranta ei riitä. Kuitenkin osa kasvaimista voi vaatia synnymukaista hoitoa, kuten aivolisäkkeen langerhansinsoluhistiosytoosi, lymfooma tai metastattinen kasvain, jolloin kyseeseen tulee solunsalpaajahoido. Primaarisen tai ipilimumabin laukaiseman hypofysiitin sekä aivolisäkkeen alueen neurosarkoidoosin hoidossa käytetään tulehdusta lievittävää lääkitystä, ensisijaisesti glukokortikoideja (15).

## Aivolisäkekasvainten seuranta

Leikkauksen jälkeen sellan MK ja tarvittaessa näkökenttien palautuminen tarkistetaan

yleensä kolmen kuukauden kuluessa. Muut hormonitutkimukset suunnitellaan yksilöllisesti (2). Pitkäaikaisessa seurannassa tarkistetaan vuosittain potilaan vointi, paino ja naisilta kuukautiskierto. Laboratoriotutkimuksia seurataan yksilöllisesti käytössä olevien hormonikorvaushoitojen mukaan (1). Magneettikuvausten ja neuro-oftalmologisen arvion aika-taulu suunnitellaan yksilöllisesti leikkaustuloksen ja mahdollisen jäännöskasvaimen koon mukaan.

Sädehoidon jälkeen aivolisäkehormonipitoisuudet tarkistetaan 6–12 kuukauden välein mahdollisen kehittyvän vajaatoiminnan tarkistamiseksi (29).

Jos aivolisäkekasvainta jäädään seuraamaan ilman hoitoa, yli 1 cm:n kokoisten kasvainten aivolisäkehormonipitoisuudet tarkistetaan yleensä ensimmäisen kerran kuuden kuukauden kuluttua ja sitten vuosittain. Magneettikuvaus tehdään ensimmäisen kerran vuoden kuluessa, ja jatkossa kuvausväli suunnitellaan yksilöllisesti. Kuvauksia jatketaan yleensä läpi elämän, ja kuvausvälejä pidennetään potilaan yleisvoiminnan mukaan. Alle 1 cm:n kokoisten kasvainten aivolisäkehormonipitoisuuksia ei tarvitse rutiinimaisesti seurata, jos potilaan voimissa tai kasvaimen koossa ei tapahdu muutosta (34). Magneettikuvaus tehdään 1–2 vuoden kuluttua, ja jos tilanteessa ei ole tapahtunut muutosta, seurannan harventaminen tai lopettaminen on mahdollista.

## Korvaushoito

**Kortikotropiinin puute** korvataan hydrokortisonilla, jota otetaan kahtena tai kolmena annoksena yhteensä 15–20 mg/vrk. Mineralkortikoidikorvausta ei tarvita. Jos potilaalla on insuliininpuutteinen diabetes tai jos tämän hoitoon sitoutuminen on huonontunut, voidaan harkita pidempivaikutteisia glukokortikoideja (prednisoni, prednisoloni, deksametasoni). Potilaita ohjeistetaan aina stressitilanteiden, esimerkiksi kuumetautien, yhteydessä kaksinkertaistamaan glukokortikoidiannoksensa sairauspäivien ajaksi, ja akuuttitilanteissa on huomioitava Addisonin kriisin mahdollisuus ja hoito (1,2).



**Tyreotropiinin puute** hoidetaan levotyrokseenilla samaan tapaan kuin kilpirauhasperäisen vajaatoiminnan yhteydessä. Annosta säädelään kuitenkin plasman vapaan tyroksiinin ( $T_4$ ) pitoisuuden perusteella, eikä tyreotropiiniarvoa tule seurata, koska aivolisäkeperäisen vajaatoiminnan yhteydessä se on pieni. Levotyrokseeni kannattaa aloittaa jo silloin, kun  $T_4$ -arvo on viitealueen alarajoilla ja potilas oireinen. Tavoitteena on saada plasman  $T_4$ -pitoisuus viitealueen ylempään puoliskoon. Keskimääräinen levotyrokseenin tarve on noin 1,6 µg/kg/vrk (1,2).

Miesten **gonadotropiinin puute** korvataan testosteronilla joko ruiskeina tai geelivalmisteilla. Premenopausaalisten naisten, joille on tehty kohdunpoisto, korvaushoito voidaan toteuttaa estrogeenilla, muussa tapauksessa estrogeenin ja progestiinin yhdistelmällä (1,2).

Aikuisten **kasvuhormonipuutos** voi johtaa elämänlaadun huononemiseen, painon lisääntymiseen, lihasvoimien heikentymiseen, insuliiniresistenssiin, osteoporoosiin ja dyslipidemiaan. Korvaushoidon tarpeellisuutta mietitään yksilöllisesti. Kasvuhormonin puute osoitetaan stimulaatiokokeella, mutta jos oireilevalla potilaalla on jo kolmen muun aivolisäkehormonin puutos, pieni IGF-I-pitoisuus riittää diagnoosiin. Kasvuhormoni annetaan ruiske-

na kerran päivässä. Alle 60-vuotiaiden aloitusannos on 0,2–0,4 mg/vrk ja yli 60-vuotiaiden 0,1–0,2 mg/vrk. Hoidon tavoitteena on pitää IGF-I-arvo iänmukaisella viitealueella (2).

**Diabetes insipidusta** hoidetaan synteettisellä desmopressiinillä, jonka virtsaneritystä estävä vaikutus kestää 8–12 tuntia. Desmopressiiniä annetaan 1–3 kertaa vuorokaudessa 60–120 µg tavallisesti kielenalustabletteina. Lievissä tapauksissa riittää annos kerran päivässä, yleensä iltaisin. Hoidon tavoitteena on pitää virtsamäärät kohtuullisina ja plasman natriumpitoisuus viitealueella (1,2).

## Lopuksi

Aivolisäkekasvainten hoitolinja on tärkeää suunnitella yksilöllisesti endokrinologin, neurokirurgin, sädehoitoon perehtyneen onkologin, neuroradiologin, neuro-oftalmologin ja neuropatologin yhteistyönä. Vaativien potilaiden hoito on keskitetty yliopistosairaaloihin. Hoidon tavoite on aivolisäkekasvaimen poisto tai kasvun pysäyttäminen ja mahdollisuuksien mukaan sekä näköhermon että aivolisäkkeen toiminnan säilyttäminen, mutta myös hyväksi koettu elämänlaatu. Pitkäaikaista seurantaa tarvitaan hormonitasapainon muutosten ja kasvainten uusiutumistaipumuksen vuoksi. ■

**PAULA LINDHOLM, dosentti, syöpätautien erikoislääkäri, osastonylilääkäri**  
Toimialue 6, syöpätaudit, Tyks

**NIINA MATIKAINEN, dosentti, endokrinologian ja sisätautien erikoislääkäri**  
Endokrinologia, Vatsakeskus, Meilahden sairaala, Hus

**MINNA SOINIO, LT, endokrinologian ja sisätautien erikoislääkäri**  
Endokrinologia, medisiininen toimialue, Tyks

**LEENA KIVIPELTO, LKT, dosentti, neurokirurgian erikoislääkäri, osastonylilääkäri**

**ATTE KARPPINEN, LT, neurokirurgian erikoislääkäri**  
Hyks neurokirurgia

**MELISSA RAHI, LT, neurokirurgian erikoislääkäri, apulaisyylilääkäri**  
Neurokirurgia, neurotoimialue, Tyks

## SIDONNAISUUDET

**Paula Lindholm:** Luentopalkkio (Tampereen yliopisto (2015), Tampereen yliopisto (2016))

**Niina Matikainen:** Asiantuntijapalkkio (Novo Nordisk, Orion), korvaukset koulutus- ja kongressikuluista (Amgen, Novo Nordisk, Sanofi, Takeda), luentopalkkio (Novo Nordisk, Novartis)

**Minna Soinio:** Korvaukset koulutus- ja kongressikuluista (Ipsen, Novartis)

**Leena Kivipelto:** Ei sidonnaisuuksia

**Atte Karppinen:** Apuraha (Novartis)

**Melissa Rahi:** Ei sidonnaisuuksia

## KIRJALLISUUTTA

- Välämäki M, Sane T, Dunkel L, toim. Endokrinologia. Helsinki: Kustannus Oy Duodecim 2009.
- Fleseriu M, Hashim I, Karaviti, ym. Hormonal replacement in hypopituitarism in adults: an Endocrine Society clinical practice guideline. *J Clin Endocrinol Metab* 2016;101:3888–921.
- Ritvonen E, Karppinen A, Sintonen H, ym. Normal long-term health-related quality of life can be achieved in patients with functional pituitary adenomas having surgery as primary treatment. *Clin Endocrinol (Oxf)* 2015;82:412–21.
- Karppinen A, Ritvonen E, Roine RP, ym. Health-related quality of life in patients treated for non-functioning pituitary adenomas during the years 2000–2010. *Clin Endocrinol*, hyväksyty julkaistavaksi.
- Greenman Y, Cooper O, Yaish I, ym. Treatment of clinically nonfunctioning pituitary adenomas with dopamine agonists. *Eur J Endocrinol* 2016;175:63–72.
- Dorward NL. Endocrine outcomes in endoscopic pituitary surgery: a literature review. *Acta Neurochir (Wien)* 2010;152:1275–9.
- Dallapiazza RF, Oldfield EH, Jane JA Jr. Surgical management of Cushing's disease. *Pituitary* 2015;18:211–6.
- Dallapiazza RF, Grober Y, Starke RM, ym. Long-term results of endonasal endoscopic transsphenoidal resection of non-functioning pituitary macroadenomas. *Neurosurgery* 2015;76:42–53.
- Karppinen A, Kivipelto L, Vehkavaara S, ym. Transition from microscopic to endoscopic transsphenoidal surgery for nonfunctional pituitary adenomas. *World Neurosurg* 2015;84:48–57.
- Schalin-Jääntti C, Valanne L, Tenhunen M, ym. Outcome of fractionated stereotactic radiotherapy in patients with pituitary adenomas resistant to conventional treatments: a 5,25-year follow-up study. *Clin Endocrinol (Oxf)* 2010;73:72–7.
- Melmed S, Kleinberg D. Pituitary masses and tumors. Kirjassa: Melmed S, Polonsky KS, Larsen PR, Kronenberg HM, toim. Williams textbook of endocrinology. 13. painos. Philadelphia: Elsevier 2016, s. 232–99.
- Greenman Y, Stern N. Non-functioning pituitary adenomas. *Best Pract Res Clin Endocrinol Metab* 2009;23:625–38.
- Melmed S, Casanueva FF, Hoffman AR, ym. Diagnosis and treatment of hyperprolactinemia: an Endocrine Society clinical practice guideline. *J Clin Endocrinol Metab* 2011;96:273–88.
- Sandret L, Maison P, Chanson P. Place of cabergoline in acromegaly: a meta-analysis. *J Clin Endocrinol Metab* 2011;96:1327–35.
- Feelders RA, Holland LJ. Medical treatment of Cushing's disease. *J Clin Endocrinol Metab* 2013;98:425–38.
- Ding D, Yen CP, Starke R, ym. Unyielding progress: recent advances in the treatment of central nervous system neoplasms with radiosurgery and radiation therapy. *J Neurooncol* 2014;119:513–29.
- Katznelson L, Laws ER, Melmed S, ym. Acromegaly: an Endocrine Society clinical practice guideline. *J Clin Endocrinol Metab* 2014;99:3933–51.
- Nieman LK, Biller BM, Findling JW, ym. Treatment of Cushing's syndrome: an Endocrine Society clinical practice guideline. *J Clin Endocrinol Metab* 2015;100:2807–31.
- Sheehan J, Pouratian N, Steiner L, ym. Gamma knife surgery for pituitary adenomas: factors related to radiological and endocrine outcomes. *J Neurosurg* 2011;114:303–9.
- Lee CC, Vance ML, Xu Z, ym. Stereotactic radiosurgery for acromegaly. *J Clin Endocrinol Metab* 2014;99:1273–81.
- Lo A, Howard A, Nichol A, ym. Long-term outcomes and complications in patients with craniopharyngeoma: the British Columbia Cancer Agency experience. *Int J Radiat Oncol Biol Phys* 2014;88:1011–8.
- Jane J Jr, Laws E Jr. The surgical management of pituitary adenomas in a series of 3,093 patients. *J Am Coll Surg* 2001;193:650–9.
- Tabaee A, Anand V, Barrón Y, ym. Endoscopic pituitary surgery: a systematic review and meta-analysis. *J Neurosurg* 2009;111:545–54.
- Ammirati M, Wei L, Ciric I. Short-term outcome of endoscopic versus microscopic pituitary adenoma surgery: a systematic review and meta-analysis. *J Neurol Neurosurg Psychiatry* 2013;84:843–9.
- Fatemi N, Dusick J, Mattozzo C, ym. Pituitary hormonal loss and recovery after transsphenoidal adenoma removal. *Neurosurgery* 2008;63:709–19.
- Buchfelder M, Kreutzler J. Transcranial surgery for pituitary adenomas. *Pituitary* 2008;11:375–84.
- Sattler M, van Beek A, Wolffenbuttel B, ym. The incidence of second tumours and mortality in pituitary adenoma patients treated with postoperative radiotherapy versus surgery alone. *Radiother Oncol* 2012;104:125–30.
- Sattler M, Vroomen P, Sluiter W, ym. Incidence, causative mechanisms, and anatomic localization of stroke in pituitary adenoma patients treated with postoperative radiation therapy versus surgery alone. *Int J Radiat Oncol Biol Phys* 2013;87:53–9.
- Dekkers O, Pereira A, Romijn J. Treatment and follow-up of clinically nonfunctioning pituitary macroadenomas. *J Clin Endocrinol Metab* 2008;93:3717–26.
- Trouillas J, Roy P, Sturm N, ym. A new prognostic clinicopathological classification of pituitary adenomas: a multicentric case-control study of 410 patients with 8 years post-operative follow-up. *Acta Neuropathol* 2013;126:123–35.
- Raverot G, Jouanneau E, Trouillas J. Clinicopathological classification and molecular markers of pituitary tumours for personalized therapeutic strategies. *Eur J Endocrinol* 2014;170:R121–32.
- Monsalves E, Larjani S, Loyola Godoy B, ym. Growth patterns of pituitary adenomas and histopathological correlates. *J Clin Endocrinol Metab* 2014;99:1330–8.
- Di Ieva A, Rotondo F, Syro LV, ym. Aggressive pituitary adenomas – diagnosis and emerging treatments. *Nat Rev Endocrinol* 2014;10:423–35.
- Freda PU, Beckers AM, Katznelson L, ym. Pituitary incidentaloma: an Endocrine Society clinical practice guideline. *J Clin Endocrinol Metab* 2011;96:894–904.

## SUMMARY

### Treatment of pituitary tumors

Factors affecting the treatment decision for pituitary tumors (follow-up, surgery, drugtherapy or radiotherapy) include the location of the tumor, pressure effect on the ocular nerves, growth tendency, hormone secretion and histology. Prolactinoma is primarily treated with drugs, but surgery is the first-line treatment for other hormonally active pituitary adenomas as well as hormone-inactive macroadenomas, large Rathke cysts and craniopharyngeomas. If necessary, surgical treatment is supplemented with drug therapy and radiotherapy. Hypofunction is treated with hormone replacement therapy. In the long-term follow-up, pituitary function is assessed by hormone studies, size of the pituitary tumor by magnetic resonance imaging of the sella, and function of the optic nerves by neuro-ophthalmologic examination.