

# Konjenital Bilateral Preauriküler Sinüs: Olgu Sunumu

Mahmut Özkırış<sup>1</sup>, İbrahim Akın<sup>2</sup>, Reha Aydın<sup>2</sup>, Zeliha Kapusuz Gencer<sup>2</sup>, Levent Saydam<sup>2</sup>

<sup>1</sup>Acibadem Kayseri Hastanesi, Kulak Burun Boğaz Kliniği, Kayseri, Türkiye

<sup>2</sup>Bozok Üniversitesi Tıp Fakültesi, Kulak Burun Boğaz Anabilim Dalı, Yozgat, Türkiye

## ÖZET

Doğumsal anomaliler aurikula bölgesinde sık görülen bir durumdur. Majör anomaliler fonksiyonel ve yapısal ciddi bozukluklara yol açarken minör anomaliler daha çok kozmetik kaygılara yol açar. Preauriküler sinüs, kulak katlantısının üst, ön kısmında ve genellikle tek tarafta görülür. Birinci faringeal yarığın dorsal kısmının tam olmayan kapanması sonucu oluşur. Dıştan bakıldığında preauriküler bölgede deriden başlangıçlı alan ve iç kısımlara uzanan bir traktüs içeren küçük bir delik şeklinde görülür. Genellikle bulgu vermeyip, nadiren tekrarlayan yara enfeksiyonları ile bir arada olabilmektedir. Her iki kulak önünde 10 yıldır aralıklarla yara enfeksiyonu bulunan 26 yaşındaki bayan hastada preauriküler sinüs saptandı ve literatür eşliğinde konu tartışıldı.

Sunmuş olduğumuz olguda preauriküler bölgenin iyileşmeyen ve tedavilere cevap vermeyen cilt enfeksiyonları zemininde preauriküler sinüsün de olabileceğinin vurgulanması amaçlanmıştır.

**Anahtar sözcükler:** preauriküler sinüs, brankial yarık, cilt enfeksiyonu.

## CONGENITAL BILATERAL PREAURICULAR SINUS: A CASE REPORT

### ABSTRACT

Congenital anomalies are common conditions in the auricular region. Major abnormalities give rise to serious structural and functional disorders, meanwhile minor anomalies lead mostly to cosmetic concerns. Preauricular sinuses are seen in the anterosuperior part of the auricle and usually on the unilateral side. They occur due to the incomplete closure of the dorsal part of the first branchial cleft. It presents as a small opening hole in the skin anterior to the insertion of the helix. Preauricular sinus is usually asymptomatic, however, it may sometimes accompany with recurrent wound infections. In this study we presented a bilateral preauricular sinus in a 26 year old woman having wound infection on the preauricular region recurring for 10 years and the topic was discussed in light of literature.

We present the case in order to emphasize that, in the back ground of unhealed skin infections on the auricular region, which do not respond to treatment, there may be a preauricular sinus like in this case.

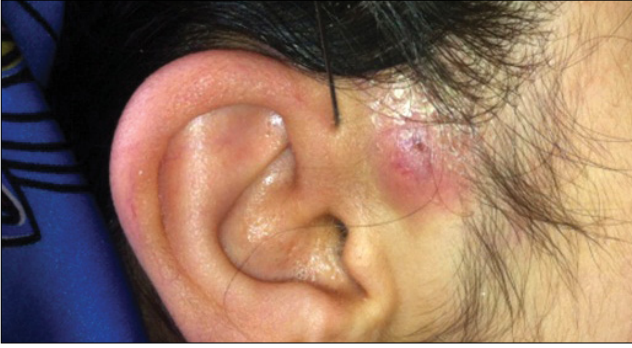**Keywords:** Preauricular sinus, branchial cleft, skin infection.

**P**reauriküler sinüs (PAS) kulağın ön kısmında deride bulunan epitelyal bir kist veya sinüs oluşumdur. Genellikle heliksin ve tragusun önünde yerleşen ve içeri doğru uzanan bir traktüse sahip olan bir delik şeklindedir. Brankial anomalilerin %1'den daha azını oluşturmakta olup vakaların %35-50'si bilateraldir (1).

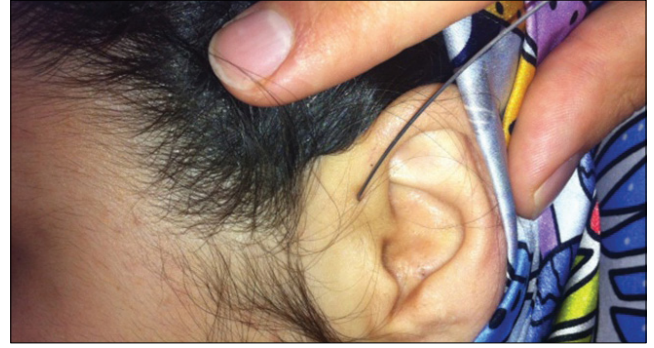Etyopatogenezinde sıklıkla üç teoriden bahsedilmektedir (2,3). En çok kabul gören teori embriyogenez esnasında auriküler trabeküllerin inkomplet veya defektif füzyonu sonucu

oluşturduğudur. İkinci teori, 1. faringeal yarığın dorsal parçasının inkomplet kapanmasıdır ki, bu teori preauriküler lezyonların brankiojenik malformasyonlar olduğunu düşündürmektedir. Üçüncü teoriye göre ise bu lezyonlar auriküler gelişim sırasında ektodermin içeri doğru katlanmasından kaynaklanmaktadır. Genellikle asemptomatik olup seyrek olarak kronik yara enfeksiyonlarıyla bir aradadır (4).

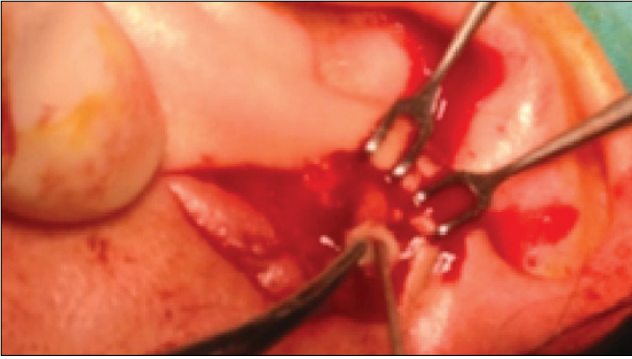
Sunmuş olduğumuz olguda preauriküler bölgenin iyileşmeyen ve tedavilere cevap vermeyen cilt enfeksiyonları zemininde preauriküler sinüsünde olabileceğinin vurgulanması amaçlanmıştır.



Şekil 1. Preaurikuler sinus (Sağ taraf).



Şekil 2. Preaurikuler sinus (Sol taraf).



Şekil 3. Preaurikuler sinus eksizyonu (operasyon görüntüsü).

### Olgu sunumu

26 yaşında kadın hasta polikliniğimize sağ kulak kepçesi önünde 5-6 gün önce oluşan kızarıklık, kaşınma ve döküntü yakınmasıyla başvurdu. Muayene sırasında sağ kulak kepçesi önünde enfekte bir preauriküler sinus ağızı görüldü. Enfekte yapının 2-3 cm çevresinde deride sellülit tarzı kızarıklığı olduğu tespit edildi. Hastanın sol kulak önünde de 1 adet preauriküler sinus tespit edildi (Şekil 1,2). Fasial sinir fonksiyonları normal olan hastanın kulak burun boğaz ve baş, boyun muayenesi doğaldı. İşitme testlerinde de normal bulgular tespit edildi.

Bu şikâyetlerinin yaklaşık 10 yıldır olduğunu ve ara ara tekrar ettiğini söyledi. Ek yakınması olmayan hastanın özgeçmişi ve soygeçmişinde bir anormallik tespit edilmedi. Enfekte preauriküler sinus olarak kabul edilen hastaya antibiyotik tedavisi başlandı. Bir hafta sonra yapılan kontrolde preauriküler şişlik, kızarıklık ve ağrının kaybolduğu gözlemlendi. Elektif şartlarda sağ preauriküler kist ve sinus eksizyonu yapılan hastada fistül traktusunun tragal kartilaj hizasında kör bir kese şeklinde sonlandığı görüldü. Kist ve fistülün cerrahi olarak total eksizyonu yapıldı (Şekil 3). Hasta sol taraflı preauriküler sinus lezyonu için asemptomatik olması nedeniyle opere edilmeden izlem planlandı. Tedaviden sonraki birinci, altıncı ve onikinci aylarda yapılan kontrollerinde nüks saptanmadı.

### Tartışma

Preaurikular sinüs, sıklıkla sağda, kulak üst kıvrımı önünde yer alan, genellikle bulgu vermeyen doğumsal ya da edinsel olabilen bir oluşumdur. Genetik özelliği olan olgularda daha yüksek oranda olmak üzere %25-50 oranında çift taraflı görülür. Kalıtımının, tam olmayan otozomal dominant özellikte olduğu düşünülmektedir (4). Kadın ve erkekte görülme sıklığı eşittir. Preauriküler sinüs genellikle bulgu vermez. İnatçı enfeksiyon, selülit, ülserleşme gibi klinik durumlarda önem kazanır. Bazı olgular düzenli aralıklarla içinden koyu kıvamlı bir sıvının boşaldığını belirtirler. Genellikle olgumuzda görüldüğü şekilde tekrarlayan enfeksiyon ve akıntı ile başvuru olur (5).

Birinci brankial yarık anomalisi kaynaklı gelişen preauriküler fistüllerde, epitel traktusu dış kulak yolu ön kısmına açılır veya kulak yoluna çok yakındır. Fistül çoğunlukla cilt ile dış kulak yolunu bağlar veya dış kulak yoluna paralel seyreder. Genellikle fasial sinirin lateralinde yerleşmektedir (6,7).

Preaurikular sinüs, ayırıcı tanısında piyojenik cilt enfeksiyonları, mikobakteriyal enfeksiyonlar, süpüratif lenfadenitler, piyojenik granulom, tükürük bezi fistülleri, epidermal inklüzyon kistleri, cilt karsinomları gibi çok geniş hastalık spektrumu yer alır. Kendi olgumuzdaki gibi medikal tedaviye rağmen rekürrens gösteren durumlarda kesin tanıya ulaşabilmek için dikkatli anamnez, inspeksiyon ve ayrıntılı fizik muayene sonrası gerekli olgularda o bölgeye yönelik radyolojik inceleme yapılmalıdır (5).

Bazı olgularda sağırlık ve böbrek anomalileri ile birlikteliği olabilir. Enfeksiyon durumunda yapılan mikrobiyolojik çalışmalarda etken olarak en sık %31 oranında *S.epidermidis* elde edilmiştir. *S.viridans* %15, *peptococcus türleri* %15, *proteus türleri* %8 ile diğer etkenleri oluşturur (5-7). Kendi olgumuzda nüks olduğu için mikrobiyolojik çalışma gereksinimi duymadık.

Cerrahi tedavi gerektiren olgu sayısı sınırlıdır. Enfekte durumlarda uygun antibiyotik ve antiinflamatuvar ile tedavi edilir tekrarlayan olgularda cerrahi müdahale düşünülür. Cerrahi müdahale, enfeksiyonun tam olarak tedavi edildiği olgularda uygulanmalıdır. Aksi durumda kitlenin tam olmayan çıkarımı ve nüks gibi sorunlarla karşılaşılabilir. Cerrahi girişim sonrası nüks oranı çeşitli serilerde %5 ile %42 arasında bildirilmiştir (6,8,9).

### Kaynaklar

1. Walner DL, Myer CM. Salivary gland disease. In: Cumings CW, Fredrickson JM, Harker LA, Krause CJ, Richardson MA, Schuller DE, eds. Pediatric otolaryngology head and neck surgery. 3rd ed, Mosby 1998;5:116-32.
2. Baarsma EA. Surgical treatment of the infected preauricular sinus. Arch Otorhinolaryngol 1979;222:97-102.
3. Aronsohn RS, Batsakis JG, Rice DH, Work WP. Anomalies of the first branchial cleft. Arch Otolaryngol 1976;102:737-40.
4. Ellies M, Laskawi R, Arglebe C, Altrogge C. Clinical evaluation and surgical management of congenital preauricular fistulas. J Oral Maxillofac Surg 1998;56:827-31.
5. Currie AR, King WW, Vlantis AC, Li AK. Pitfalls in the management of preauricular sinuses. Br J Surg 1996;83:1722-24.
6. Prasad S, Grundfast K, Milmo G. Management of congenital preauricular pit and sinus tract in children. Laryngoscope 1990;100:320-21.
7. Nofsinger YC, Tom LW, LaRossa D, Wetmore RF, Handler SD. Periauricular cysts and sinuses. Laryngoscope 1997;107:883-87.
8. Scheinfeld NS, Silverberg NB, Weinberg JM, Nozad V. The preauricular sinus: a review of its clinical presentation, treatment, and associations. Pediatr Dermatol 2004;21:191-96.
9. Akbay E, Öztürk K, Keleş B. Konjenital Preauriküler Fistül Cerrahisinde Kılavuz Prob Ve Metilen Mavisini Kullanımı. KBB-Forum 2007;6:1-5.

### Sonuç

Klinikte göreceli olarak sık görülen bu olgunun ciddi sorunlara yol açabilecek sendromlarla birlikte olabileceği göz önüne alınmalıdır. Basit enfeksiyon durumlarında antibiyotik ve destek sağlanmalı, uygun hastalara cerrahi olarak müdahale edilmelidir. Yapısal anomaliler, ailede böbrek hastalığı ya da sağırılık öyküsü, annede gebelik diyabeti öyküsü durumlarında ileri tetkikler gerekmektedir.