

Unilateral Renal Tromboz ve Hiperkoagülabilité: Olgu Sunumu

Murat Şamlı¹, Çiğdem Doğulu², Nevzat Demirhan³

¹Acibadem Üniversitesi, Tıp Fakültesi, Üroloji Anabilim Dalı, Bursa, Türkiye

²Acibadem Üniversitesi, Tıp Fakültesi, Nöroloji Anabilim Dalı, Bursa, Türkiye

³Bursa Acibadem Hastanesi, Radyoloji Bölümü, Bursa, Türkiye

ÖZET

Kliniğimize şiddetli sağ renal kolik benzeri lomber ağrı şikayeti ile başvuran, 40 yaşındaki erkek hastada hiperkoagülabilité sonucu gelişen parsiyel unilateral renal arter trombozu olgusu sunulmuştur. Kontrastsız spiral BT incelemede şiddetli kolik yan ağrısını açıklayıcı, tıkaçıcı özellikte bir patoloji gözlenmeyen hastada, kontrastlı BT ile sağ renal arter parsiyel trombozu saptandı ve hasta hospitalize edilerek, düşük moleküler ağırlıklı heparin tedavisine alındı.

Akut tübül nekroza ait poliüri evresi geçtikten sonra, tromboza yatkınlık oluşturan risk faktörleri açısından tetkik edilen hastada Lupus Antikoagülanı pozitif ve PAI-1 4G/5G polimorfizmi heterozigot olarak saptandı. Hiperkoagülabilitéye bağlı arteriyel tromboz geliştiği düşünülen hastaya, tromboz profilaksisi amacıyla oral antikoagülan başlandı.

Anahtar sözcükler: Hiperkoagülabilité, lupus antikoagülanı, PAI-1 4G/5G polimorfizmi, renal arter trombozu

UNILATERAL RENAL THROMBOSIS AND HYPERCOAGULABILITY: A CASE REPORT

ABSTRACT

We report a case of a 40-year-old male presenting with lumbar pain resembling right renal colic, who developed unilateral partial renal artery thrombosis due to hypercoagulability. As non-contrast spiral CT did not reveal any causative pathology, computed tomography with intravenous (IV) contrast showed partial thrombosis of right renal artery. After admission to the hospital low-molecular-weight heparin treatment was initiated. Following the recovery from polyuria caused by acute tubular necrosis, the patient underwent prothrombotic risk factor analysis which revealed the presence of lupus anticoagulant and PAI-1 4G/5G polymorphism at heterozygous state. The patient, who developed arterial thrombosis due to hypercoagulopathy, was given oral anticoagulation therapy with warfarin for thrombosis prophylaxis.

Key words: hypercoagulability, lupus anticoagulant, PAI-1 4G/5G polymorphism, renal artery thrombosis

Giriş

Hiperkoagülabilité (trombofili), antikoagülan yollardaki kalıtsal defektler veya çeşitli edinsel koagülan veya non-koagülan nedenlerden dolayı artmış tromboz riskini tanımlamak için kullanılan bir terimdir. Antitrombin III eksikliği, Protein C ve Protein S eksikliği, aktive protein C rezistansı (Faktör V Leiden polimorfizmi), Protrombin 20210A polimorfizmi, hiperhomosisteinemi, displazminojenemi, disfibrinojenemi, yüksek plazminojen aktivatör inhibitör (PAI) düzeyleri (PAI-1 4G/5G polimorfizmi) ve artmış faktör

VIII düzeyleri kalıtsal hiperkoagülabilité oluşumundan sorumlu iken, edinsel hiperkoagülabilité nedenleri arasında ise antifosfolipid antikorların varlığı, trombositemi, disproteinemi, heparinin indüklediği trombositopeni, östrojen tedavisi, malignansi, hamilelik, yatak istirahati, ameliyat, travma sayılabilir (1,2).

Son yıllarda venöz trombüs gelişimi ile kalıtsal hiperkoagülopati arasındaki ilişki önemli ölçüde ortaya konmuşken, arteriyel trombozun gelişiminde ise daha ziyade lokal veya diffüz aterosklerozun rolü olduğu öne sürülmektedir (3). Bir yandan arteriyel tromboz vakalarında etyolojide hiperkoagülopati tarama testlerinin yapılmasının düşük

önem taşıdığını vurgulayan raporlar yayınlanırken, diğer taraftan hiperkoagülabilitenin arteriel trombozdaki rolünü ortaya koyan giderek artan sayıda çalışma rapor edilmektedir (2,4-6).

Bu raporda, lupus antikoagülanı pozitifliği ve PAI-1 4G/5G polimorfizmi heterozigot taşıyıcılığı varlığı nedeniyle edinsel ve kalıtsal hiperkoagülabiliten nedenlerinin birlikteliğine bağlı gelişen ve sağ renal arter trombüsü olarak prezente olan bir arteriyel tromboz olgusu sunulmaktadır.

Olgu

40 yaşında erkek hasta, sabah saatlerinde başlayan şiddetli sağ lomber ağrı ile çalıştığı kurumda ve daha sonra başvurduğu bir hastanede renal kolik ön tanısı ile medikal tedavi gördüğünü ifade ederek hastanemiz acil polikliniğine başvurdu. Öyküsünde ve özgeçmişinde belirgin bir özellik tespit edilmedi. Ailesinde üriner sistem, kardiyovasküler veya solunum sistemine ait problem olmayan hastanın ilaç kullanım öyküsü de bulunmamaktaydı. Laboratuvar incelemesinde, tam idrar tetkikinde normal parametreler saptandı ve hospitalize edildiği süre boyunca da bu yönde bir patoloji gözlenmedi. Tam kan sayımı, lökositoz (14.000/ml) dışında, normal sınırlardaydı. Kan lökosit değeri de 36. saatte 17.000/ml değerine yükseldi ve 6. gününde normal değerlere geriledi. Karaciğer ve böbrek fonksiyon testleri normal sınırlarda bulundu. ALP 49 U/L (Normal değer; 40-129 U/L) değerlerindedi. Başvuruda 943 U/L (Normal değer; 135-225 U/L) olarak saptanan LDH değeri, 36 saat sonra maksimum düzeyine çıktı (1404 U/L) ve 8. gününde 353 U/L değerine kadar geriledi. C Reaktif Protein (CRP) değeri ilk başvurusunda 0.28 mg/dl (Normal değer; 0-0.5mg/dl) bulunurken, 2. gününde 25mg/dl değerlerine kadar yükseldi ve giderek azalarak 17. gününde 0.60mg/dl değerine geriledi.

Hastaya 64 slice multidetektör bilgisayarlı tomografi (Somatom Sensation 64, Siemens Medical Solutions) kullanılarak önce kontrastsız olarak, daha sonra IV 100 cc noniyonik kontrast madde (Iomeron 350) verilmesini takiben, "bolus tracking" yöntemi ile arteriyel fazda ve 100. saniyede nefrogram fazında olmak üzere trifazik inceleme yapıldı. 1 mm kesit kalınlığında 3D reformat görüntüler, "volume rendering" (VRT) ve "maximum intensity-projection" (MIP) teknikleri ile birlikte incelendi (Şekil 1). Sağ böbrek orta pol hizasında alınan kesitlerde kontrastsız, arteriyel ve nefrogram fazlarından yapılan dansitometrik ölçümlerde arteriyel kan akımı ve nefrogramı temsil edebilecek dansite artımı saptanmadı. Arteriyel fazda, sağ böbreğin aksiyel ve koronal VRT ve koronal MIP görüntülerinde lobar

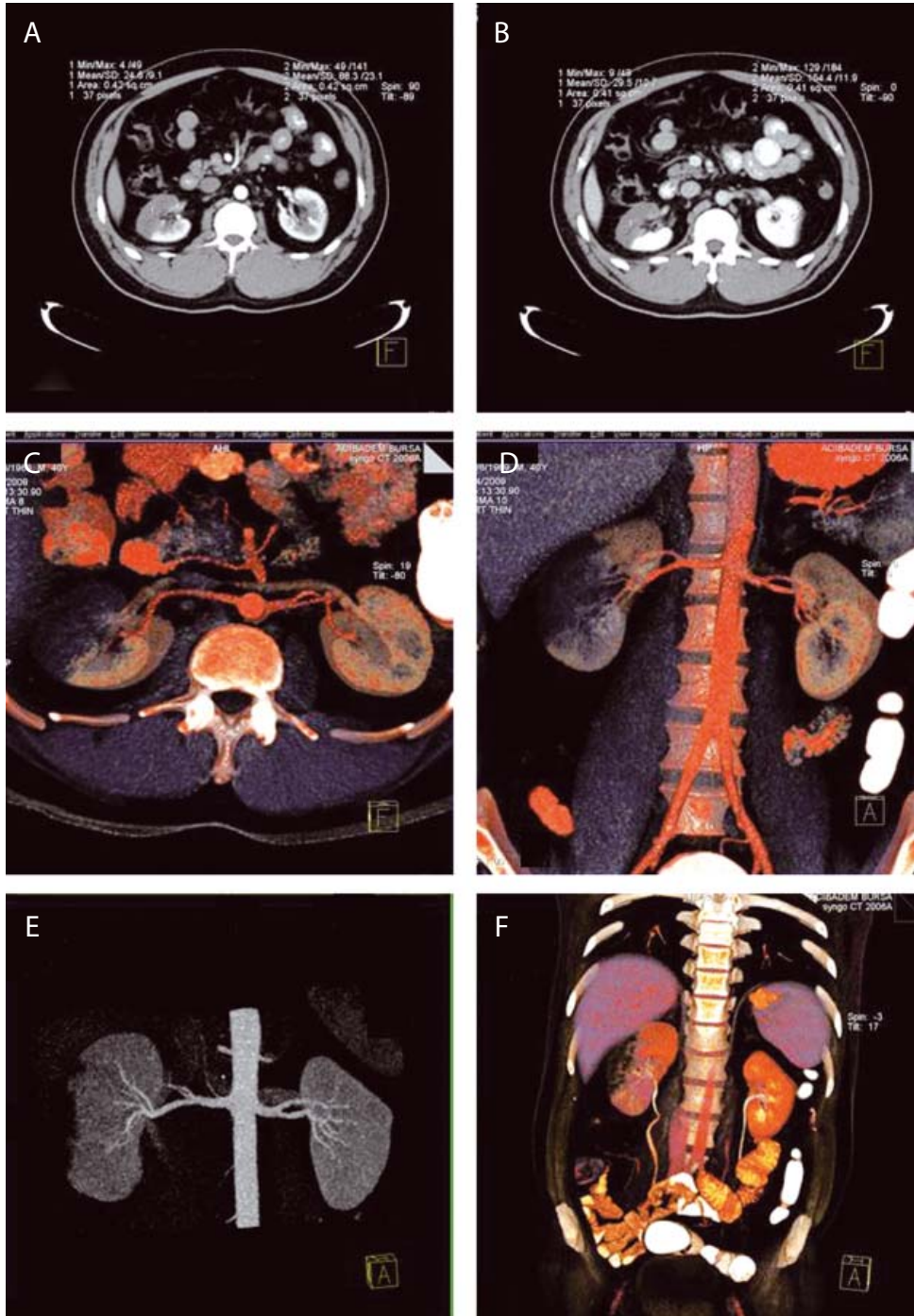
arterler açık olarak izlendi, ancak iskemik bölgede segmental arterler izlenmedi. Unilateral renal arter trombüsü gelişimi tanısı ile hospitalize edilen hasta düşük moleküler ağırlıklı heparin (enoxaparin 4000 IU/0.4 ml SC/gün) tedavisine alındı. 10lt/24 saate dek artan poliüri dönemi dışında olaysız seyreden izlem sürecinde elektrolit düzeylerinde bozulma da görülmedi. Ateşi yalnızca bir kez, yatışının 40. saatinde 38.5°C oldu. Tromboza yatkınlık araştırılmak üzere yapılan tarama testlerinde; PT, aPTT, Trombin zamanı (TT), normalize aktive protein-C oranı (n-APC-SR), homosistein, serbest Protein S antijeni, total Protein S antijeni, Protein S aktivitesi, Protein C antijeni, Protein C aktivitesi, antitrombin III normal değerlerde bulundu. Fibrinojen düzeyi (570 mg/dl) normal değerlerin (15-400 mg/dl) hafif üstünde idi. Antifosfolipid antikorlarının analizinde, lupus antikoagülanı (LA) pozitif, Anti-kardiyolipin antikorları (ACA IgM ve IgG) negatif olarak bulundu.

Kalıtsal hiperkoagülabiliteneye yatkınlık oluşturan genetik varyant analizinde; hastanın Faktör V Leiden (G1691A), MTHFR C677T ve Faktör II G20210A polimorfizmleri için normal allelleri taşıdığı saptandı. Hastada PAI-1 4G/5G polimorfizmi ise heterozigot mutant olarak tespit edildi.

Tartışma

Akut renovasküler obstrüksiyon tanısı zor ve ancak yüksek oranda klinik şüphe bulunduğu araştırılarak tespit edilebilecek bir klinik durumdur. Özellikle valvular kalp hastalığı, atrial fibrilasyon, endokardit veya öyküsünde emboli atakları bulunan kişilerde gelişen akut flank ağrısı varlığında düşünülebilir. Akut renal infarkt asemptomatik olabileceği gibi, ani ve şiddetli ortaya çıkan karın veya lomber bölgede ağrı, bulantı, kusma şikayetleri ile de hasta başvurabilir. Hematüri ve albuminüri idrarda tespit edilebilir. Ateş ve lökositoz da görülebilir. İdrar analizi, eğer böbrekteki hasar idrar üretimini tamamen engelleyecek şekilde ise, tamamen normal gözükülebilir. Akut infarkt sonrası aspartat transaminaz, laktat dehidrojenaz ve alkalın fosfataz yükselir. Kliniğin izlenmesinde en önemli marker laktat dehidrojenazdır (7). Hastamızda da başvuru anından itibaren çalışılan LDH değeri yüksek tespit edilmiş ve günler içinde giderek yükselme eğilimine olmuştur.

Kontrastsız helikal bilgisayarlı tomografi (BT) akut flank ağrısının değerlendirilmesinde ideal diagnostik yöntem olarak gösterilmektedir (8). Bu yöntem ile tüm üriner sistem taş tiplerini tespit etmek olasıdır. Ancak taş ile ilgili olmayan, piyelonefrit, renal ven trombozu ve renal arter trombozu gibi flank bölge ağrılarını helikal BT ile tespit etmek olası değildir. Hastanın kliniğinin açıklanmasında



Şekil 1. Sağ böbrek orta polünden geçen kontrastsız, arteryel (A) ve nefrogram (B) fazlarından yapılan dansitometrik ölçümlerde arteryel akımı ve nefrogramı temsil edebilecek dansite artımı saptanmadı. Arteryel fazda sağ böbreğin aksiyel (C) ve koronal (D) VRT ve koronal MIP (E) görüntülerinde lobar arterleri açık izlenmekte ancak iskemik bölgede segmental arterler izlenmemektedir. Nefrogram fazında (F) elde olunan VRT görüntülerde sağ böbrek orta kesiminde nefrogram fazına girmeyen iskemik bölgenin volümü gözlenmektedir.

yetersiz kaldığında, kontrastlı BT tetkiki ile durumu değerlendirmek gereklidir. Bu nedenle tromboz riski taşıyan hastaların kontrastlı BT kullanılmalıdır.

Akut renal arter oklüzyonunda 2 sebep söz konusudur: tromboz ve tromboemboli. Akut tromboz renal vasküler sistemden kaynaklanan bir trombüsün obstruksiyonudur. Travma ve enstrumantasyon en önemli tromboz kaynağıdır. Tromboembolizm ise uzak bölgelerden gelen

trombüse bağlı ve renal arter oklüzyonu yapan en sık sebeptir.

Edinsel hiperkoagülabilite nedenlerinden biri olan antifosfolipid antikorlarının varlığı hem arteryel hem de venöz tromboz riskini arttıran bir durumdur (9). Antifosfolipid antikorlar (aPL), lupus antikoagülanı (LA) ve antikardiyolipin antikorlarından (ACA) oluşan heterojen bir grup otoantikordur. Sağlıklı, asemptomatik kişilerde saptanabildiği

gibi klinikte tekrarlayıcı düşük, trombositopeni, intra-abdominal tutulum ve nörolojik bozukluklarla seyreden antifosfolipid sendromuna da neden olabilirler (10). Antifosfolipid antikorlarına bağlı gelişen tromboz için endotelyumdan prostasiklin salınımının inhibisyonu, protein C-protein S yolundaki değişiklikler, trombositler üzerine direkt prokoagülan etki ve fibrinoliz bozukluğu gibi çok sayıda ve değişik mekanizmalar öne sürülmekle birlikte, patogenezi tam olarak ortaya konamamıştır (11).

Plazminojen aktivatör inhibitör 1 (PAI-1) serin proteaz inhibitör ailesine ait bir glikoproteindir, fibrinoliz regülasyonu ve trombüs oluşumunda önemli rol oynayan plazminojen aktivasyonunu inhibe eder (12). Yüksek (PAI-1) seviyelerine yol açan, PAI-1 geninin transkripsiyonun promotor bölgesindeki -675 bp üstünde yer alan, 4G/5G delesyon/insersiyon polimorfizmi hem arteriyel hem de venöz

tromboz oluşumu ile ilişkilendirilmiş kalıtsal bir hiperkoagülabilitenedenidir (13-17).

PAI-1 4G/5G delesyon/insersiyon polimorfizmi varlığının, antifosfolipid sendromlu hastalarda arteriyel trombüs gelişimi için ek bir risk faktörü olduğu rapor edilmiştir (18).

Tromboz genetik ve edinsel faktörlerin etkileşimi ile oluşan multifaktöriyel bir hastalıktır. Son yıllarda hiperkoagülabilitenin venöz tromboz ile ilişkisi ortaya konmuşsa da, arteriyel tromboz gelişimindeki rolü tartışmalıdır. Diğer arteriyel tromboz nedenlerinin saptanmadığı hastamızda hiperkoagülabiliteneye yol açan LA pozitifliği ve buna olasılıkla katkıda bulunmuş olan PAI-1 4G/5G polimorfizminin varlığının sağ renal arter parsiyel trombozundan sorumlu olabileceği düşünülmüş ve hastaya tromboz profilaksisi için oral antikoagülan başlanmıştır.

Kaynaklar

1. Abramson N, Abramson S. Hypercoagulability: Clinical Assessment and treatment. Review Article. Southern Medical Journal 2001; 94:1013-20.
2. Thomas DP, Roberts HR. Hypercoagulability in Venous and Arterial Thrombosis. Annals of Internal Medicine 1997; 126:638-44.
3. Rosendaal FR. Risk factors for venous thrombotic disease. Thromb Haemost 1999; 82:610-9.
4. Wilhelmsen L, Svardsudd K, Korsan-Bengtson K, Larsson B, Welin L, Tibblin G. Fibrinogen as a risk factor for stroke and myocardial infarction. N Engl J Med 1984; 311:501-5.
5. Meade TW, Mellows S, Brozovic M, Miller GJ, Chakrabarti RR, North WR, et al. Haemostatic function and ischaemic heart disease: principal results of the Northwick Park Heart Study. Lancet 1986; 2:533-7.
6. Libby P, Mach F, Schönbeck U, Bourcier T, Aikawa M. Regulation of the thrombotic potential of atheroma. Thromb Haemost 1999; 82:736-41.
7. Lessman RK, Johnson SF, Coburn JW, Kaufman JJ. Renal artery embolism: clinical features and long-term follow-up of 17 cases. Ann Intern Med 1978; 89:477-82.
8. Hamm M, Knopfle E, Wartenberg S, Wawroschek F, Weckermann D, Harzmann R. Low dose unenhanced helical computerized tomography for the evaluation of acute flank pain. J Urol 2002; 167:1687-91.
9. Vlachoyiannopoulos PG, Routsias JG. A novel mechanism of thrombosis in antiphospholipid antibody syndrome. J Autoimmun. 2010 Jul 15. [Epub ahead of print]
10. Donadini MP, Crowther M. Antiphospholipid Syndrome: A Challenging Hypercoagulable State with Systemic Manifestations. Hematol Oncol Clin North Am 2010; 24:669-676.
11. Greaves M. Antiphospholipid antibodies and thrombosis. Lancet 1999; 353:1348-53.
12. Barcellona D, Fenu L, Cauli C, Pisu G, Marongiu F. Allele 4G of gene PAI-1 associated with prothrombin mutation G20210A increases the risk for venous thrombosis. Thromb Haemost 2003; 90:1061-4.
13. Dawson S, Hamsten A, Wiman B, Henney A, Humphries S. Genetic variation at the plasminogen activator inhibitor-1 locus is associated with altered levels of plasma plasminogen activator inhibitor-I activity. Arterioscler Thromb 1991; 11:183-90.
14. Mansfield MW, Stickland MH, Grant PJ. Plasminogen activator inhibitor-I (PAI-1) promoter polymorphism and coronary artery disease in non-insulin-dependent diabetes. Thromb Haemost 1995; 74:1032-4.
15. Gohil R, Peck G, Sharma P. The genetics of venous thromboembolism. A meta-analysis involving ~120,000 cases and 180,000 controls. Thromb Haemost 2009; 102:360-70.
16. Cinemre H, Bilir C, Akdemir N. Isolated Renal Vein Thrombosis Associated With MTHFR-1298 and PAI-1 4G Gene Mutations. Clin Appl Thromb Hemost 2010 16:708-10
17. Xu X, Li J, Sheng W, Liu L. Meta-analysis of genetic studies from journals published in China of ischemic stroke in the Han Chinese population. Cerebrovasc Dis 2008; 26:48-62.
18. Tassies D, Espinosa G, Munoz-Rodriguez FJ, Freire C, Cervera R, et al. The 4G/5G polymorphism of the type 1 plasminogen activator inhibitor gene and thrombosis in patients with antiphospholipid syndrome. Arthritis and Rheumatism 2000; 43:2349-58.