

# Konjenital Kolumella Yokluğunun Bilateral Internal Nazal Cilt Flepleri ve Kıkırdak Grefti ile Rekonstrüksiyonu

Murat İğde<sup>2</sup>, Halil İbrahim Canter<sup>1</sup>, M. Emin Mavili<sup>3</sup>

<sup>1</sup>Acibadem Üniversitesi Tıp Fakültesi, Plastik Rekonstrüktif ve Estetik Cerrahi Anabilim Dalı, İstanbul, Türkiye

<sup>2</sup>Ankara Numune Eğitim ve Araştırma Hastanesi, Plastik, Rekonstrüktif ve Estetik Cerrahi Anabilim Dalı, Ankara, Türkiye

<sup>3</sup>Hacettepe Üniversitesi, Tıp Fakültesi, Plastik Rekonstrüktif ve Estetik Cerrahi Anabilim Dalı, Ankara, Türkiye

## ÖZET

**Giriş ve Amaç:** Nasal kolümanın konjenital aplazisi oldukça nadir görülen bir anomalidir. Deformite, kolümanın burun ucundan filtrum tabanına kadar, alar kartilajları da içerecek şekilde izole yokluğu ile karakterizedir. Nazal kolümanın konjenital aplazisinde septum, burun ve üst dudak gibi çevre yapılar normaldir.

**Olgu ve Yöntem:** 26 yaşında bayan hasta, solunum güçlüğü ve burun ucu projeksiyon yetersizliği şikayetleri ile kliniğimize başvurdu. Hikâyede kolümanın doğumda yokluğu öğrenildi. Özgeçmişinde hastanın halasında da aynı patolojinin varlığı saptandı. Fizik muayenede burun ucunun superior filtral sınıra adhezyonu ve nazal dorsal çizgide septumun kaudal sınırından burun ucuna kadar uzanan şiddetli depresyon izlendi. Rekonstrüksiyon bilateral internal nazal vestibüler deri flepleri ve alar konkal kartilaj greftleri kullanılarak yapıldı. Postoperatif flep kaybı ve yara iyileşme problemi görülmeydi. 6 aylık takipte ameliyatta sağlanan burun ucu projeksiyonu postoperatif dönemde de yumuşak doku kontraksiyonu veya kartilaj rezorpsiyonu gelişmeksizin korunduğu gözlemlendi.

**Sonuç:** Kolumellar defektlerin rekonstrüksiyonunda kullanılabilecek sayısız teknik olmasına rağmen her birinin kendi avantaj ve dezavantajları vardır. Bu nedenle kolümalar defektlerin cerrahi tedavisi hastaya özel olmalıdır. Kolüma rekonstrüksiyonunda internal nazal vestibüler flep kullanımı flep donör alanında görülebilen nebbe olmaması ve iyi doku uyumu nedeniyle avantajlıdır.

**Anahtar sözcükler:** konjenital kolumella yokluğu, internal nazal cilt flebi, kıkırdak grefti

## RECONSTRUCTION OF CONGENITAL ABSENT COLUMELLA WITH BILATERAL INTERNAL NASAL VESTIBULAR SKIN FLAPS AND CARTILAGE GRAFTS

### ABSTRACT

**Background:** Congenital aplasia of the nasal columella is a very rare anomaly. The deformity is characterized by the isolated absence of the columella from the nasal tip to the root of the philtrum, including the medial crura of the alar cartilages. In congenital aplasia of the nasal columella, surrounding structures such as the septum, nose, and upper lip are normal.

**Patient and Methods:** A 26-year old female patient has been seen with complains of difficulty in breathing and aesthetically nasal tip projection insufficiency. Columella was absent at birth. She reported the presence of same pathology with her aunt in the medical history. Physical examination revealed adhesion of the nasal tip to superior philtral margin and acute depression of nasal dorsal line, extending from caudal edge of septum to nasal tip. Reconstruction was achieved by the of bilateral internal nasal vestibular skin flaps together with alar and conchal cartilage grafts.

**Results:** Postoperative flap survival and wound healing were uneventful. Nasal tip projection obtained peroperatively was preserved without any soft tissue contraction or cartilage resorption during 6 month-follow-up period.

**Conclusions:** Although there are myriad techniques available for repairing columellar defects, each of these techniques has their own advantages and disadvantages. Therefore, the treatment of columella defects should be individualized. The internal nasal vestibular flap is useful for columella reconstruction since it avoids external scarring at the flap donor site and has the advantage of good tissue match.

**Key words:** congenital absent columella, internal nasal vestibular skin flap, cartilage grafts

## Giriş

Nazal kolümellar defektlerin en sık nedenleri enfeksiyon, travma veya cerrahi tümör eksizyonudur (1,2,3). İzole konjenital kolümella yokluğu oldukça nadirdir. Literatürde sadece bir kaç vaka sunumu bulunmaktadır (4,5,6). Kolümellanın konjenital yokluğu, embriyolojik gelişim sürecinde frontonazal çıkıntıyı oluşturmak üzere medial nazal çıkıntılarının frontal çıkıntı ile füzyonuna engel olan herhangi bir durum nedeniyle gelişebilir (7).

Genellikle, fasial defektlerin mezenkimal göç yetersizliği, hücre nekrozu veya azalmış hücre proliferasyonu nedeniyle nöral krest hücrelerinde noksanlık nedeniyle geliştiği kabul görmektedir. Bu etkilere neden olan faktörler genetik veya çevresel olabilir (8). Nasal kolümellar defektin başlangıcı göz önüne alındığında, kolümella gelişimindeki kritik zamanın burnun komşu diğer yapılarından daha geç olduğu varsayılmaktadır. Bu nedenle daha geç bir dönemde karşılaşılan bir teratojenin selektif olarak sadece bu yapının hücresel penetrasyon ve kondrifikasyonunu durdurması olasıdır. Sonuç olarak, kolümella dışında burnun ve dudağın diğer yapıları normal gelişmektedir. Fakat bu varsayımın kabul görmesi için burnun embriyogenezinin geç safhalarının daha detaylı ve iyi anlaşılması gerekmektedir (4).

Bu makalede, ilişkili başka hiçbir anomali olmayan genç bayan hastada nazal kolümellanın total konjenital aplazisinin cerrahi tedavisi sunulmuştur. Kolümella rekonstrüksiyonu yumuşak doku kapaması için bilateral internal vestibüler deri flepleri ve dayanıklı çatı oluşturmak üzere kartilaj greftleri kullanılarak yapılmıştır.

## Hasta ve metod

26 yaşında bayan hasta solunum güçlüğü ve burun ucu projeksiyon yetersizliği şikayetleri ile kliniğimize başvurdu. Hikâyede kolümellanın doğumda yokluğu öğrenildi. Soygeçmişinde hastanın halasında da aynı patolojinin varlığı saptandı. Fizik muayenede burun ucunun superior filtral sınıra yapışıklığı ve nazal dorsal çizgide septumun kaudal sınırından burun ucuna kadar uzanan şiddetli depresyon izlendi (Şekil 1A).

Operasyonda kolümellanın yumuşak doku kapaması için ortalama 1,5 cm uzunluğunda bilateral medial bazlı internal nazal vestibüler deri flepleri planlandı (Şekil 1B). Orta hatta vestibüler deri fleplerinin bazıları açık rinoplastiye benzer şekilde alar kartilajların medial ve lateral kruslarının diseksiyonuna izin verecek şekilde birleştirildi. Lateral alar kartilajlar izole edilip mediale rotasyon yaptırılarak

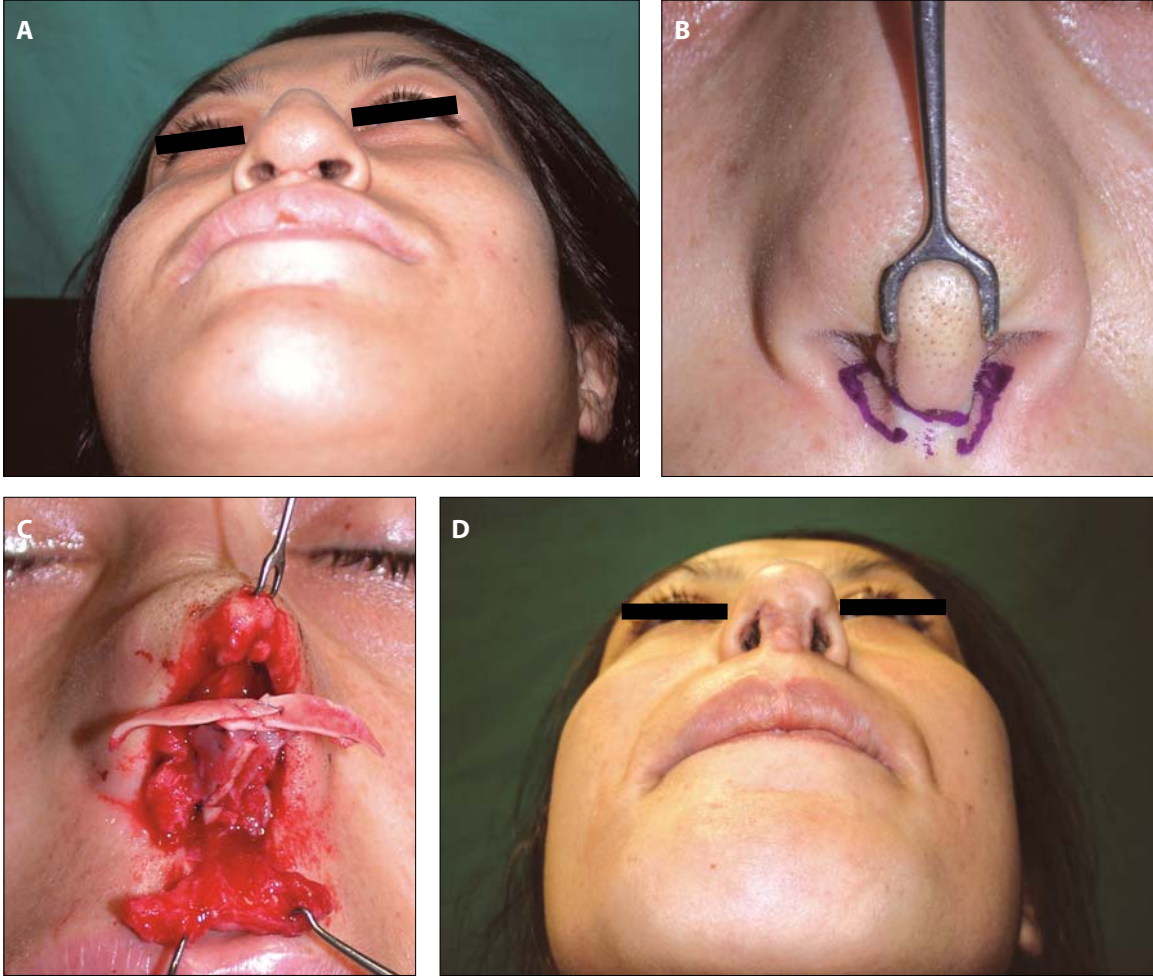
orta hatta alındı. Ayrıca yeni kolümellayı desteklemek amacıyla kaudal septal kıkırdaktan hazırlanan kolümellar strut greft kullanıldı. Mediale rotasyon yaptırılan alar kartilajların ve yeni kolümellaya konulan kartilaj greftlerinin pozisyonunu tespit etmek için kıkırdak greftleri birbirlerine 6-0 prolene ile suture edildi. Hazırlanan konkal kartilaj greftleri alar kartilajların lateral kruslarının rekonstrüksiyonu için umbrella greft olarak kullanıldı (Şekil 1C). Yeni kolümellanın yumuşak doku kapaması bilateral internal nazal vestibüler deri flepleri ile sağlanırken internal mukozal astarlama için artan nazal mukozal flepler kullanıldı. Donor alanlar 5/0 katgut suturele kapatıldı.

Postoperatif flep kaybı ve yara iyileşme problemi görülmedi. Peroperatif elde edilen burun ucu projeksiyonu, yumuşak doku kontraksiyonu veya kartilaj rezorpsiyonu gelişmeksizin 6 aylık takip döneminde korunduğu gözlemlendi (Şekil 1D).

## Tartışma

Nazal kolümella burun ucuna destek ve projeksiyon sağlayan yüzün önemli estetik ünitesidir (6). Kolümella burun ucundan üst dudağa kadar uzanıp dudağı filtrumun üst kısmına birleştirir ve eksternal naresleri birbirinden ayırır. Kaybında ciddi estetik ve fonksiyonel deformiteler oluşur. Yeni kolümellanın kompozit doku şeklinde rekonstrüksiyonu, baskıya dayanabilen sert kıkırdak desteğinin yanı sıra kolümellanın yapı ve fonksiyonunu sağlayacak şekilde uygun yumuşak doku astarlaması gerektirmesi nedeniyle zorlu bir işlemdir.

İzole kolümellar agenezi oldukça nadir görülmesine rağmen geniş düz burun ucu ile birlikte kısa kolümella bilateral yarı dudak burun deformitesinin sık görülen bir komponentidir. Bu özel defromitede kısa kolümellanın uzatılması için burun veya dudak dokularını kullanan birçok cerrahi teknik tanımlanmıştır (9). Kolümella rekonstrüksiyonu için tanımlanan cerrahi tekniklerin bazıları tüp pediküllü flepler, üst dudak flepleri, alın flepleri, alar margin flepleri, internal nazal vestibüler flepler, dudak mukozal flepleri, nazolabial flepler, nazomalar flepler, nazal septal flepler, Abbe flep, kulak lobülünden alınan kompozit greftler ve kulaktan mikrovasküler kompozit flep aktarımı şeklinde sıralanabilir (2,6,10,11,12,13,14,15,16). Bu cerrahi tekniklerin neredeyse tümünde donör alan morbiditesi gelişmesi veya görülebilen skar oluşması önemli bir dezavantajdır. Ayrıca tariflenen bu tekniklerin bir kısmı birden fazla cerrahi girişimi gerektirebilmektedir.



**Şekil 1. (A)** İlk değerlendirmede burnun tabandan görünümü; **(B)** Bilateral planlanan medial bazlı nasal vestibüler deri fleplerinin hasta üzerinde çizimi **(C)** Kolümellanın konkal ve nasal kartilaj greftleri ile rekonstrüksiyonu; **(D)** Postoperatif 6. ayda burnun tabandan görünümü

Boyun ve koldan hazırlanan tüp flepler bir dönem başarıyla kullanılmışsa da arzulanan sonuca ulaşmak için birçok cerrahi girişime gerek duyulması, renk uyumsuzluğu ve donör alan morbiditesi yaratmaları nedeni ile artık sadece tarihi önemleri kalmıştır.

Nazolabial bölge, iyi renk uyumu, kılsız oluşu, yakın komşuluğu ve mükemmel kan desteği nedeniyle kolümellar rekonstrüksiyon için kullanışlı bir donör alandır. Bazı yazarlar tarafından kendi üzerine katlanan bilateral nazolabial fleplerin kullanımı tanımlanmıştır (9). Flep daha kısa olarak, superior bazlı ve alar tabanla nasal vestibülü birleştiren tünelden geçecek şekilde dizayn edilebilir. Daha sonra pedikül ayrılarak nazokutanöz fistül onarılır (13). Prosedürün çok aşamalı olma dezavantajını ortadan kaldırmak için bilateral subkutanöz pediküllü nazolabial flepler kaldırılarak üst dudaktan tünelize edilerek kolümella tek aşamada da rekonstrükte edilebilir (2).

Kompozit kulak greftlerinin en önemli uygulama alanları kısmi kolümella rekonstrüksiyonu ve donör alan skarının tolere edilemeyeceği çocuk hastalardır (17).

Santral bazlı üst dudak flebi ile kolümella rekonstrükte edildiğinde donör alan bir nazolabial flep ile kapatılır. Bu prosedür erkek hastalarda yeni kolümellada kıllı deri ve donör alan skarı ile sonuçlanmaktadır. Birden fazla cerrahi aşamayı ortadan kaldıran deri örtülü üst dudak mukozal flepleri tanımlanmıştır (4).

Günümüzde aurikülomastoid bölgeden vaskülarize doku fasial yumuşak doku tamiri için serbest flep olarak kullanılabilir. Ancak işlemin mikrocerrahi deneyim gerektirmesi ve uzun sürmesi dezavantajdır (15).

Mavili ve arkadaşları tarafından bir kolümellar agenezi vakası için inferior bazlı bilateral internal vestibüler kantar deri flebi tanımlanmıştır (5). Bu vakada burun ucu

projeksiyonu normal iken kolümellanın hem mukozal hem de deri astarı eksiktir. Bu nedenle adı geçen vakada uygulanan tedavideki temel amaç eksik olan yumuşak dokunun rekonstrüksiyonudur.

Makalemizde sunulan vakada ise ana hedef yeterli burun ucu projeksiyonunun sağlanmasıdır. Bu nedenle burnun çatısını oluşturmak üzere kıkırdak greftleri tercih edilirken sonucun kalıcı olabilmesi için eş zamanlı olarak iyi bir vaskülarizasyon sağlanması amaçlanmıştır. Bu nedenle inferior bazlı bilateral internal vestibüler deri flepleri kullanılmıştır. Yumuşak doku onarımında inferior bazlı bilateral internal vestibüler deri flepleri kullanılarak

donor alan skarında kaçınılırken daha iyi doku uyumu da sağlanabilmiştir. Kıkırdak greftleri için donor saha olarak mevcut alar kıkırdaklar ve kulak lobülü kullanıldığından kıkırdak donor sahasındaki skar da postauriküler katlan-tıya gizlenmiştir.

Sonuç olarak kolumellar defektlerin rekonstrüksiyonunda kullanılabilecek sayısız teknik olmasına rağmen her birinin kendi avantaj ve dezavantajları vardır. Kolümellar defektlerin cerrahi tedavisi hastaya özel olmalıdır. Kolümella rekonstrüksiyonunda internal nasal vestibüler flep kullanımı flep donör alanında görülebilen nebbe olmaması ve iyi doku uyumu nedeniyle önerilmektedir.

### Kaynaklar

1. Tang Chen YB, Chen HC, Randall P. Reconstruction of a compound facial deformity involving the columella, nasal base, and upper lip. *Plast Reconstr Surg.* 1991; 87(5): 950-3.
2. Yanai A, Nagata S, Tanaka H. Reconstruction of the columella with bilateral nasolabial flaps. *Plast Reconstr Surg.* 1986; 77(1): 129-32.
3. Baker SR, Swanson NA. Oblique forehead flap for total reconstruction of the nasal tip and columella. *Arch Otolaryngol.* 1985; 111(7): 425-9.
4. Lewin ML. Congenital absence of the nasal columella. *Cleft Palate J.* 1988; 25(1): 58-63.
5. Mavili ME, Akyurek M. Congenital isolated absence of the nasal columella: reconstruction with an internal nasal vestibular skin flap and bilateral labial mucosa flaps. *Plast Reconstr Surg.* 2000; 106(2): 393-9.
6. Bilkay U, Tokat C, Ozek C, Erdem O, Cagdas A. Reconstruction of congenital absent columella. *J Craniofac Surg.* 2004; 15(1): 60-3.
7. Castillo M. Congenital abnormalities of the nose: CT and MR findings. *AJR Am J Roentgenol.* 1994; 162(5): 1211-7.
8. Nishimura Y. Embryological study of nasal cavity development in human embryos with reference to congenital nostril atresia. *Acta Anat (Basel).* 1993; 147(3): 140-4.
9. Bardach J, Salyer KE. Correction of Secondary Bilateral Cleft-Lip and Nasal Deformity. In *Atlas of Craniofacial & Cleft Surgery, Vol 2 Cleft Lip and Palate Surgery*, Lippincott-Raven, Philadelphia New York, 1999, p611-677.
10. Millard DR Jr. Reconstructive rhinoplasty for the lower two-thirds of the nose. *Plast Reconstr Surg.* 1976; 57(6): 722-8.
11. Earley MJ, Chantarasak ND. The transverse forked flap in columella reconstruction. *Br J Plast Surg.* 1989; 42(3): 270-3.
12. Vecchione TR. Columella reconstruction using internal nasal vestibular flaps. *Br J Plast Surg.* 1980; 33(4): 399-403.
13. Blandini D, Tremolada C, Beretta M, Mascetti M. Iatrogenic nostril stenosis: aesthetic correction using a vestibular labial mucosa flap. *Plast Reconstr Surg.* 1995; 95(3): 569-71.
14. da Silva G. A New Method Of Reconstructing The Columella With A Naso-Labial Flap. *Plast Reconstr Surg.* 1964; 34: 63-5.
15. Burget GC, Menick FJ. Nasal support and lining: the marriage of beauty and blood supply. *Plast Reconstr Surg.* 1989; 84(2): 189-202.
16. Tanaka Y, Tajima S, Tsujiguchi K, Fukae E, Ohmiya Y. Microvascular reconstruction of nose and ear defects using composite auricular free flaps. *Ann Plast Surg.* 1993; 31(4): 298-302.
17. Barton FE, Byrd HS. Acquired Deformities of the Nose. In J. G. McCarthy (Ed.). *Plastic Surgery, Vol. 3.* Philadelphia: Saunders, 1990.